BESSER SCHALLEN

Tipps und Kasuistiken für die Praxis des Klinischen Ultraschalles

Lucas Greiner
Christian Jakobeit
Andreas Erhardt

Inhaltsverzeichnis

Vorwort 4
1 Vorher – vor dem Aufsetzen des Schallkopfes 7
1.1 Begegnung und klinische Untersuchung 7
1.2 Geräteeinstellung 10
2 Während der sonographischen Untersuchung 11
2.1 Vorbemerkung 11
2.2 Systematisch untersuchen! 18
2.3 Sichtpalpation 21
2.4 Kontaktgel 21
2.5 Spontane und gezielte Bewegungen 22
2.5.1 Vorbemerkung 22
2.5.2 Passive Mitbewegungen 22
2.5.2.1 Pulsationsmitbewegungen 22
2.5.2.2 Respirationsmitbewegungen 25
2.5.3 Aktive Mitbewegungen 26
2.5.3.1 Respiration 26
2.5.3.2 Lagerung 26
3 Maß und Zahl 28
4 Einzelne Organe und Techniken 30
4.1 Vorbemerkungen 30
4.2 Gefäße 35
4.3 Leber 45
4.4 Gallenwege 98
4.5 Gallenblase 149
4.6 Pankreas 171
4.7 Nieren 195
4.8 Intestinum 216

4.9 Milz und andere Lymphknoten 251
4.10 Notfallsonographie 262
4.11 Farbkodierte Duplex- sowie Kontrastmittelsonographie 266
4.12 Thorax 267
4.13 Interventionelle Sonographie 273
4.14 Sonstiges 282
5 Nachher – nach dem Absetzen des Schallkopfes 285
6 Computertomographie (CT) und Sonographie 286
7 Sonopsychologie 288
Schlussbemerkung 290
Abkürzungen 292
Literatur 293
STICHWÖRTER 296

Vorwort

Ultraschall (US) ist aus dem klinischen Alltag – sei es in der niedergelassenen Praxis oder sei es in der Klinik – nicht mehr wegzudenken.
Die Liste derjenigen Fachbereiche, welche auf ihn angewiesen sind und die seinen Resultaten vertrauen können, ist länger als die Liste derer, die ohne ihn auskommen. Oder die Liste derer, die meinen – ob zu Recht oder zu Unrecht sei hier dahingestellt – ohne ihn auskommen zu können, indem sie beispielsweise dem Computertomogramm (CT) alleine glauben.
Als anschauliches Bild für die Sonographie-Anwendung mag der Vergleich zum Ausleuchten der jeweiligen Körperregion (wie etwa des Oberbauches) mit Hilfe eines zweidimensionalen Suchscheinwerfers (und seiner Grenzflächen-Reflexionen) dienen (Abb.01, nach *B. Braun*). Aus der Addition der vielen zweidimensionalen Bilder ergibt sich ein dreidimensionales Abbild der Echtzeitsituation – im Kopf des Untersuchers (und auf Wunsch als Video).

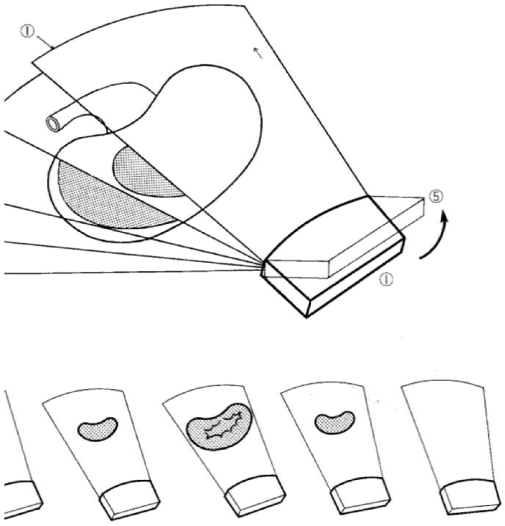

Abb.01 Schematisch dynamische Darstellung des Scan-Vorganges („Schnittbilder“) mit dem Vergleich eines zweidimensionalen Suchscheinwerfers

Dieser einfache Vergleich trifft neben den Echtzeitbedingungen auch und vor allem die freie Drehbarkeit und Ebenen-Wählbarkeit, die der Ultraschall als weitere echte Alleinstellungmerkmale besitzt.

Dreidimensionale sonographische Darstellungen sind mit High-end-Geräten prinzipiell verfügbar und werden bisher – außer in der gynäkologisch-obstetrischen Routine-Diagnostik - wenig eingesetzt.

Für den Anwender ist der Ultraschall vor allem eine Hilfe zur raschen Entscheidung, was als Nächstes sowohl diagnostisch als auch therapeutisch mit dem Patienten geschehen soll, und ein Vermittler vertrauensbildender Maßnahmen. Die jederzeitig mögliche unkomplizierte Kontrollmöglichkeit der Befunde ist als ein weiterer Vorzug zu nennen.

Besonders ergiebig ist die Klinische Sonographie wegen ihrer ubiquitären Verfügbarkeit als Ein(e)-Untersucher(in)-Methode, wenn sie in Kenntnis der Anamnese und Basislaborwerte des Patienten kombiniert mit klinischer Erfahrung und sonographischem Können eingesetzt wird.

Vorteilhaft ist der Klinische Ultraschall bekanntermaßen weiterhin durch seine leichte Anwendbarkeit (dies gilt besonders für die immer leistungsstärker werdenden portablen Geräte) und die scheinbare relative Leichtigkeit seiner Erlernbarkeit; durch die Unschädlichkeit des Verfahrens und durch seine Patienten-Nähe kann es auch bei weniger gekonnter Anwendung eine verführerische Sicherheit und Vertrauen beim Patienten schaffen.

Das Wissen um die Leistungsfähigkeit der Sonographie wird mehr und mehr zum Allgemeinwissen. Als Beleg für diese Beobachtung mag das zunehmende Auftreten der Methode in Comics und in Alltagsmitteilungen gelten.

Ultraschallen ist eine klinische Kunst – zumal wenn es guter Ultraschall sein soll, und wer würde schon ohne diesen Anspruch antreten? Der Anfänger vielleicht, und speziell auch für sie und ihn wurde das Buch geschrieben, mit Tipps zur Ultraschalluntersuchung des Abdomen und anderer Körperregionen anhand zahlreicher besonderer Kasuistiken, nativ oder mit Farbe, mit oder ohne Kontrastmittel, interventionell oder ohne Nadel und Drainage, einfach oder komplex (und bewusst nur locker organthematischthematisch geordnet, ähnlich wie das ja auch den Arbeits-Alltag kennzeichnet) – und ohne jeden Anspruch auf Vollständigkeit.

Die Sonographie erfordert genaues Hinsehen und ein ausgewogenes Maß an kreativer Assoziation sowie Phantasie und klinische Kombinationsfähigkeit – nicht zu viel, aber auch nicht zu wenig davon.
Dementsprechend wünschen wir dem Buch viele kritische und kreative Leser und Anwender.

Wuppertal und Remscheid, Frühjahr 2015

Lucas Greiner
Christian Jakobeit
Andreas Erhardt

Abb.02 Überwertigkeit des Apparats gegenüber Untersuchtem und Untersucher

1 Vorher – vor dem Aufsetzen des Schallkopfes

1.1 Begegnung und klinische Untersuchung

Eine entscheidende Phase für den Klinischen Ultraschall ist der Moment nach dem Sichvorstellen des/der Untersuchers/Untersucherin, der Anamnese noch vor dem Aufsetzen des Schallkopfes sowie das wechselseitige Sich-Kennenlernen von Untersuchtem(-er) und Untersucher(in).

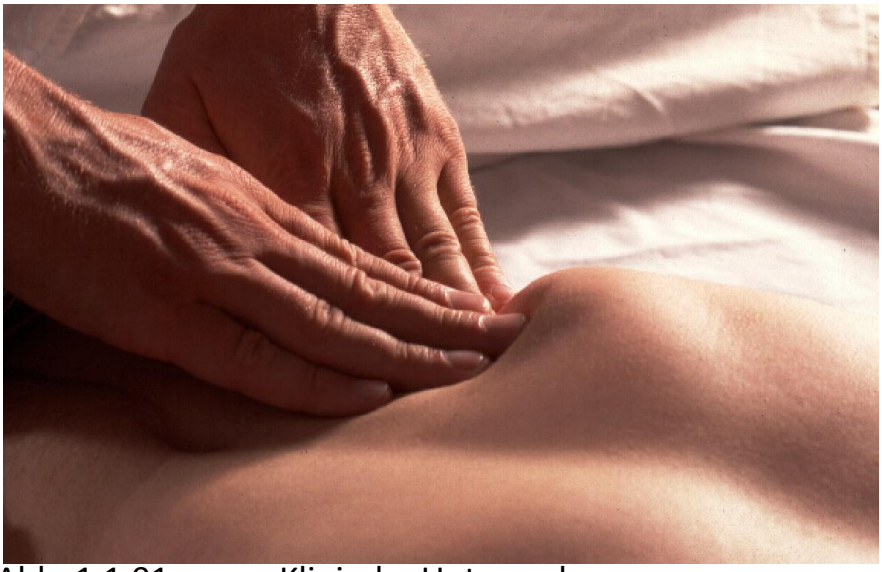

Abb. 1.1.01 Klinische Untersuchung

Neben diesen persönlichen Momenten wird die Situation zweckmäßigerweise mit den wesentlichen Fragen an den Ultraschall schlechthin verknüpft: wozu soll diese Untersuchung dienen? Was kann sie leisten und was nicht, wo liegen ihre Grenzen?

Kurze Hinweise auf die Unschädlichkeit des Verfahrens (beispielsweise die problemlose Durchführung bei Schwangeren o.ä.) sollten ebenso wenig fehlen wie die – knapp gehaltenen – Verweise auf deren Grenzen und insbesondere auf deren jederzeitige Wiederholbarkeit.

Nicht fehlen darf auch - in keinem Fall! - vor der eigentlichen Klinischen Sonographie die (Kurz-) Anamnese – es ist gut, die wesentlichen Daten des Patienten zu kennen. Sinnvoll ist es zudem, nur nach Organen zu suchen, die (noch) vorhanden sind (wie dies nur bedingt der Fall ist etwa bei Zustand nach

Cholezystektomie oder nach einseitiger Nephrektomie – vergebliches Suchen nach nicht mehr vorhandenen Organen kann reichlichen Sonofrust bedeuten).

Im (mystischen!) Halbdunkel des Sonographieraumes – das wohl kaum zugunsten der sog. daylight-Sonographie aufgegeben werden dürfte – sind Narben oft nur unzuverlässig erkennbar, zumal sie durch die chirurgischen Kollegen zunehmend kleiner ausfallen.

Abb.1.1.02 abgedunkelter Sonographie-Raum

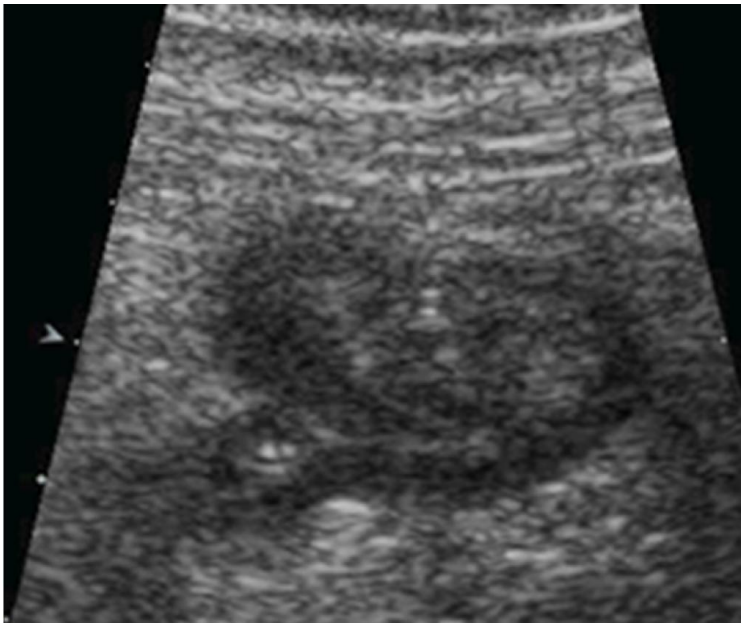

Abb. 1.1.03 akute Divertikulitis (klinisch lokaler Druckschmerz); UBS q

Diese nur wenige Sekunden beanspruchenden Fragen werden gewöhnlich informativ beantwortet und sind gut geeignet, Vertrauen beim Patienten zu

erwecken. Die richtige Wortwahl (angepasst an den/die Untersuchte(n)) ist hierbei wesentlicher Bestandteil der ärztlichen Kunst des Untersuchers.

Auch zahlt sich die hierfür investierte Zeit dann aus, wenn derart große Läsionen vorliegen, dass man sie im Ultraschallbild nur schlecht oder gar nicht wahrnehmen, sondern sie eher erfühlen kann. Damit wird auch der erwartete Untersuchungshorizont des Untersuchenden wesentlich ergänzt und beeinflusst.

Ähnliches gilt schließlich für die Schmerzen – dann etwa, wenn der Untersuchte fälschlicherweise der Auffassung ist, der umschriebene Schmerz sei Teil der Untersuchung.

Analoges gilt darüber hinaus für die (kurze) physikalische Untersuchung. Sie darf – wie schon betont - niemals fehlen, und sie ist („sonopsychologisch“) nicht zu unterschätzen – kommt doch im Sich-Widmen die Professionalität zum Ausdruck, auch im (noch legalisierten) grenzüberschreitenden Berühren und Anfassen des Untersuchten.

Abb. 1.1.04 physikalische (rektal-digitale) Untersuchung

Schließlich droht – nicht zu unterschätzen! – ein unerwünschtes Untersuchungsergebnis, und aus dem Untersuchten wird mitunter schlagartig und unvermutet ein Patient.

Dass alle infrage kommenden Regionen gründlich gescannt werden müssen, bedarf eigentlich keiner gesonderten Erwähnung – so sind erst bei der Zweituntersuchung „neuentdeckte“ benigne Fokale Läsionen (FL) besonders dann ein Problem, wenn sie dann im Kontext einer zwischenzeitlich eingetretenen malignen Erkrankung scheinbar erstmalig beschrieben werden.

Es ist mithin auf eine gute Gesamtatmosphäre zu achten – insbesondere soll der/die Untersucher(in) nichts anderes tun, als konzentriert zu ultraschallen. Notwendige Telefonate und Gespräche mit anderen sind währen der Untersuchung auf ein Minimum zu reduzieren.

1.2 Geräteeinstellung

Der Bildschirm sollte formatfüllend genutzt werden. Somit müssten auch die zahlreichen Angaben ausgeblendet werden, die vom Hersteller gerne – aber überflüssigweise – vorgegeben sind. Entscheidend sind die Echtzeit-Bilder, sie alleine zählen. Die technischen Angaben sind wenig spannend und allgemein begrenzt informativ, sie sollten nur dem daran Interessierten zur Verfügung stehen.

Weitere Angaben zur „Knopfologie“ sowie beispielsweise zur Wahl der Sonde (Schallkopf) oder zur Anwendung von FKDS- oder KM-Sonographie sowie zu „Normalwerten“ oder dem Fokusbereich oder zu den Bildartefakten seien ausdrücklich der Fachliteratur vorbehalten. Ein (subjektiv) „schönes“ Bild mag genügen; dennoch soll auf die Einstellung des Gerätes genügend Sorgfalt verwendet werden.

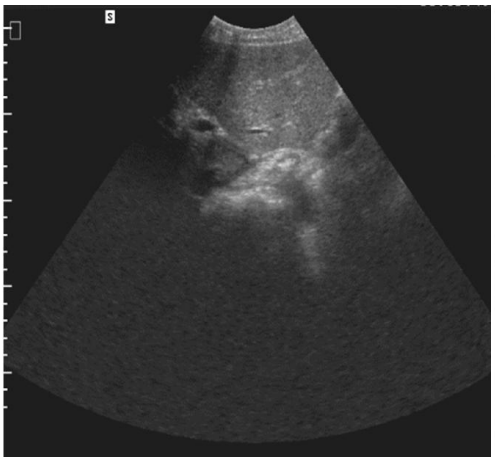

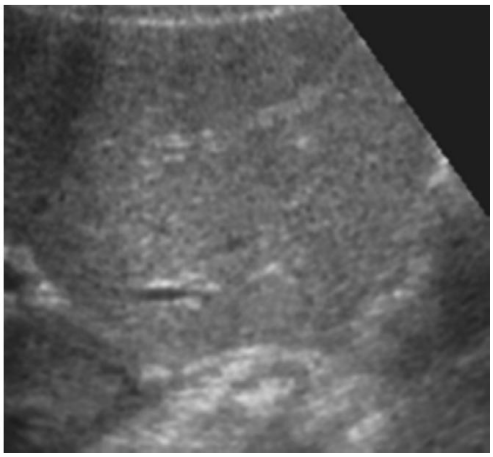

Abb. 1.2.01.a, b formatfüllende und formatverschwendende (b bzw. a) Nutzung des Bildschirms – es ist in a alles enthalten, aber in b sicher rascher wahrzunehmen (z.B. die normale Kokarde des terminalen Ösophagus); modifizierter LS

Nochmals: die Ultraschall-Untersuchung ist erst komplett als dynamisch-aktive Echtzeit-Untersuchung.

Womit wir strenggenommen schon beim nächsten Kapitel sind: was ist während der Ultraschalluntersuchung besonders zu berücksichtigen?

Bitte beachten:

- ***Anamnese und Klinische Untersuchung – immer!***
- ***Sinn und Grenzen der Untersuchung erläutern***
- ***Unschädlichkeit des Ultraschalls erwähnen***
- ***sich ernsthaft dem Patienten widmen***

2 Während der sonographischen Untersuchung

2.1 Vorbemerkung

Die Sonographie ist keine kontemplative Bildbetrachtung, sondern eine dynamisch-aktive Untersuchung. Sie kann zu jeder beliebigen Zeit erfolgen, und es ist beispielsweise nur für die Frage nach kleinen Gallenblasensteinen erforderlich, dass der oder die Untersuchte nüchtern ist – sonst nicht.

Unser Untersuchungsgang beginnt mit Längs- , dann Quer- und subkostalen Schrägschnitten; der Untersuchungsgang fährt – nach routinemäßiger Lagerung (diese sollte immer angestrebt werden, sofern es technisch möglich ist) – mit rechts- und linksseitigen Flankenschnitten fort, um dann mit den Unterbauchschnitten zu enden.

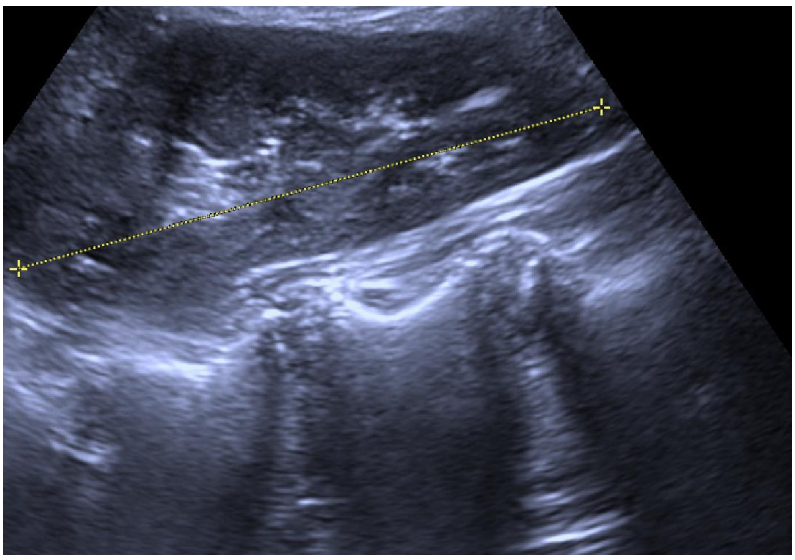

Abb. 2.1.01 Nierenanschnitte sowie Wirbelkörperanschnitte, einzelne Zwischenwirbelscheiben und – abschnittsweise – des Myelon; FS re

Stets sollen Untersuchter und Untersucher eng kooperieren: in der initialen und abschließenden Rückenlagerung, beim Ein- und Ausatmen bzw. Atemanhalten, und beispielsweise in den sich anschließenden Subkostalschnitten (SCS); ebenso ist die Zusammenarbeit erforderlich bei den Seitenlagerungen, bei der dosierten Kompression und – soweit möglich – auch bei der Befundung und ihrer individuellen Interpretation.

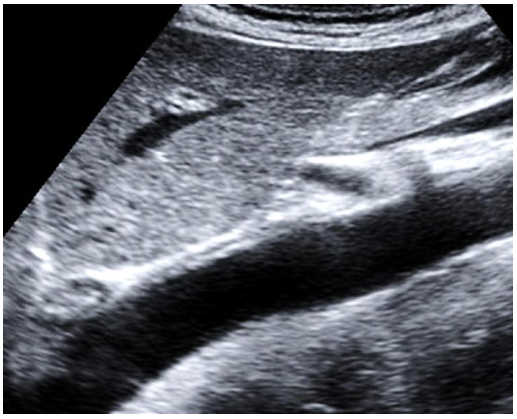

Abb. 2.1.02.a, b Rückenlagerung; beachte den terminalen Ösophagus! LS

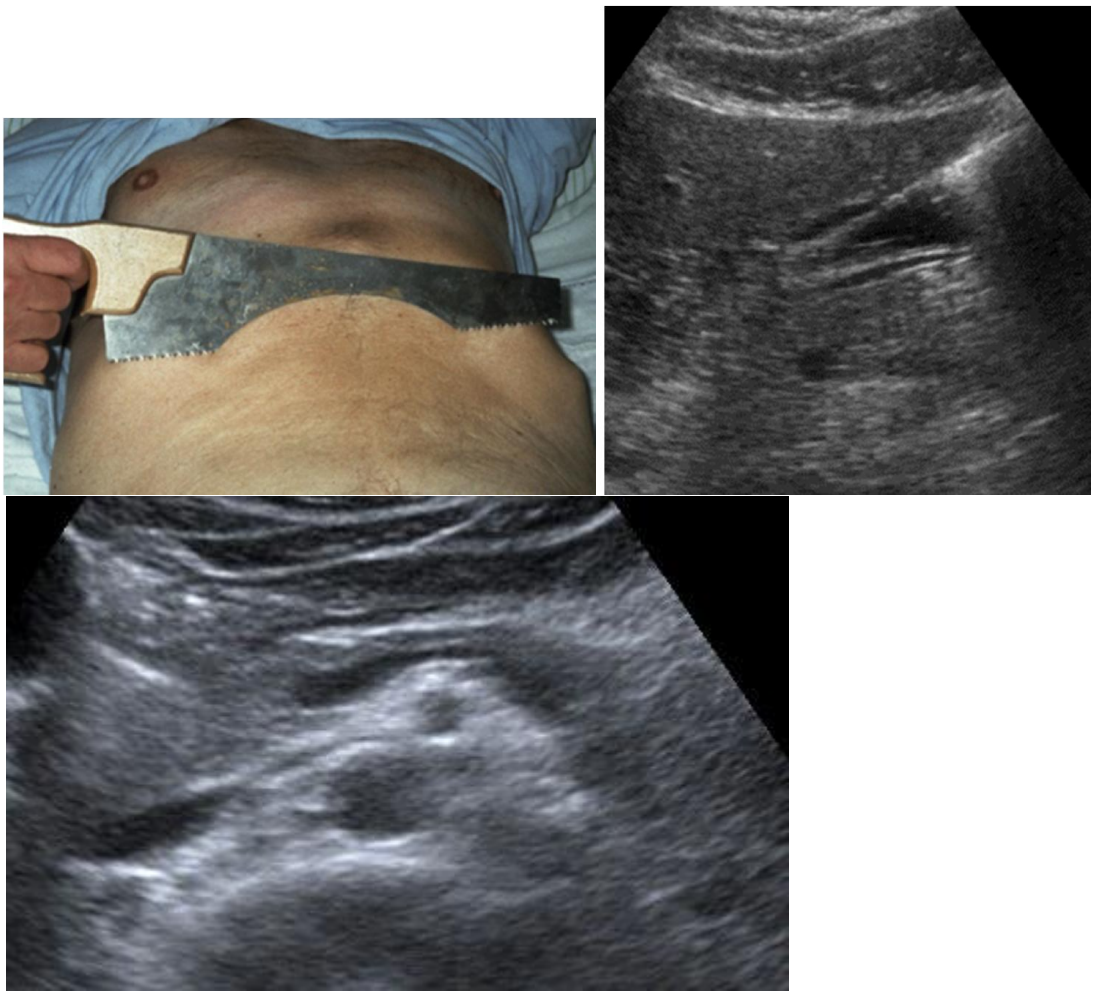

Abb. 2.1.03. a-c zur Demonstration des Verfahrens der Sonographie wurde eine Säge (mit ausgesägtem Mittelteil) verwendet; Antrum flüssigkeitsgefüllt (a), zahlreiche Details auch in der eher mittelmäßigen Abb. in (c) (Bauchdecken, Antrumvorder- und -hinterwand, Pylorus, Gas im Bulbus, Pankreas, V.cava inf. und einmündende V.renalis sin., die ihrerseits zuvor gestaut zwischen A.mesenterica superior und Aorta verläuft, durch das Zwerchfell durchtretende Aorta, Lymphknoten, Wirbelkörper); OBS q

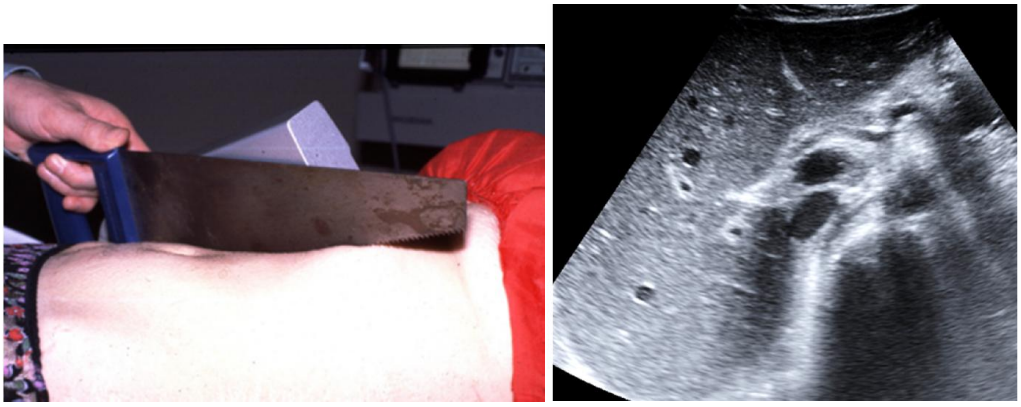

Abb. 2.1.04 a-c SCS live (a) sowie wenig (b) und steiler gekippt (c)

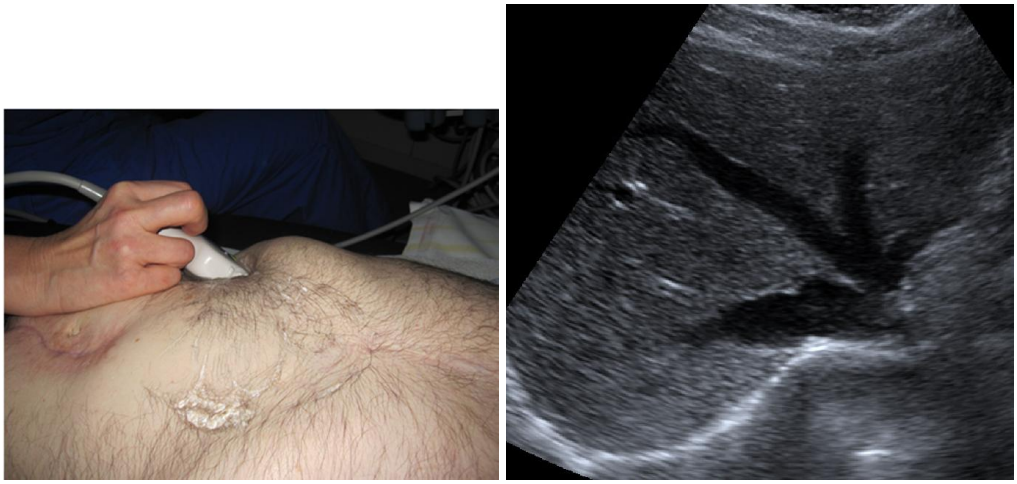

Abb.2.1.05 a, b ebenfalls SCS mit teils erheblicher Kompression und reichlich Kontaktgel (d), Darstellung der Leber und der Lebervenen sowie der basalen gashaltigen Lunge (gerne fälschlich „Zwerchfell“) sowie des eigentlichen Diaphragma (b)

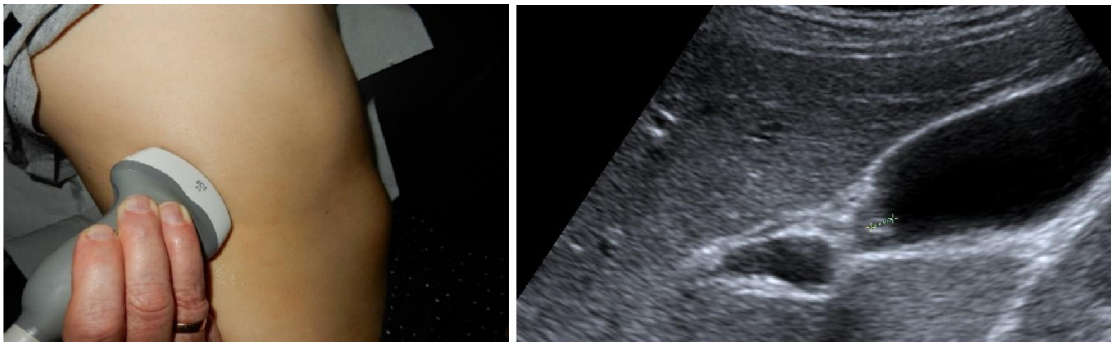

Abb. 2.1.06 a, b FS re mit zwischenkreuzendem re Ast der A.hepatica und normkalibrigem dhc

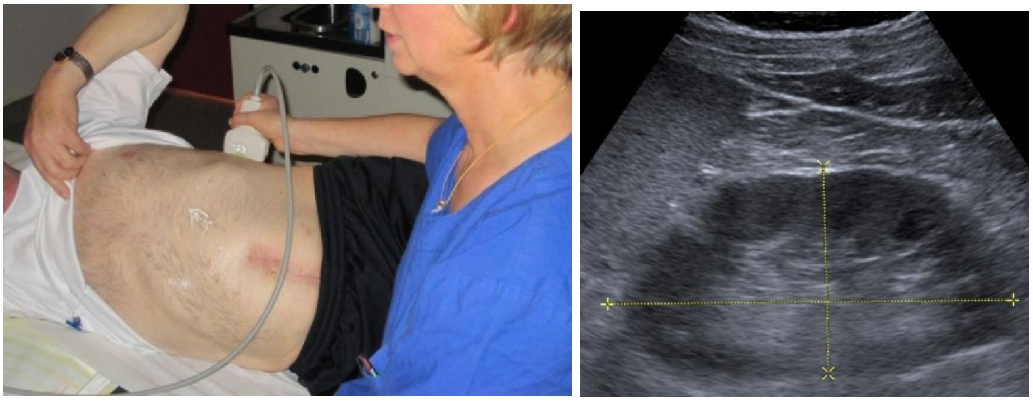

Abb. 2.1.07 a, b Rechtslagerung live (a) und Sonogramm (b) mit Milzanschnitt, FS re

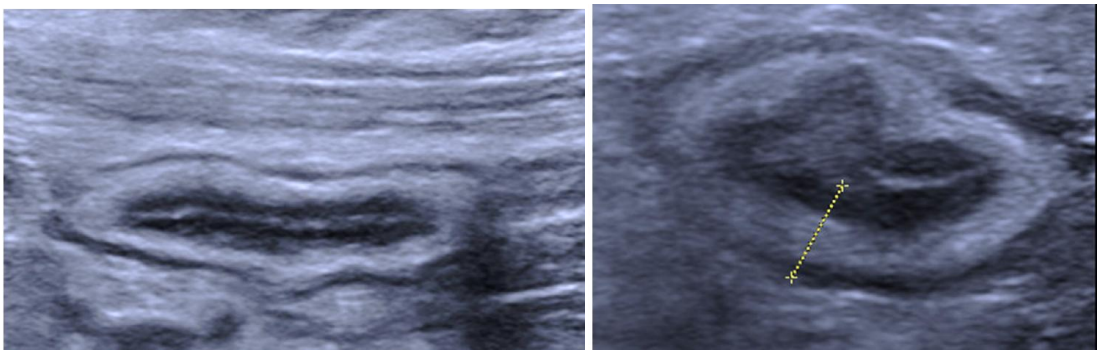

Abb. 2.1.08 wandverdickte Darmschlingen (klinisch unspezifisch-selbstlimitierende Enteritis); UBS q

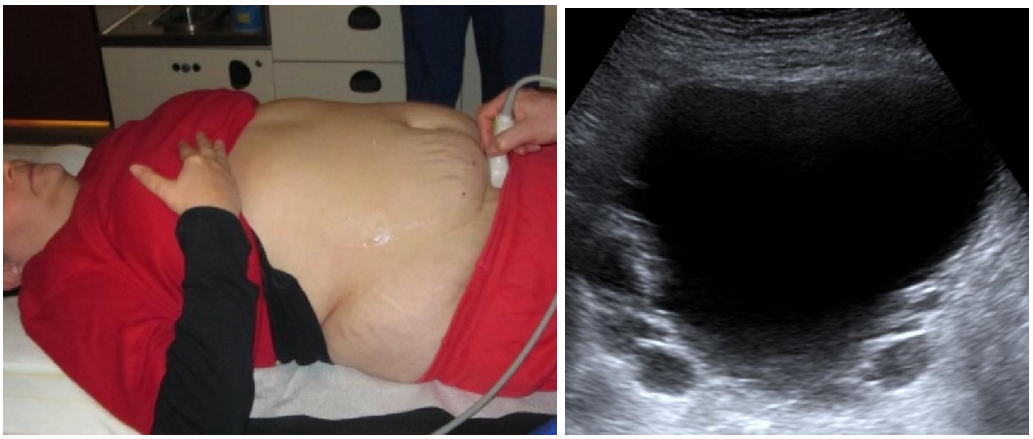

Abb. 2.1.09 a, b als Zufallsbefund Harnblasen-Divertikel (b); UBS q

Abb. 2.1.10 a, b respiratorische Verschiebung vorher (a) und nachher (b)

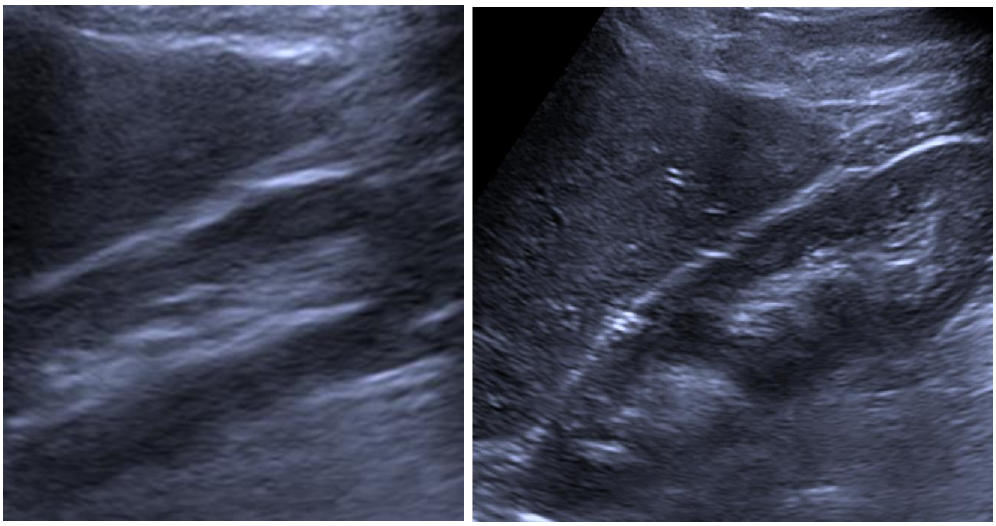

Abb. 2.1.11. a, b Verschiebung und Optimierung der Darstellung bei Ausatmung (a) und Einatmung (b)

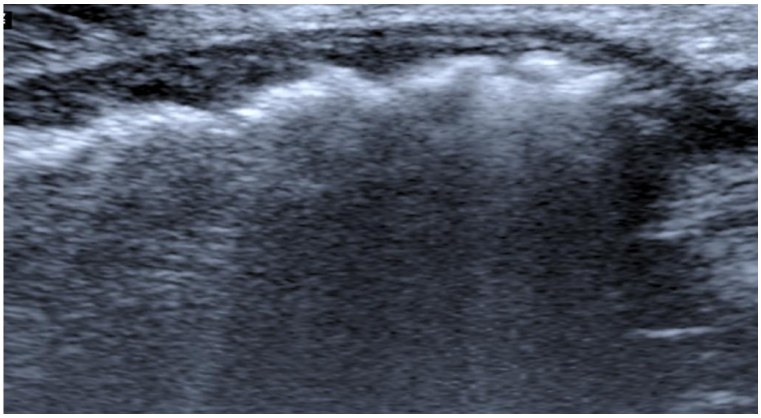

Abb. 2.1.12 linke Flexur, Darmgasvermehrung bei leichter wandverdickender Kolitis; FS li

Die dosierte Kompression dient zwei Zielen: erstens wird störendes Darmgas einfach weggedrückt, und zweitens wird der Abstand zwischen dem Schallkopf und seinem Fokusbereich zur interessierenden Region optimiert.

Gezieltes Ein- und Ausatmen ermöglichen es oft, ein zuvor unzureichend darzustellendes Organ besser abzubilden. Speziell der linke Leberlappen dient hierbei gern als „sonoakustisches Fenster“.

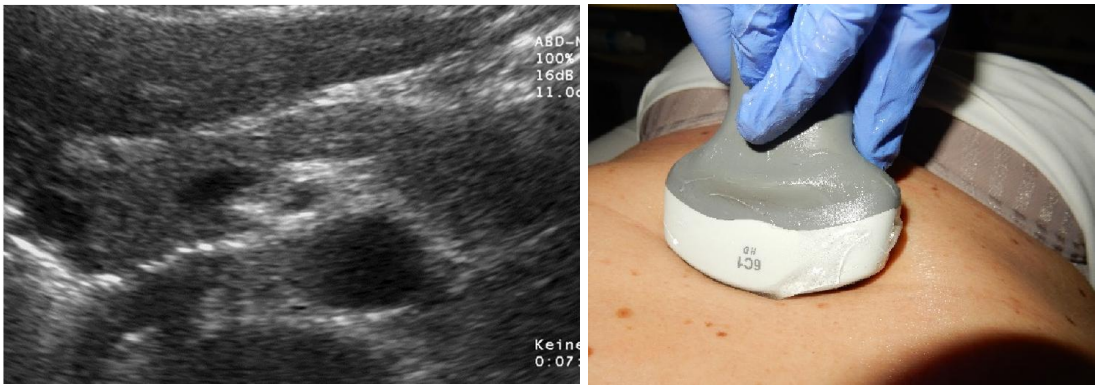

Abb. 2.1.13. a, b li Leberlappen als sonoakustisches Fenster (tiefe Inspiration und hoch angesetzter nach kaudal gekippter QS); OBS q

Die Exkursionen, die hierbei respiratorisch möglich sind, können erheblich sein und werden oft unterschätzt – machen sie doch (je nach der Körpergröße des Betroffenen) mehrere Zentimeter aus.

Während im Oberbauch diese respiratorischen Mitbewegungen mitunter recht ausgeprägt sein können, finden sie sich weniger bis gar nicht mehr in Mittel- und Unterbauch.

Das abbildungsgerechte Anhalten des Atems – routinemäßiger Teil unseres Untersuchungsprogrammes – erlaubt es ebenfalls, in aller Ruhe bisher unzureichend dargestellte Körperregionen zu untersuchen.

Abb. 2.1.14 symptomlose Cholezystolithiasis; FS re

2.2 Systematisch untersuchen!

Die Rückenlage ist die für den Untersuchten bequeme Ausgangslage, in der unsere Abdominalstatus-Erhebung beginnt und endet. Der Empfehlung Gerhard Rettenmaiers folgend, geht die Untersuchung mit der regelhaften Rechts- und Linksseitenlagerung des Patienten (Probanden) einher – und zwar obligatorisch, wenn dies dem Untersuchten – um es zu wiederholen – zugemutet werden kann.

Von dieser „klassischen“ Untersuchungssystematik wird vielfach abgewichen, mit unterschiedlich überzeugenden Argumenten. Das ist dann ohne sonderlichen Belang, wenn an ihre Stelle ein Untersuchungsablauf tritt, der – in geänderter Abfolge – ebenso gründlich und systematisch alle Organe des Abdomen und gegebenenfalls andere Regionen erfasst.

Umschriebenen punktuellen Schmerzangaben, die mitunter bei aushaltenden oder indolenten Patienten erfragt werden müssen, ist besondere Aufmerksamkeit zu schenken, können doch damit wegweisende Indizien gefunden werden. Dies gilt auch für sonstige Auffälligkeiten.

Klar zu unterscheiden sind Befund bzw. die Befundbeschreibung einerseits und individueller diagnostischer Wertung andererseits. Befunde müssen stets individuell adäquat eingeordnet werden!

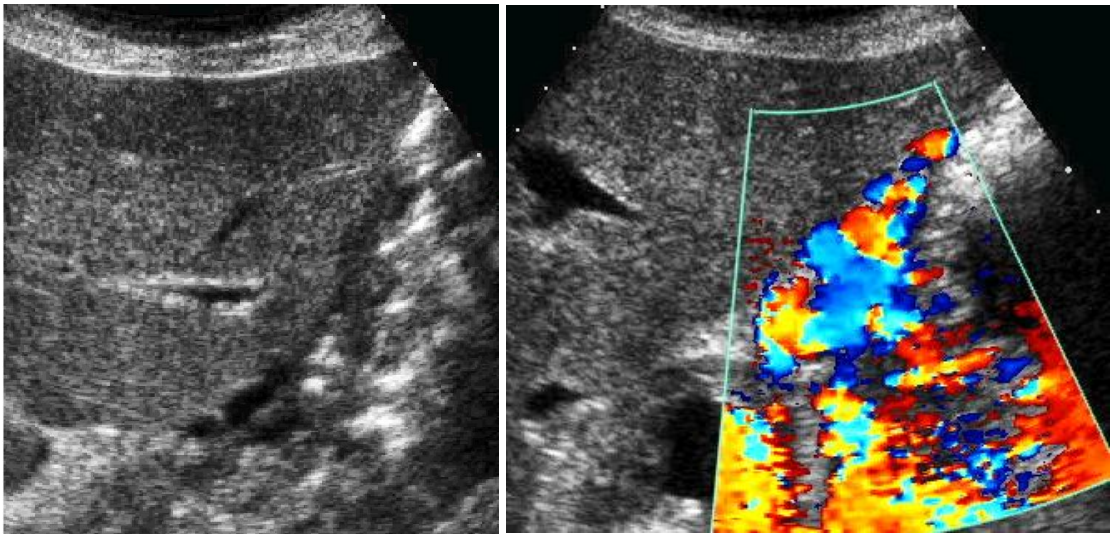

Abb. 2.2.01 a, b Magenwandvarikosis bei portaler Hypertension als Überraschungsbefund; OBS q (b mit FKDS)

Oft ist es der zweite Befund, der entscheidend ist – z.B. klinisch stumme Gallensteine als unbedeutender Erst- und dann ein klinisch stummer Nierentumor als relevanter Zweitbefund. Mit anderen Worten: es muss stets – zumindest bei der Erstuntersuchung – alles angesehen werden!

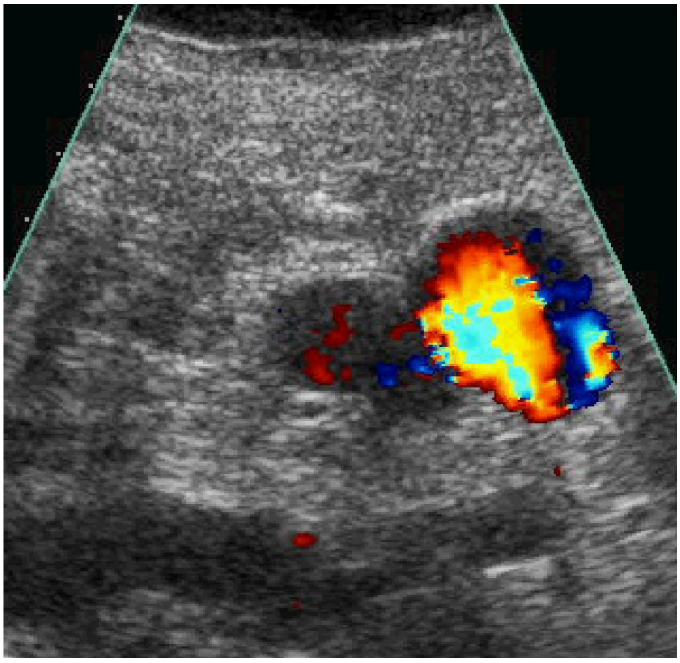

Abb.2.2.02 Varikosis der Bauchwand, re keine Darmschlingen; UBS l mit FKDS

Die Vollständigkeit der (Erst-) Untersuchung sowie die Bereitschaft des Untersuchers zur notwendigen Lagerung des Untersuchten sind durchaus auch geeignet als Beurteilungskriterien für die Durchführungsqualität des Ultraschalls.

Ihre Beachtung erlaubt mit anderen Worten Rückschlüsse auf die Ernsthaftigkeit der sonographischen Untersuchung – oder, wiederum anders formuliert, lässt sich so feststellen, ob alle Möglichkeiten der Echtzeit-Sonographie (einschließlich der oft wenig gewürdigten Bewegungsphänomene) genügend genutzt werden.

Ähnliches trifft auch auf die Sichtpalpation zu, dem unter sonographischer Sicht erfolgenden gezielten Erfassen und Ertasten der Organe.

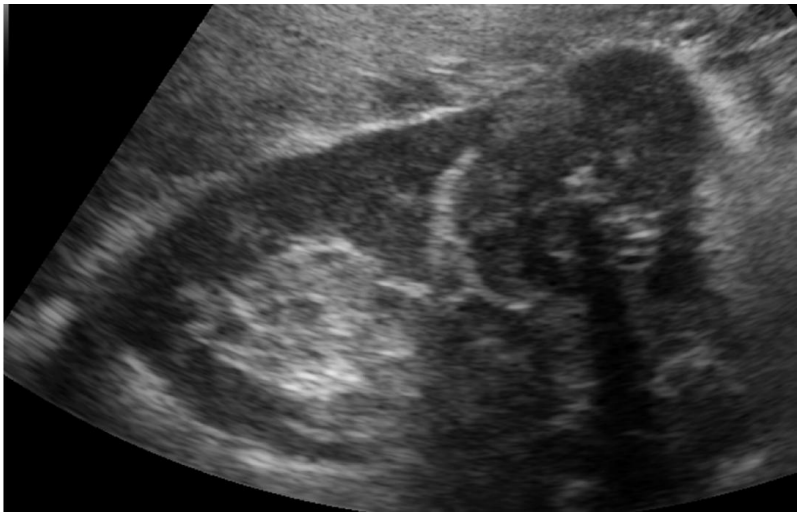

Abb. 2.2.03 Unterer Poltumor der li Niere als Zufallsbefund; FS li

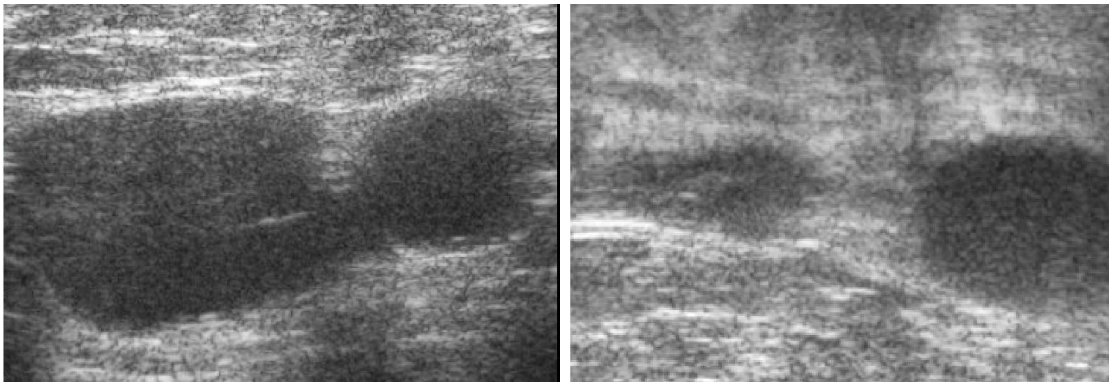

Abb. 2.2.03 a, b Untersuchung der der V. iliaca communis rechts ohne (a) sowie mit leichter (b) Kompression (denkbar einfacher Thrombose-Ausschluss); UBS l

2.3 Sichtpalpation

In der Tat: die Ultrasonographie ermöglicht es, Organe gezielt anzufassen und etwa auf ihre Konsistenz oder ihren Palpationsschmerzen zu überprüfen – ein weiteres Alleinstellungsmerkmal der Sonderklasse

bei der ultrasonographischen Untersuchung, das – wie schon erwähnt – oftmals zu wenig oder gar nicht genutzt wird.

So entsteht ein unvergleichlich aktuelles Bild der Vorgänge – beispielsweise im Abdomen – mitsamt der kundigen Einschätzung des Untersuchers, ob ein Normalbefund oder ein pathologisches Geschehen vorliegen. Es ist hiermit leicht, Schmerzen organtypisch zuzuordnen und zu lokalisieren (z.B. bei akuter Cholecystitis) und die Konsistenz eines Organes (z.B. der Leber) im Sinne der „spontanen Elastographie“ direkt zu überprüfen.

2.4 Kontaktgel

Während der Sonographie ist ein Hinweis auf das erforderliche Kontaktgel („…das lässt sich leicht wieder abwaschen“) sinnvoll. Auf ein Anwärmen (mittels Babyflaschenwärmer o.ä.) verzichten wir bewusst (eine kleine Unannehmlichkeit soll vom Patienten sozusagen in Kauf genommen werden – ein weiteres „sonopsychologisches“ Moment).

Der Kontaktgelgebrauch soll zwar sparsam erfolgen, um unnötiges Geschmiere zu vermeiden – andererseits kann aber eine allmähliche Bildverschlechterung im Verlaufe einer längeren Untersuchung auf das Wegtrocknen des Kontaktgels zurückzuführen sein.

Das systematische Vorgehen ist – wie bereits gesagt – immer sinnvoll, auch wenn man etwa mit der Milzuntersuchung anfängt.

2.5 Spontane und gezielte Bewegungen

2.5.1 Vorbemerkung

Einer der unschlagbaren Vorteile der Echtzeit-Sonographie ist die unmittelbare Darstellung von Bewegungen jeder Art – seien sie aktiv-bewusst, ausgelöst als Sichtpalpation, oder seien sie passiv-mitgeteilt, wie etwa die Aorten-Pulsationen und natürlich die respiratorisch mitgeteilten Verschiebungen.

Die zweckmäßige Dokumentation erfolgt als Bildausdruck oder als Videoclip, mit dessen Dynamik und Hilfe übrigens auch eine kleine Revolution in der Didaktik der Ultrasonographie möglich wurde**.**

2.5.2 Passive Mitbewegungen

2.5.2.1 Pulsationsmitbewegungen

Passiv-pulsatorisch fallen insbesondere die Mitbewegungen bei den Aortenpulsationen und der respiratorischen Mitverschiebung ins Auge.

Von diesen passiven Mitbewegungen sind ausnahmslos alle Oberbauchregionen betroffen. Die Beobachtung der Elastizität – so subjektiv dies auch immer bleiben mag – und ihre mehr objektivierbare Vermessung („Elastographie“) haben durchaus ihren Wert als Beurteilungskriterien. Der erfahrene Untersucher schließt hier beispielsweise auf chronisch-entzündliche oder gar maligne Verwachsungen.

Die Integration der sonographisch erhobenen Befunde und Diagnosen erfolgt zweckmäßigerweise in der täglichen (radiologischen) Besprechung unter Einbeziehung beispielsweise des PACS.

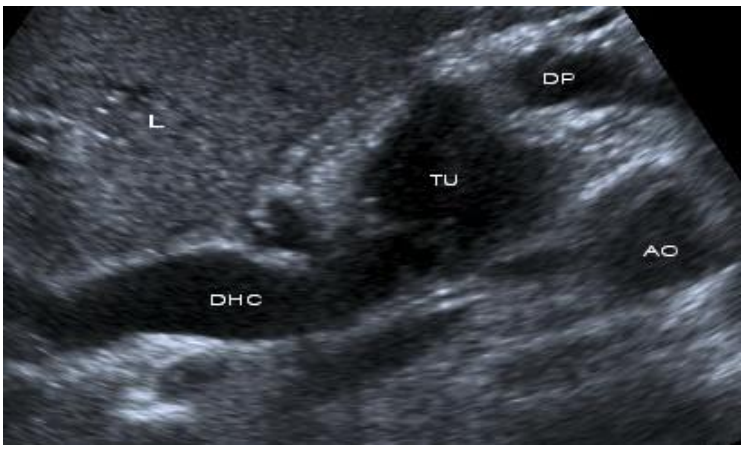

Abb. 2.5.02 dringender Verdacht auf malignen Pankreaskopftumor (TU) mit lokalen Nichtpulsationen und biduktaler Stenose, zudem angeschnitten le, weiterhin vci, aah re und gd, kleine lk; OBS q

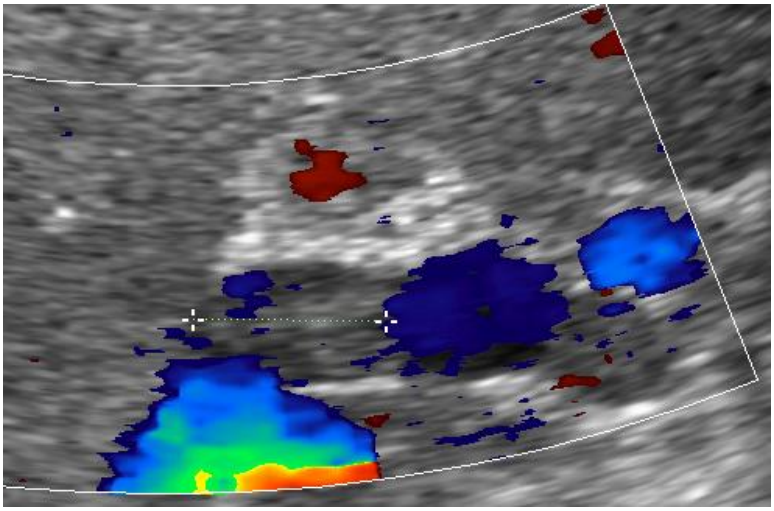

Abb. 2.5.03 Leberhilus-Lymphadenopathie (Messkreuze) mit Kompression und fehlender Pulsatilität sowie Verlagerung des Verlaufes des wandverdickten DHC, varianter ventraler ah-Ast, angeschnitten die vp; FS re, FKDS (klinisch typische PSC)

Dies gilt auch für die subtiler beurteilbaren – weil schwächeren – Mit-Pulsationen der vl und der vp.

Die sorgfältige Beachtung dieser „spontanen Elastographie“ ermöglicht die Durchführung einer subtilen Diagnostik auch bei Einzelorganen und Organabschnitten.

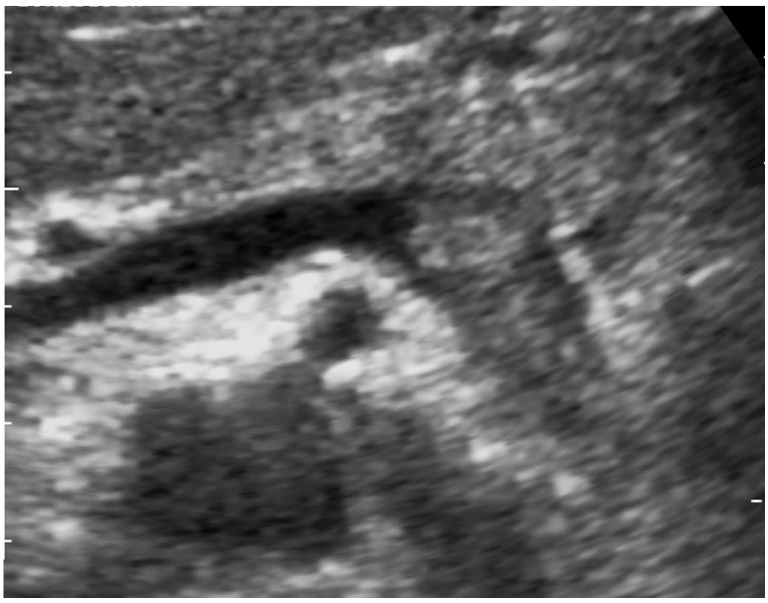

Abb. 2.5.04 Thrombose der V. lienalis, im dynamischen Bild einfach durch die Reflexibilität des intravasalen Thrombusmaterials und seine Nicht-kompressibilität bewiesen; OBS q

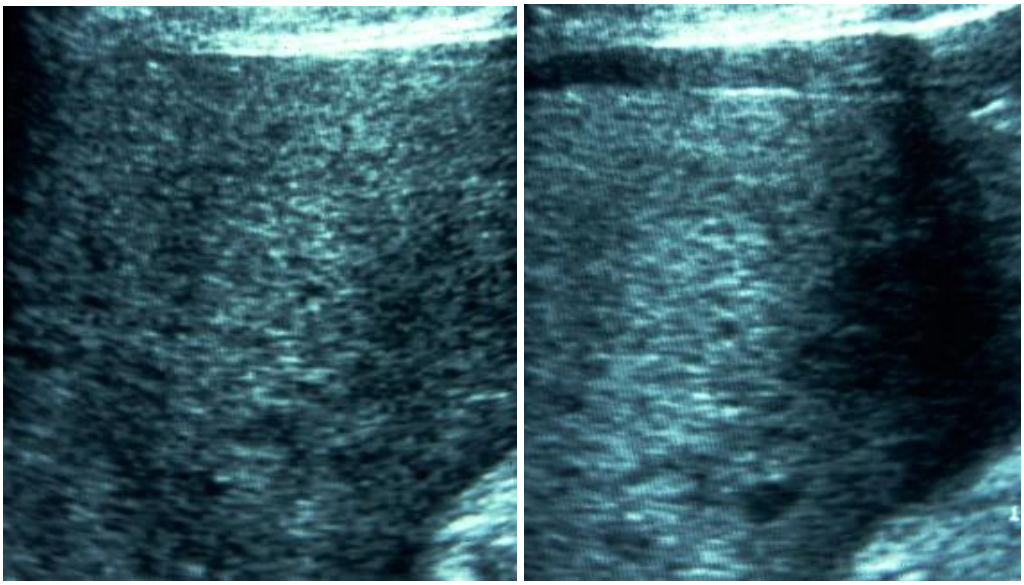

Abb.2.5.05 a, b geringe Menge Aszites (b) – durch zu starke Kompression scheinbar verschwunden (beziehungsweise übersehen) (a); LS

Inwieweit sich hieraus noch weitere Aspekte ergeben – etwa Möglichkeiten der Mess- und Objektivierbarkeit – bleibt abzuwarten.
Schmerzen und umschriebene Druckdolenzen können – wie schon mehrfach erwähnt – punktuell-genau erfasst und sonographisch-klinisch zugeordnet werden (Sichtpalpation).

2.5.2.2 Respirationsmitbewegungen

Vergleichbares gilt – in geringerem Maße – für die Respirations-Mitbewegungen, die an die jeweilige Umgebung vermittelt werden. Auch sie erlauben die Beobachtung einer spontanen Elastographie.

Der Pneumothorax beispielsweise ist durch die fehlende respiratorische Mitbeweglichkeit gekennzeichnet, zumal wenn sich – besser im Sonogramm als radiologisch zu erkennen – ein kleiner pleuraler Erguss nachweisen lässt.

Abb. 2.5.06 posttraumatischer Hydropneumothorax; ICS re im Sitzen

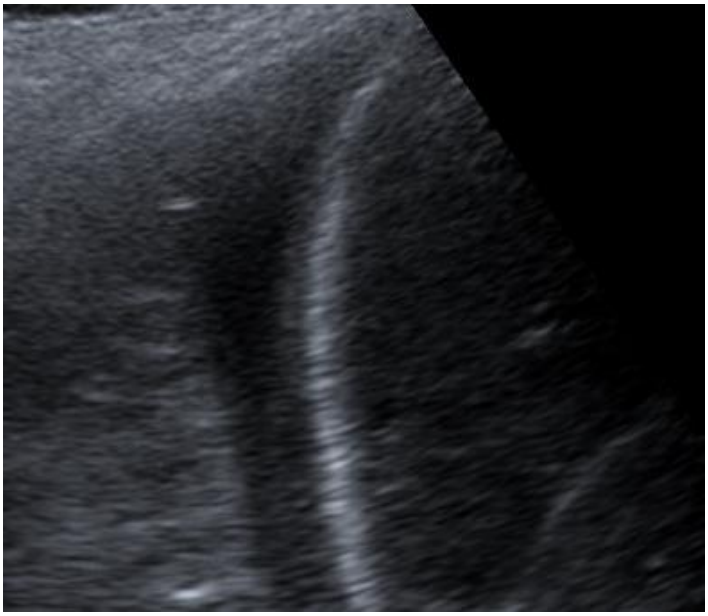

Abb. 2.5.07 kleiner Pleuraerguss rechts; hoher FS re in sitzender Position

Um es erneut zu betonen: die Sonographie ist eine dynamische Untersuchung – eine Fortsetzung der klinischen Untersuchung mit einem modernen Untersuchungsmittel, dem Sonographiegerät.

Die sonographische Untersuchung soll in jedem Fall integrativ mit der Anamnese gestützten klinischen Untersuchung genutzt werden. Dass letztere einen größeren Anteil an den Gesamtdiagnosen haben kann, ist bekannt.

Ihre Subjektivität ist dabei nicht störend – handelt es sich doch hierbei um einen anderen Terminus für den so wesentlichen Ausdruck der Erfahrung.

2.5.3 Aktive Mitbewegungen

2.5.3.1 Respiration

Die willkürliche Ein- und Ausatmung geht mit Bewegungen einher, die – wie schon erwähnt – in ihren Ausdehnungen oft unterschätzt werden.

Demensprechend kann die willkürliche Respiration – insbesondere das Anhalten des Atems – gut zur Bildverbesserung herangezogen werden. Dies gilt insbesondere für das Pankreas, die Leber und die Gallenblase sowie die

Lymphknoten des (Ober-) Bauches. Zusätzlich kann dies in Ergänzung zu den unwillkürlichen respiratorischen Mitbewegungen geschehen. Auch von dieser – zugegebenermaßen etwas aufwändigeren Untersuchungsmöglichkeit – wird zu wenig Gebrauch gemacht. Die Qualität einer Untersuchung hängt wesentlich auch von diesen Respirationsmanövern ab.

Eine gestörte Zwerchfellbeweglichkeit (z.B. bei einer Phrenikusparese) kann durch die hochstehenden und respiratorisch unbeweglichen Organe des rechten oder des linken Oberbauches auffallen.

2.5.3.2 Lagerung

Wie schon erwähnt, ist die bequeme Ausgangslagerung die der Rückenlage, in der die Untersuchung mit den Längs-und den Querschnitten beginnt.

Die Untersuchung geht – dies zu wiederholen sei erlaubt – mit der routinemäßigen Lagerung des Patienten einher, mit den FS re und li – und zwar obligatorisch. Eventuell erfolgt diese Lagerung in Kombination mit respiratorischen und gegebenenfalls mit Atemanhaltemanövern.

Den Abschluss der Untersuchung bilden die Unterbauchschnitte – sie erfolgen wiederum in der Rückenlage und dienen der sorgfältigen Inspektion des kleinen Beckens.

Umschrieben-punktuellen Schmerzangaben ist hierbei – wie schon erwähnt - in allen Untersuchungsschritten besondere Beachtung zu schenken, insbesondere bei etwas indolenten und bei aushaltenden Patienten – oft wird hierdurch ein diagnostisch wegweisendes Indiz gefunden (s .„Sichtpalpation“).

Die Vorteile eines systematischen Vorgehens liegen auf der Hand: Durch die ubiquitäre Gravitation werden die dicht gepackten Organe des Oberbauches entzerrt und besser dargestellt. Darüber hinaus gewinnt man mehr Bewegungsfreiheit für die Führung des Schallkopfes und erreicht zudem die komplette „Ausleuchtung“ des gegebenen individuellen Situs, um aus den vielen zweidimensionalen Einzelbildern ein bewegtes (“realtime“) drei-dimensionales aktuelles Bild zu erstellen – ein Vorgang, der heute noch weitgehend im Großhirn geleistet wird. Er wird zunehmend durch die elektronischen Möglichkeiten der drei- oder vierdimensionalen Sonographie abgelöst. Als die vierte Dimension wird hierbei die der Zeit angesehen.

Bitte beachten:

- ***dynamisch und aktiv untersuchen***
- ***der Patient / die Patientin müssen mitmachen***
- ***Sichtpalpation beachten***
- ***lagern***
- ***realtime-Charakter nutzen***
- ***„schöne“ Geräte-Einstellung***

DIE ZEHN GEBOTE DES KLINISCHEN ULTRASCHALLES

Man soll

1. die Klinische Ultraschall-Untersuchung wertschätzen und nur erforderlichenfalls andere diagnostische Methoden an ihre Seite stellen
2. für die Klinische Ultraschalluntersuchung eine klare Indikation haben (und diese sowohl im Befundbericht als auch dem Untersuchten gegenüber klar formulieren)
3. mit dem/der Untersuchte(n) sprechen (auch um die Anamnese und das Beschwerdebild zu kennen)
4. stets systematisch untersuchen und dabei ein Pokerface aufsetzen
5. stets sorgfältig untersuchen und genau ins bewegte Bild sehen
6. den/die Untersuchte(n) lagern (etwa aus der Rücken- in die Seitenlagerungen)
7. den/die Untersuchte(n) ein- und ausatmen lassen
8. bei der Dokumentation die Markierung setzen
9. einen geeigneten Bildausschnitt wählen und auch sonst sorgfältig die Einstellungen des Gerätes wählen
10. den Befund, die (wertende) Diagnose und die individuellen Empfehlungen klar voneinander trennen

3 Maß und Zahl

Gerne werden in unserem Denken nur mess- und zählbare „Fakten“ anerkannt – eine typisch westliche Eigenheit, die unser kulturelles Verständnis zweifellos enorm nach vorne gebracht hat – und gleichzeitig eine Verhaltensweise, die sicherlich auch ihre natürlichen Grenzen hat. Denken wir nur über die Begrenztheit „genauen“ Messens nach – strenggenommen sind es ja immer lediglich Näherungen (sozusagen Näherungen ersten Grades), die möglich sind.

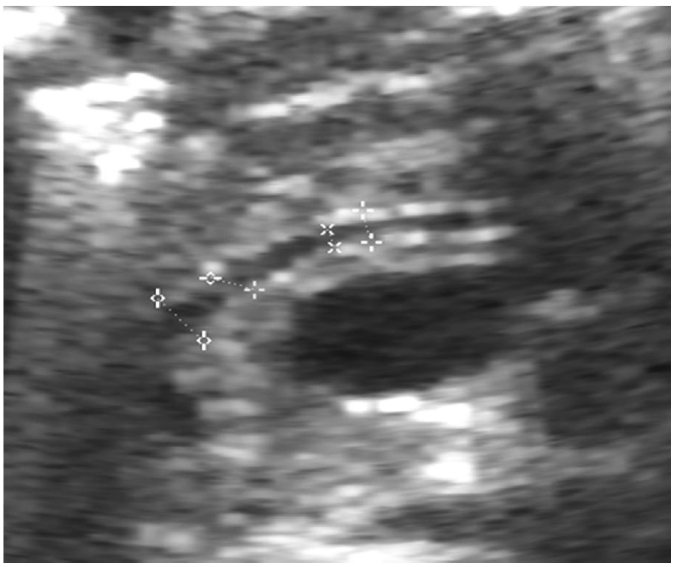

Abb. 3.01 Probleme der Vermessung der Gangweite bei signifikanter Dilatation, von links nach rechts: ca. 6, 5 (darüber hinaus Messfehler durch falsches Anlegen der Messpunkte), 2 und 3 mm Durchmesser – was ist die „Wahrheit“? vl normal; OBS q

An den realen Gegebenheiten – etwa eines so polymorphen Organs wie der Leber oder der Gallenblase – scheitern oft derartige Messungen, zumal wir oft von Länge oder Breite eines Organs sprechen und eigentlich das Volumen meinen. Man muss konzedieren, da nicht alle Gegebenheiten vermessbar sind – je mehr man praktische Ultraschallerfahrung aufweist, desto öfter wird man auf das scheinbar so verführerisch genaue Zählen und Messen verzichten können: zugunsten einer rascheren visuellen Einschätzung, ob ein Normalbefund vorliegt oder nicht – in aller Regel genügt diese visuelle Einschätzung.

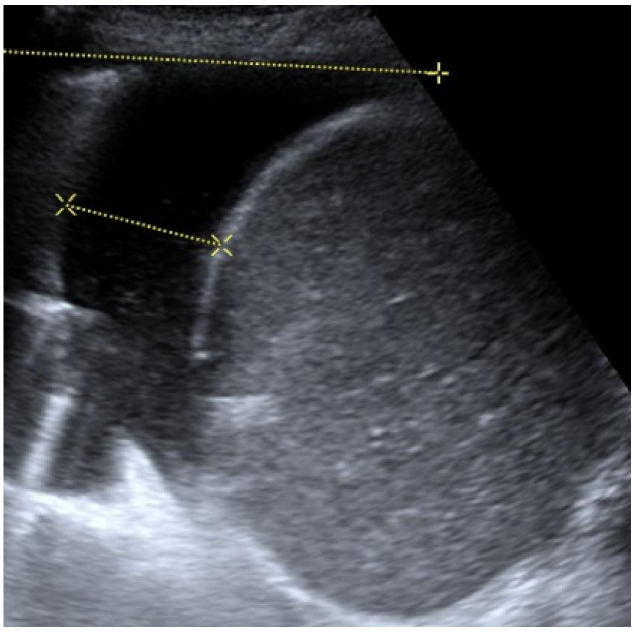

Abb. 3.02 näherungsweise Ausmessung eines Pleuraerguß-Volumens (eigentlich genügt die visuelle Einschätzung von wenigen über mittelgradige bis sehr viele Milliliter); hoher FS re

Bitte beachten:

- ***Maß und Zahl nicht unter-, aber auch nicht überbewerten***
- ***sie müssen stets als nur erste Näherungen verstanden werden***
- ***immer klinisch korrelieren***

4 Einzelne Organe und Techniken

4.1 Vorbemerkungen

Die Darstellung einzelner Organe kann schwierig sein – auf diese Probleme soll im Folgenden eingegangen werden. Allgemein gilt, dass im Abdomen alles zufriedenstellend betrachtet werden kann – lediglich seltene Ausnahmen (etwa der Ovarien) widersprechen dieser Regel.

Jedenfalls ist den Befundungen, die immer mit dem Hinweis auf eine angeblich schlechte Darstellbarkeit („Schallbarkeit“) anfangen, eine gewisse Skepsis entgegenzubringen.

Reichliche Gasansammlungen sind leicht wegzuschieben oder zu komprimieren, wodurch die Organe und die Regionen des Interesses noch besser in den Fokusbereich des Schallkopfes treten, oder sie sind durch die Änderung der Lagerung zu umgehen. Pathologische Bedingungen wie z.B. ein Ileus können die Darstellbarkeit erheblich verbessern.

Generell soll – sofern möglich – auf hochauflösende (hochfrequente) Schallköpfe umgestiegen werden, um alle Lagerungs- und Kompressionsmöglichkeiten optimal zu nutzen erlauben.

Auch ungewöhnliche Regionen – z.B. die der Nebennieren oder der Hoden – sind ebenso in die Untersuchung einzubeziehen wie die sehr ergiebigen Schnittführungen perineal, an den Extremitäten oder thorakal. Auch die Halsweichteile sind – bei entsprechender Indikation – dem Ultraschall gut zugänglich.

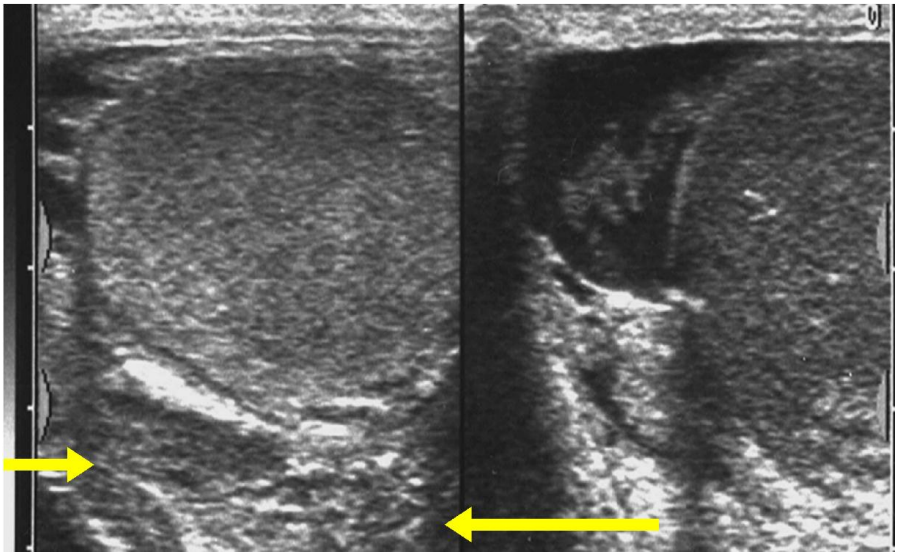

Abb. 4.1.01 a, b Epididymitis rechts (Pfeile), entzündliche Flüssigkeitsansammlung, unauffälliger Hoden selbst; hochfrequenter Schallkopf

Abb. 4.1.02 Fötus; UBS l

Allgemeine Stolpersteine sind der manchmal nur schwer erkennbare Situs inversus und eine auch sonst ungewöhnliche Anatomie.

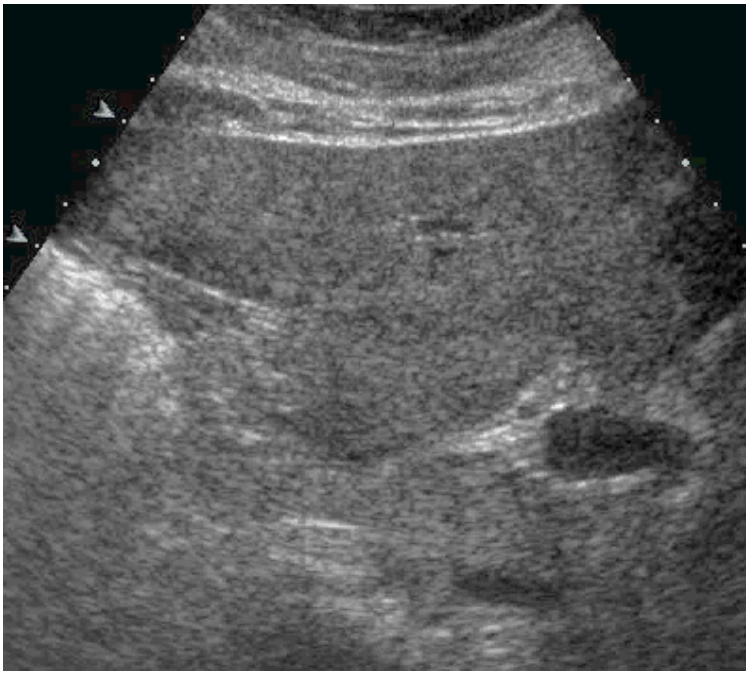

Abb. 4.1.03 echter Situs inversus; OBS q

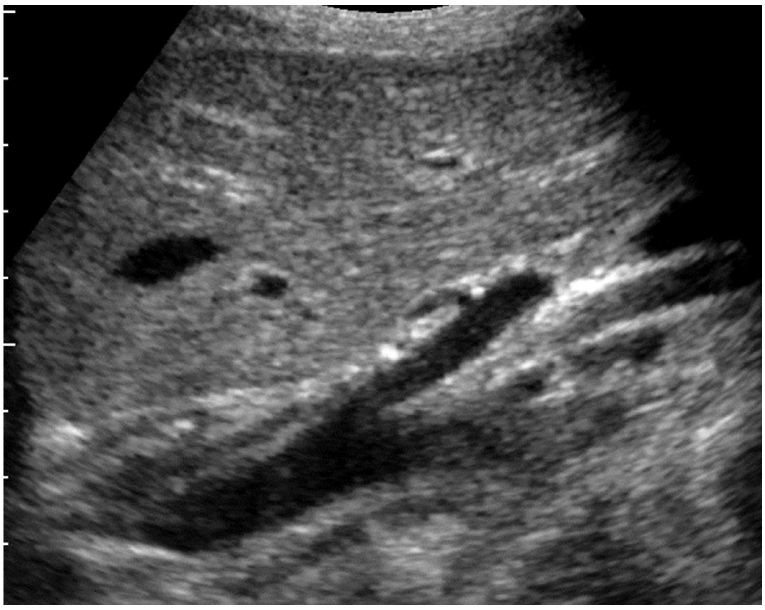

Abb. 4.1.04 normaler Längsschnitt mit terminalem Ösophagus, a gs, zwf und tr sowie V.ms und A.ms vor der ao

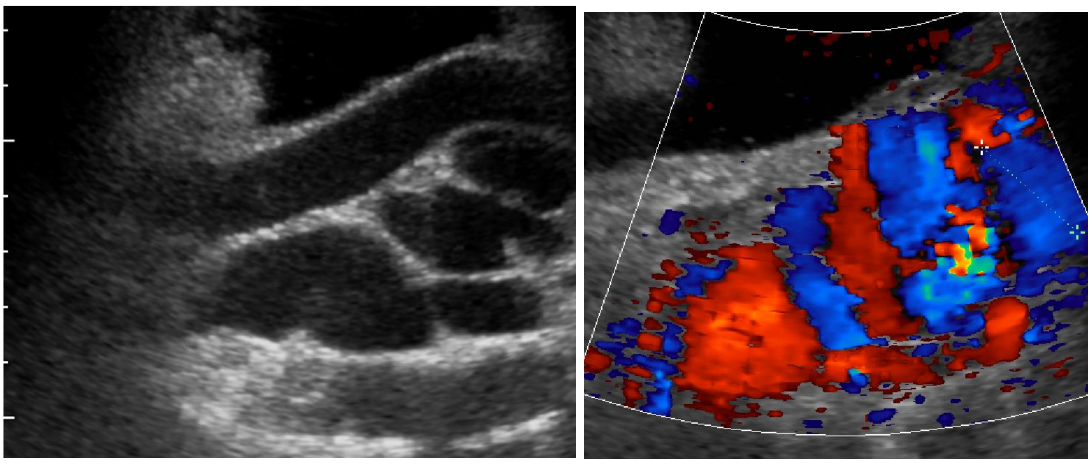

Abb. 4.1.05 a, b subkavale Varizenkonvolute bei portaler Hypertension; FS re, mit FKDS (b)

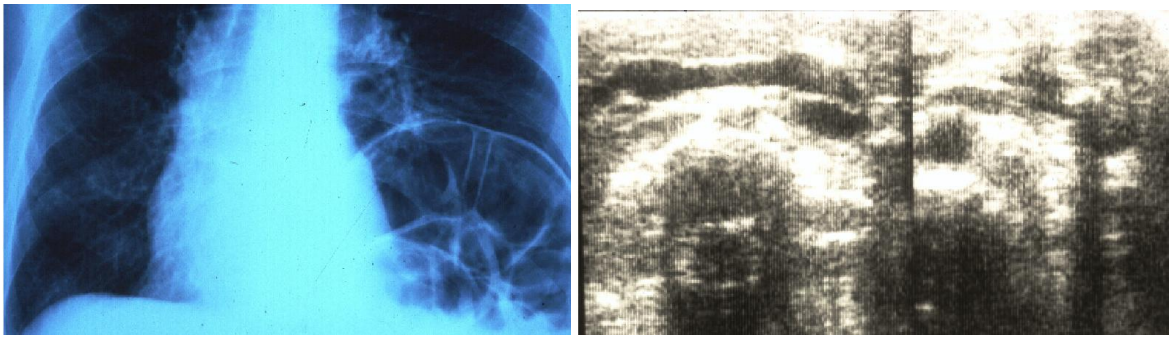

Abb. 4.1.06 a, b schwierige Choledocholithiasis mit gestautem D.hepatocholedochus bei ungewöhnlicher Linksverlagerung (obere Bildhälfte) des Oberbauchsitus infolge Jahrzehnte vorher durchgeführter Phrenikusexhairese; normales Rückenmark (b); Heilung durch endoskopische Papillotomie (EPT); Längs- und Querschnitte. Die Bildqualität in b und c entspricht den Möglichkeiten des Aufnahmedatums (späte 70er Jahre).

Hier sind manchmal einfallsreiche und ungewöhnliche Kombinationen erforderlich.

Man sollte immer alles Darstellbare unter Verwendung des adäquaten Schallkopfes aufsuchen und gegebenenfalls auf Untersuchungshindernisse im Befund verweisen.

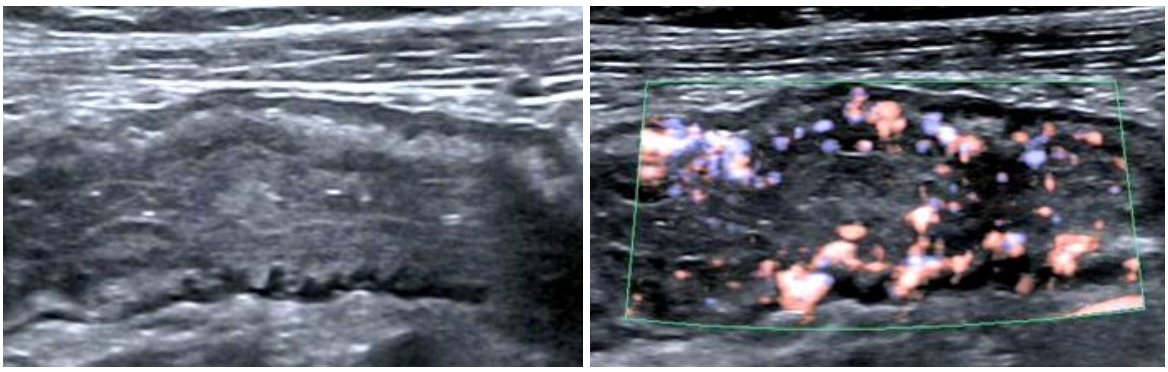

Abb. 4.1.07 a, b hochauflösende (5 MHz-) Sonde, normale Dünndarmperfusion; UBS q (b mit FKDS)

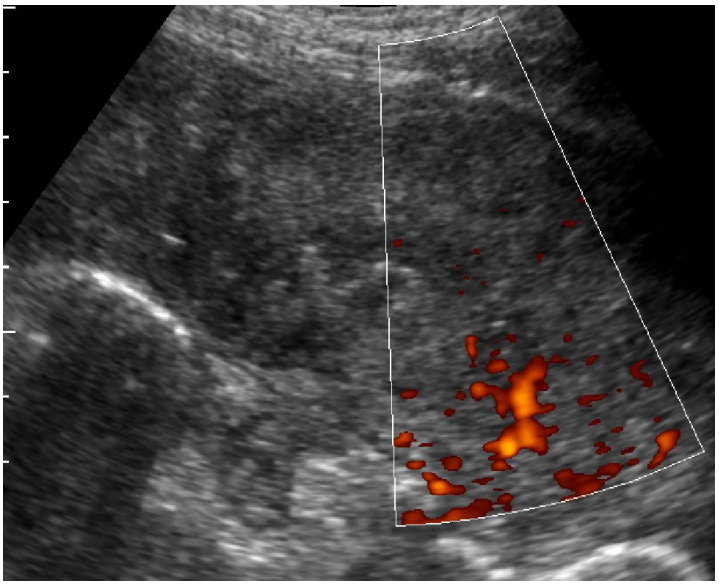

Abb. 4.1.08 großer Oberbauchtumor (Sarkom?); SCS li mit FKDS

Bitte beachten:

- ***Variationsmöglichkeiten der Schnittführungen nutzen***
- ***auch ungewöhnliche Schnitte anwenden***
- ***Atmen lassen***
- ***ungewöhnliche Anatomien beachten***
- ***nicht zu viel (aber auch nicht zu wenig) <u>assoziative</u> Phantasie***

4.2 Gefäße

Der Kenntnis ihres Verlaufes wird mit Recht eine topographisch entscheidende Bedeutung eingeräumt. Das gilt insbesondere für die der makroskopischen Wahrnehmung noch zugänglichen Gefäßaufzweigungen des Tr.coeliacus und für zahlreiche Gefäßabschnitte des arteriellen, des venösen und auch des portalvenösen Abschnittes samt ihrer vielfältigen Variationen des Normalen und der eindeutigen Pathologika, die hier nur exemplarisch genannt sind.

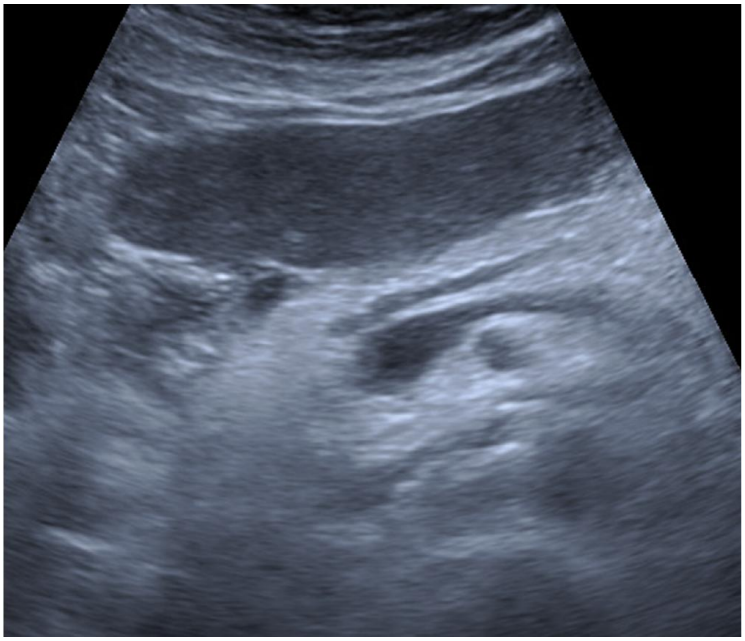

Abb. 4.2.01 leicht gestauter dp (der auch als Gefäß aufgefasst werden kann), alterstelektatische ah; Pankreaskopf und v lie samt Konfluenz normal bei alterstypisch vermehrter Reflexibilität („Alterslipomatose“); in tiefer Inspiration hoch angesetzte OBS q

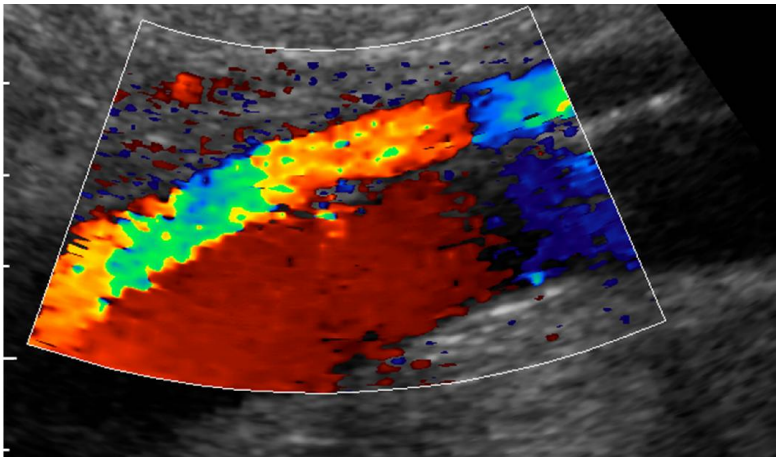

Abb. 4.2.02 a ms und ao, engliegender Normalbefund; OBS l

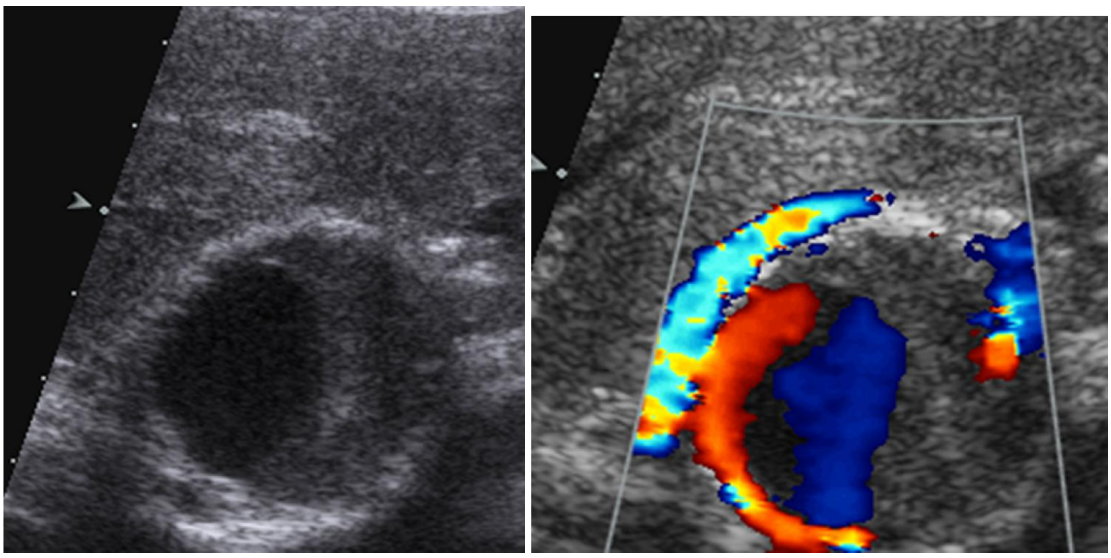

Abb. 4.2.03 a, b akuter thrombotischer Verschluss der ao (suprarenal) mit Kompression der v ci; OBS q, FKDS (b)

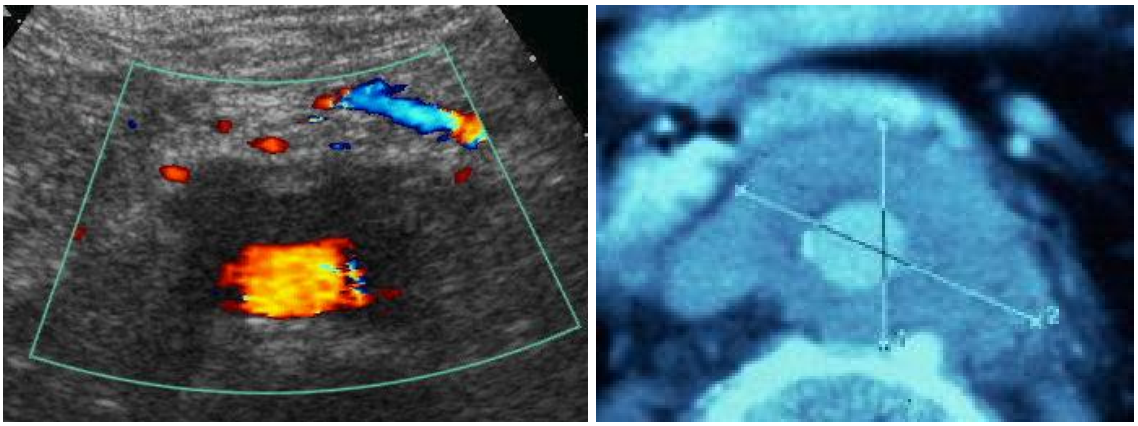

Abb. 4.2.04 a, b M. Ormond mit „Ummauerung“ der ao; OBS q (a mit FKDS)

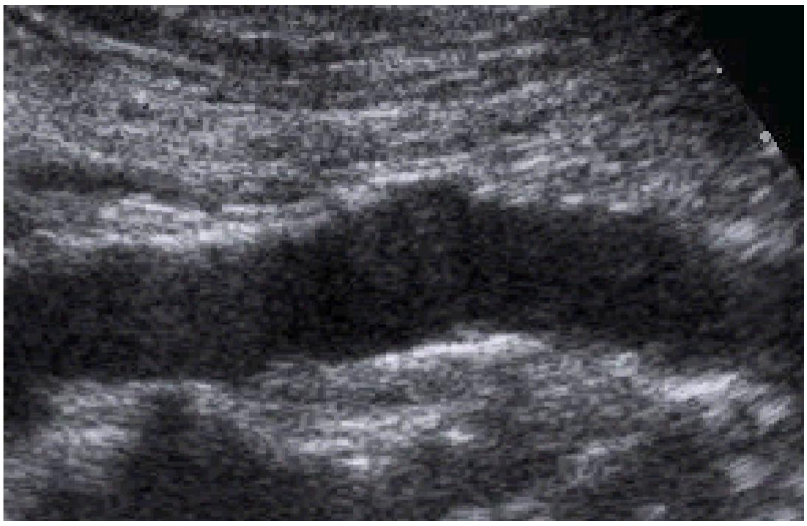

Abb.4.2.0e Aorta abdominalis; LS

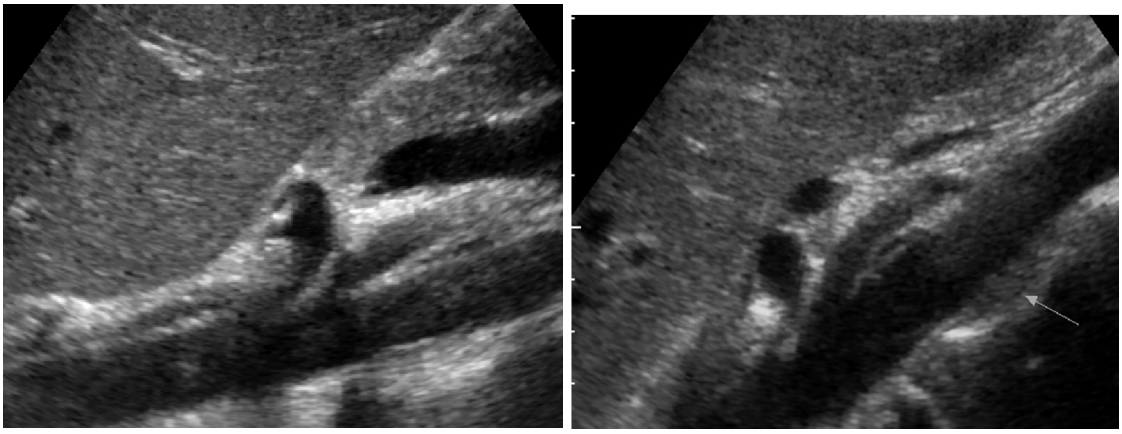

Abb. 4.2.06 a, b klassischer medianer Längsschnitt mit gewohnt zahlreichen normalen Details (a ao mit a h (ventral) und gs sowie ms (eng beieinander), zwf und terminaler Ösophagus (noch vor seinem Zwerchfelldurchtritt) in Anschnitten, Leber, Pankreas und v lie ebenfalls angeschnitten; b pathologisch Verkalkung des tr sowie lk perivaskulär (Pfeil in b; zwei verschiedene Patienten); LS

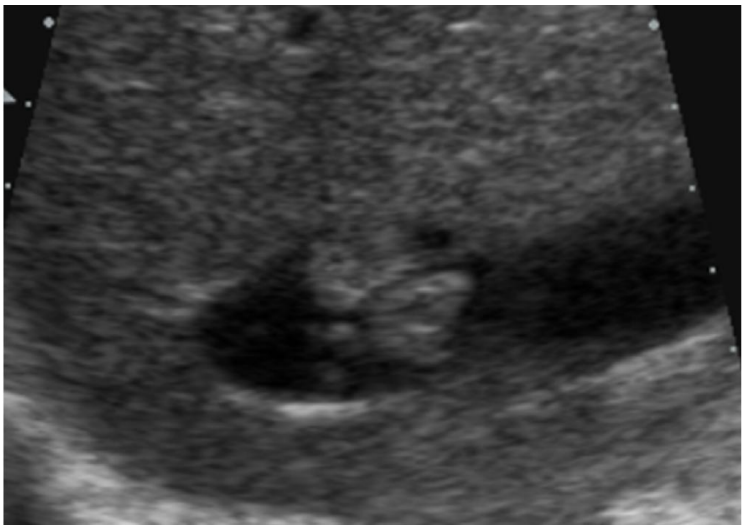

Abb. 4.2.07 v ci-Invasion (Tumorthrombose) durch einen malignen Tumor; LS

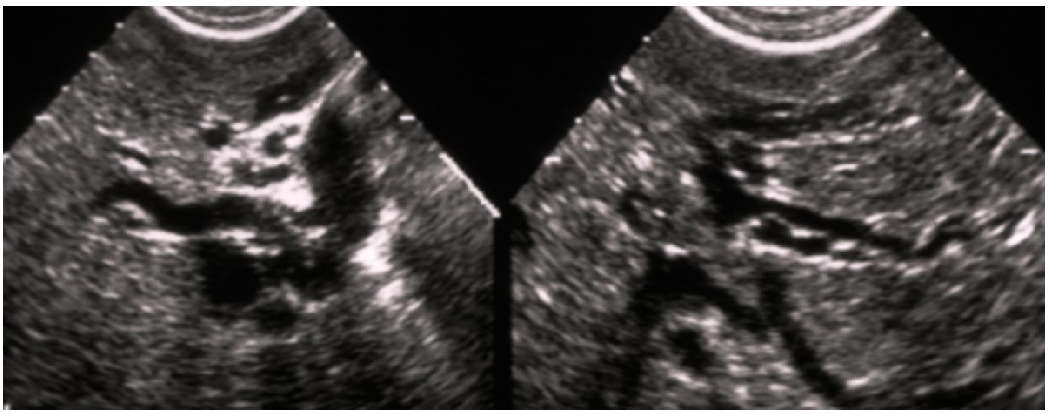

Abb. 4.2.08 a, b betonte Arterienäste, kein Gallestau (klinisch Osler-typische Veränderungen); SCS re

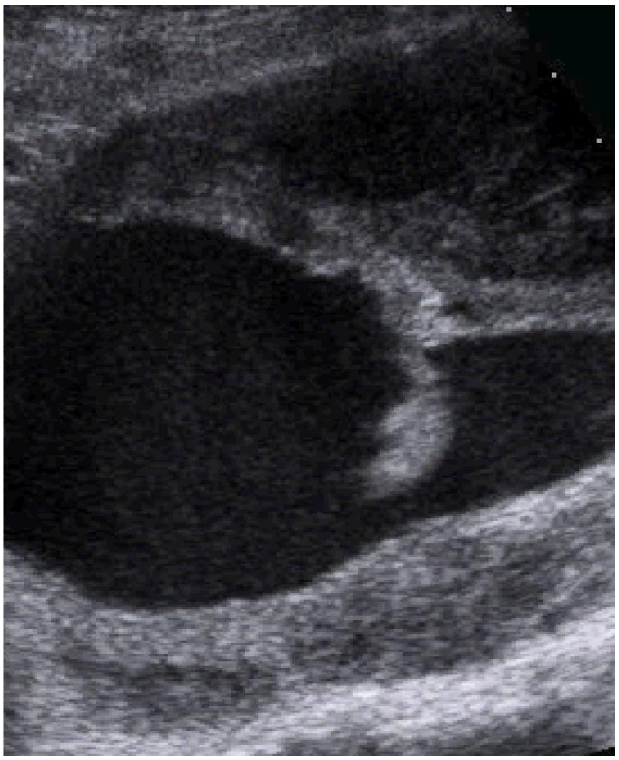

Abb. 4.2.09 rupturiertes Aortenaneurysma (Leckage li am Patienten), unspezifische Lymphknoten; OBS q

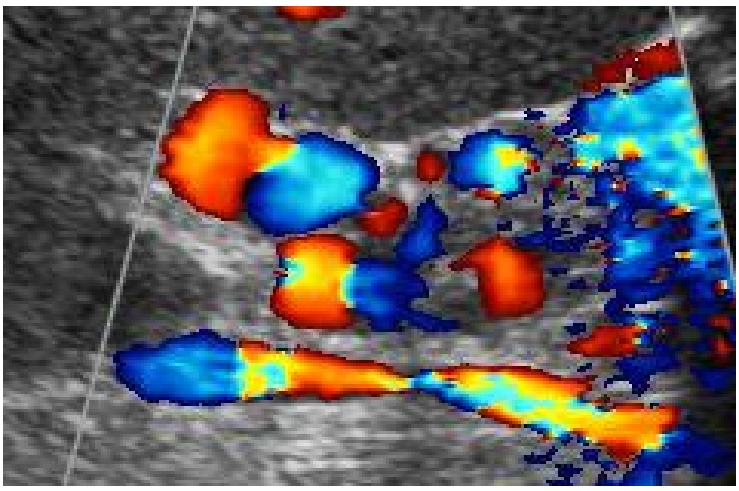

Abb. 4.2.10 kavernöse Pfortadertransformation; FS re

Abb. 4.2.11 a, b Pfortader-Tumorthrombosen, zwischenkreuzender re Ast der A h, dhc nur in seinem präpapillären Verlauf normkalibrig (a) bzw. wandständig (b) mit Restflow angeschnitten (zwei verschiedene Fälle); FS re, FKDS (b)

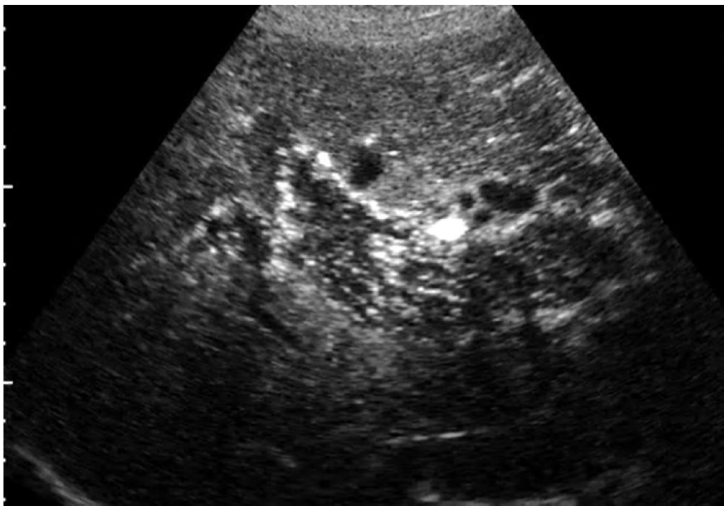

Abb. 4.2.12 a Tumorthrombusinvasion eines HCC; FS re, (b) mit KM

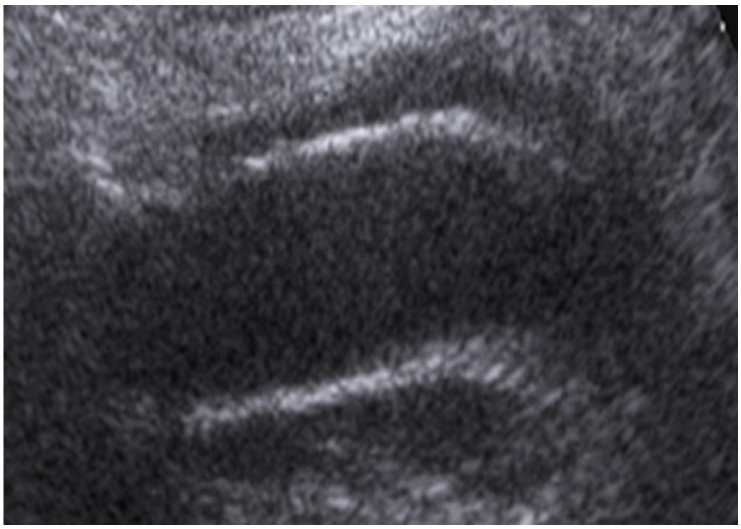

Abb. 4.2.13 Aneurysmasack um Prothese belassen; OBS l

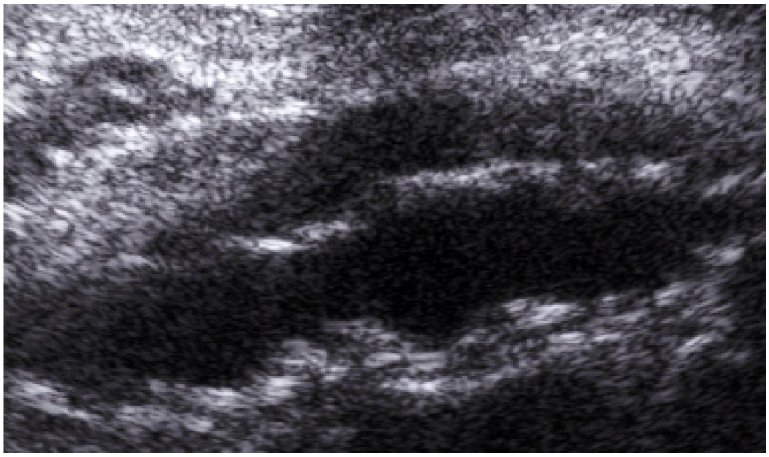

Abb. 4.2.14 membranöse Dissektion der Aortenintima (klinisch konservative Beobachtung); OBS l

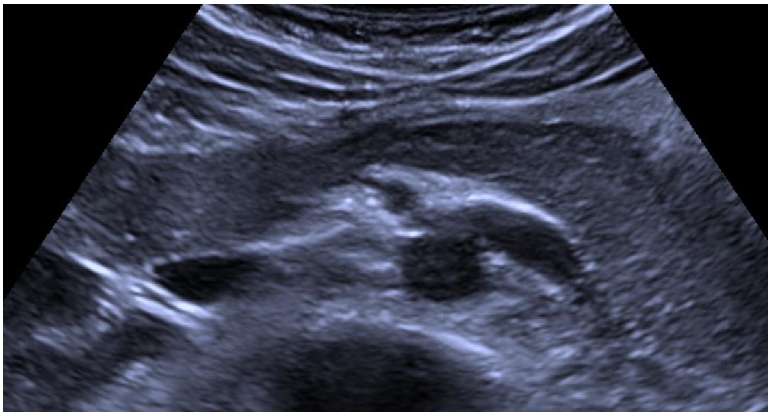

Abb. 4.2.15 „Nussknacker“-Syndrom mit Einklemmung und Stauung der V.renalis sinistra; normal aa, ms, hepatica, ao und Renalarterien sowie v ci; OBS q

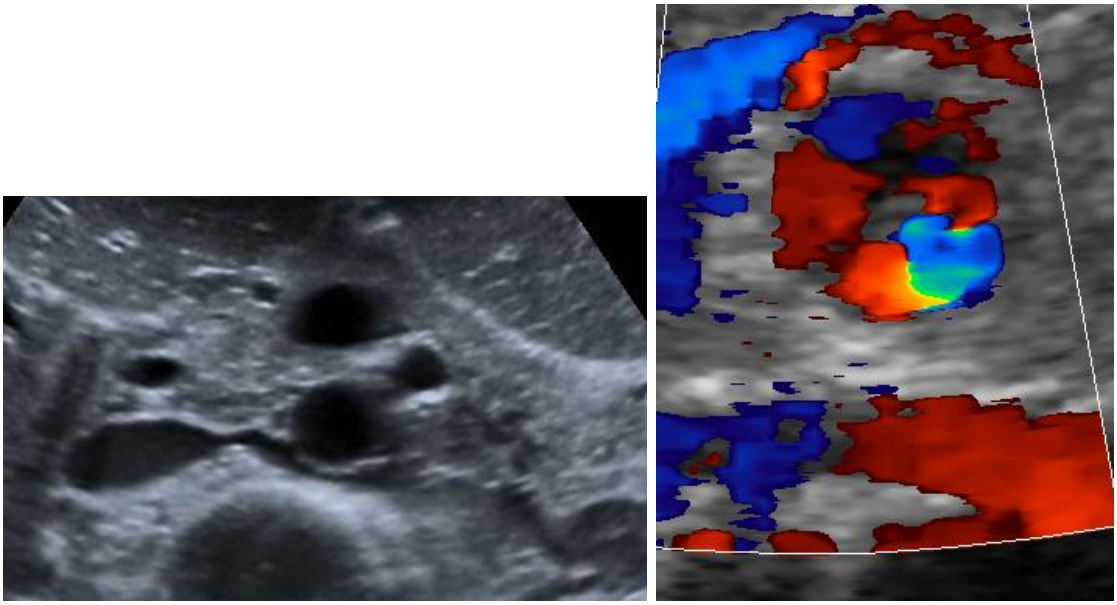

Abb. 4.2.16 a, b atypisch dorsal der ao gelegener v ren si-Verlauf; OBS q (re vergrößert mit FKDS, zwei verschiedene Patienten)

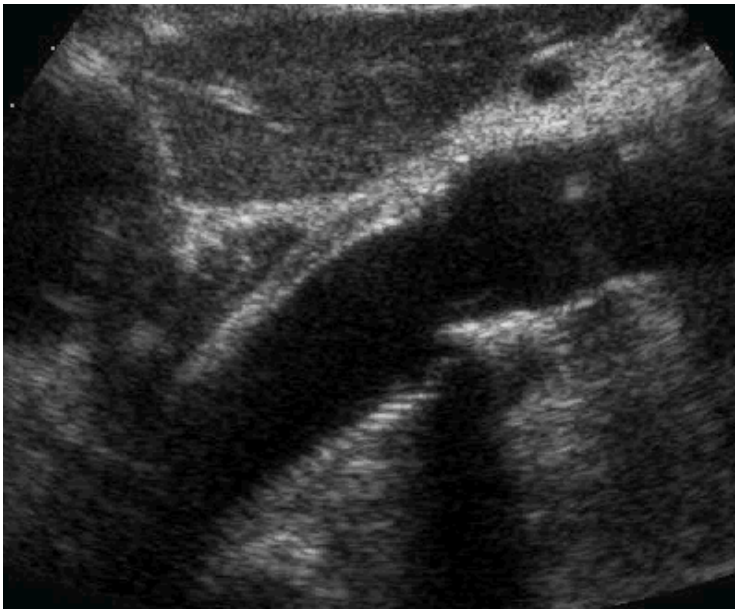

Abb. 4.2.17 thorakale Aortenprothese; OBS l

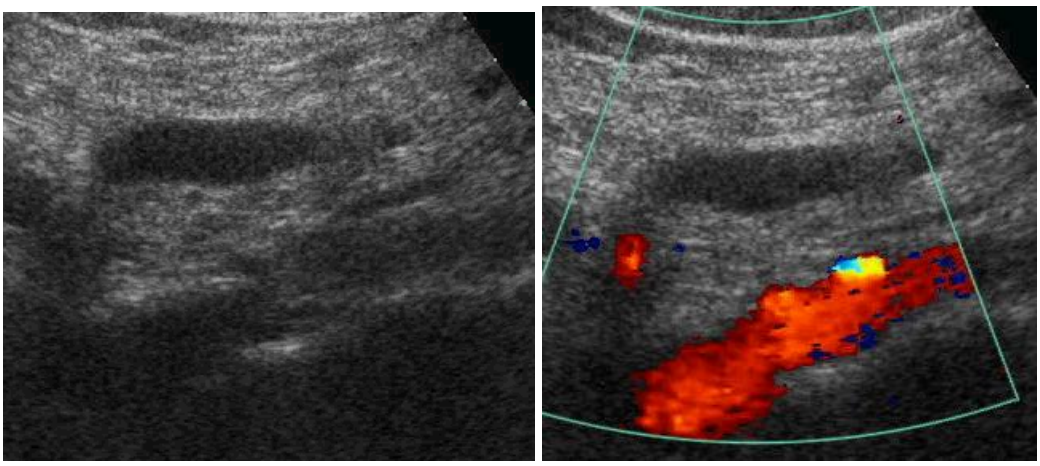

Abb. 4.2.18 a, b Verschluss der v ms; LS mit FKDS und Kompression (b)

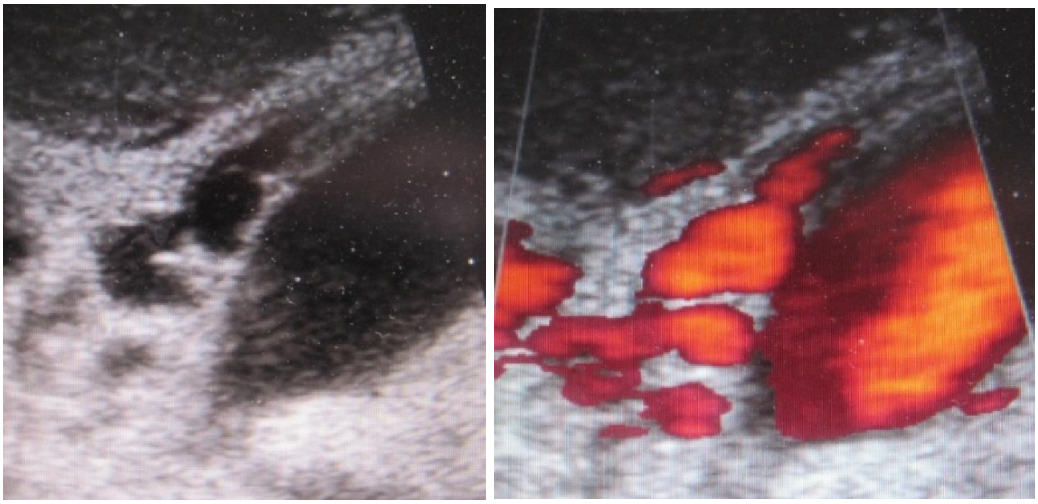

Abb. 4.2.19 a, b seltener Fall transkutan nachweisbarer Ösophagus-Varizenkonvolute; epigastrische Querschnitte (b mit FKDS)

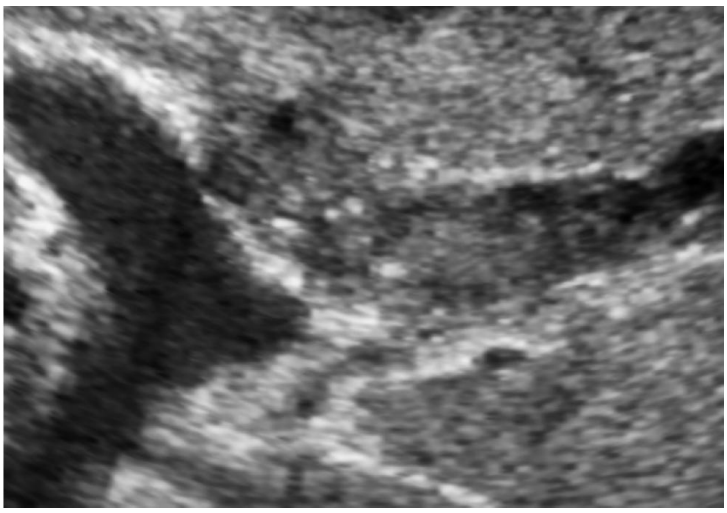

Abb. 4.2.20 Segment III (klinisch PSC), Aufzweigungen mit biliärem Sludge; OBS q

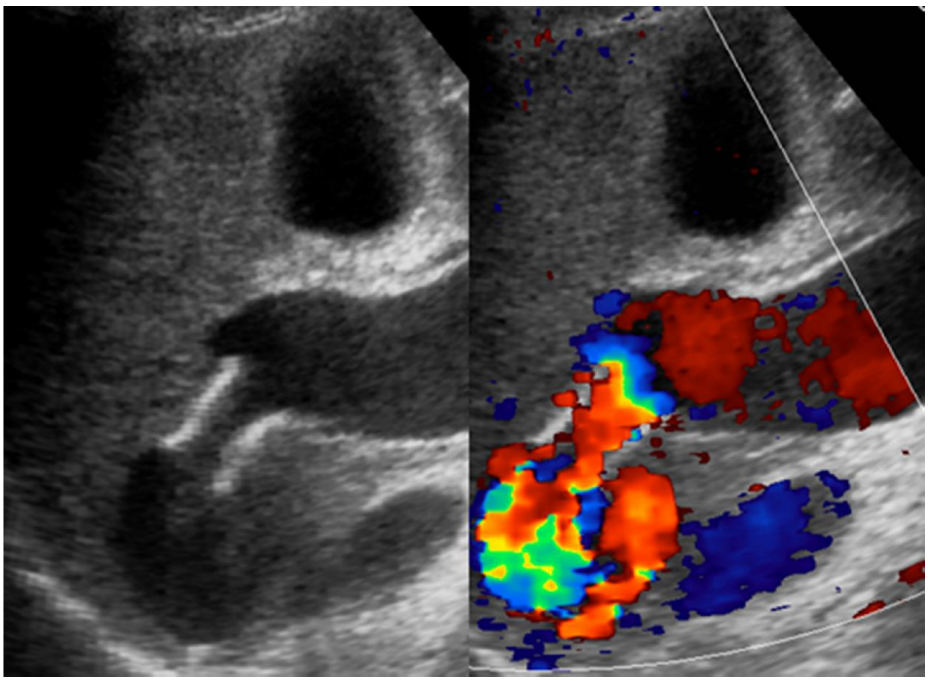

Abb. 4.2.21 a, b normale Tips-Funktion; FS re (b mit FKDS)

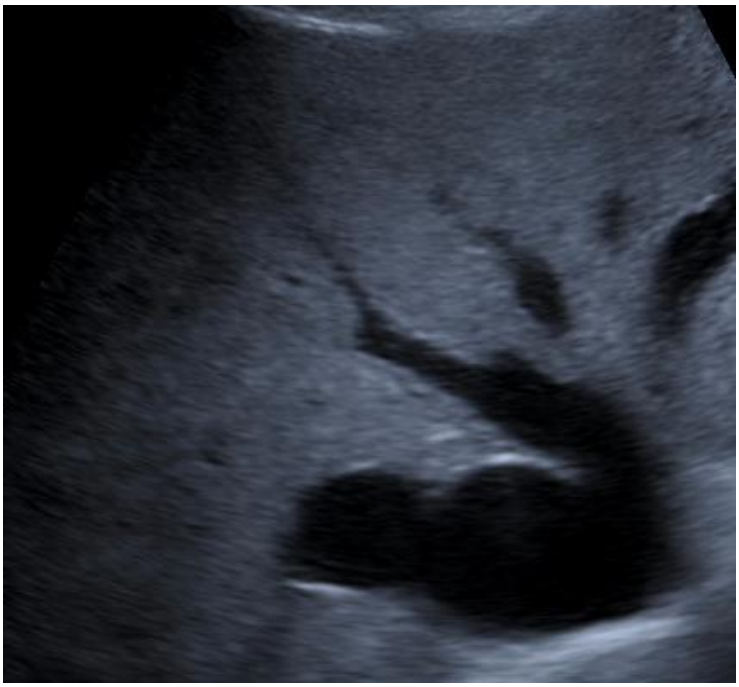

Abb. 4.2.22 gestaute und minimal pulsatile v ci und Lebervenen einer diffus vermehrt reflexiblen Leber („Fettleber“); SCS re

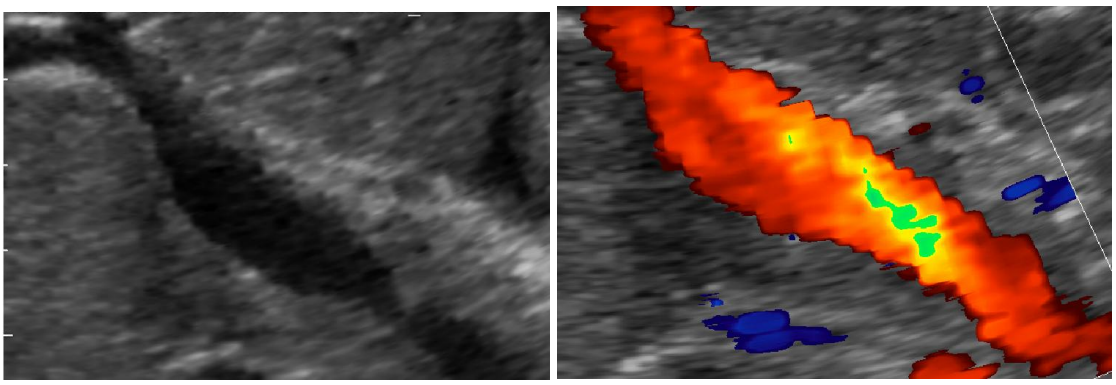

Abb. 4.2.23 a, b Mamma-Ca-Metastasen imprimieren und infiltrieren die v p; FS re (b mit FKDS)

Abb. 4.2.24 a, b portale Hypertension mit sog. Cruveilhier-von Baumgarten-Syndrom; OBS l (b mit FKDS)

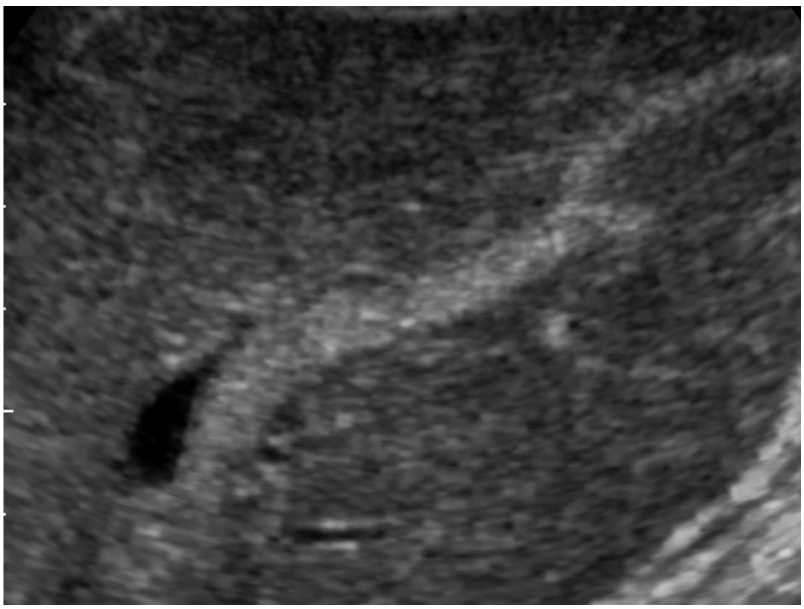

Abb. 4.2.25 Sludge in peripheren Gallenwegsverzweigungen; SCS re

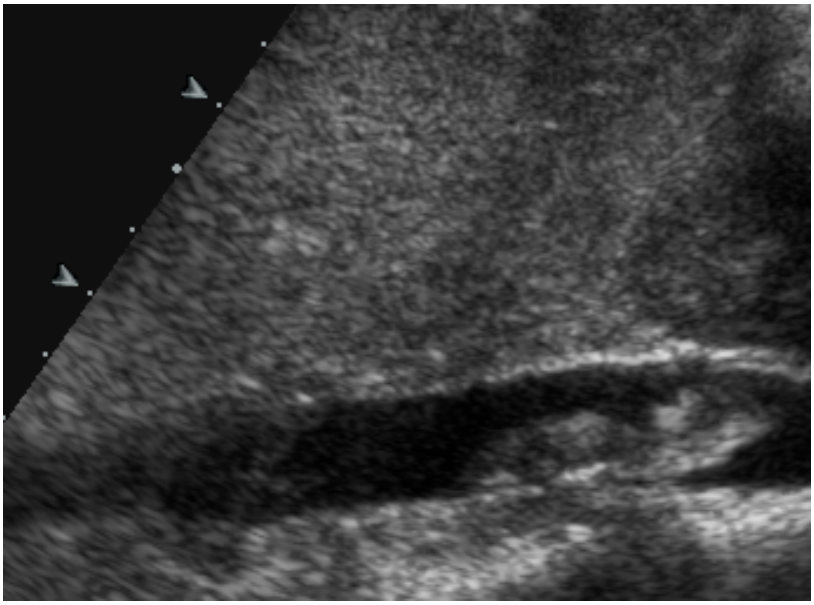

Abb. 4.2.26 Trombose in der V.cava inferior; OBS l

Bitte beachten:

- ***genau und ausreichend lange hinsehen***
- ***dieselbe Region aus mehreren Schnittebenen betrachten***
- ***atmen lassen***
- ***lagern***
- ***mit dem Schallkopf komprimieren***

4.3 Leber

Ein großes, vergleichsweise nahezu riesiges Organ, das leicht mittels Ultraschall gefunden und untersucht werden kann – sollte man meinen. In aller Regel stimmt das auch, doch es sind Vorsicht und Gründlichkeit geboten: die Leber weist häufig neben Formvarianten auch harmlosen Fokalen Läsionen auf, die ihrerseits Pathologika bergen können – ein Sachverhalt, der der Kontrastmittelsonographie besonders gut zugänglich ist.

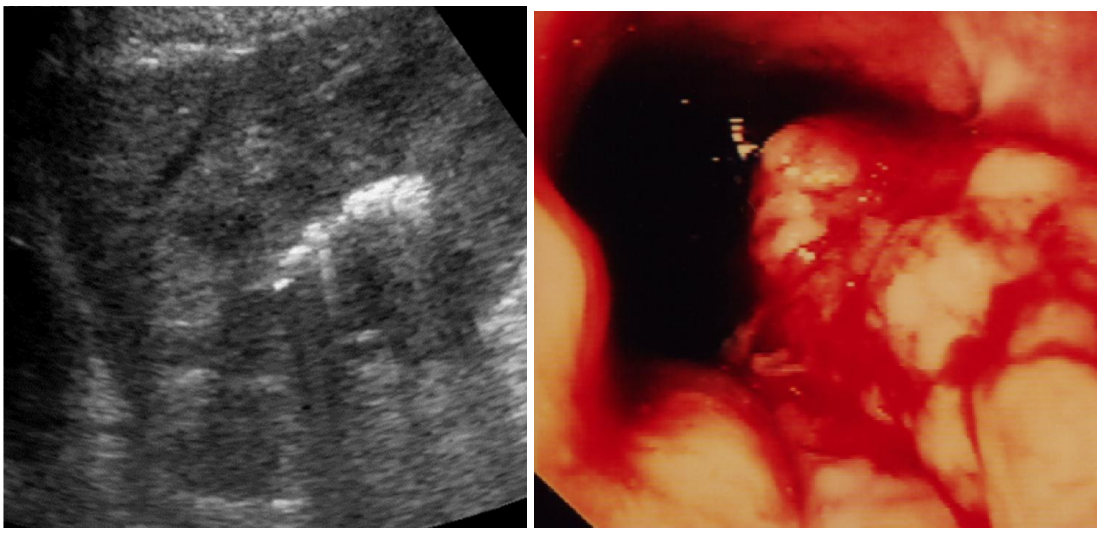

Abb. 4.3.01 a, b keine Fokale Leberläsion mit zentraler Abszedierung (Fehldiagnose im CT), sondern linits plastica des Magens, erwiesen durch respiratorische Beweglichkeit; SCS (a) und endoskopischer Aspekt (b)

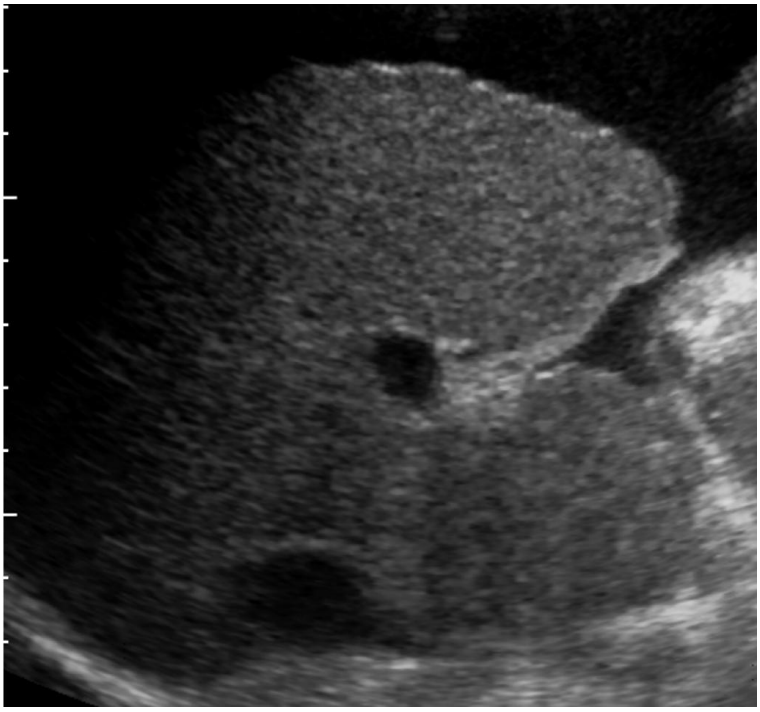

Abb. 4.3.02 feinknotige Leberzirrhose mit dekonfiguriertem Unterrand und betontes Segment I; OBS l

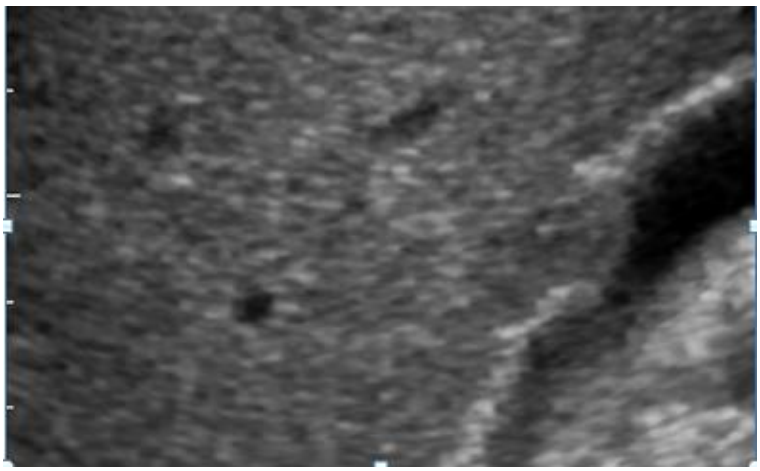

Abb. 4.3.03 Leberzirrhose bei Hämochromatose mit nodulären Impression der Gallenblase

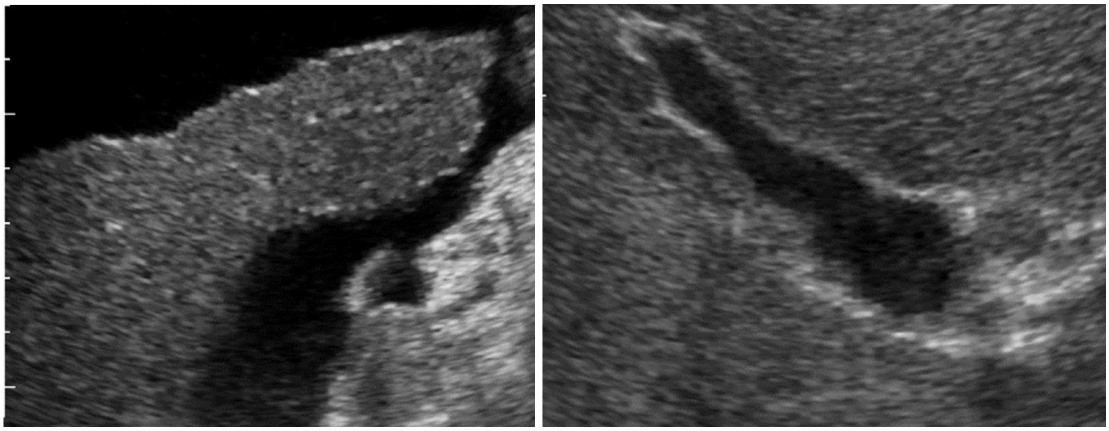

Abb. 4.3.04 a, b Dekonfigurationen bei Leberzirrhose sind besonders deutlich an hochimpedanten Grenzflächen; LS (a), SCS (b)

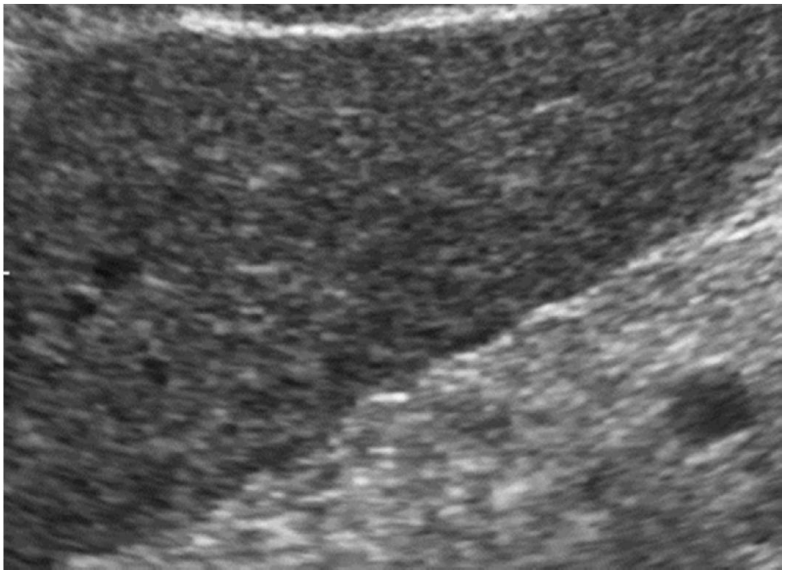

Abb. 4.3.05 zirrhosetypische Knoten in ihrer guten Abgrenzbarkeit zur hochimpedanten Umgebung (a, b) und etwas weniger deutlicher

Differenzierbarkeit bei angrenzenden Darmschlingen (c, zwei verschiedene Fälle); LS (a) und SCS re (b, c)

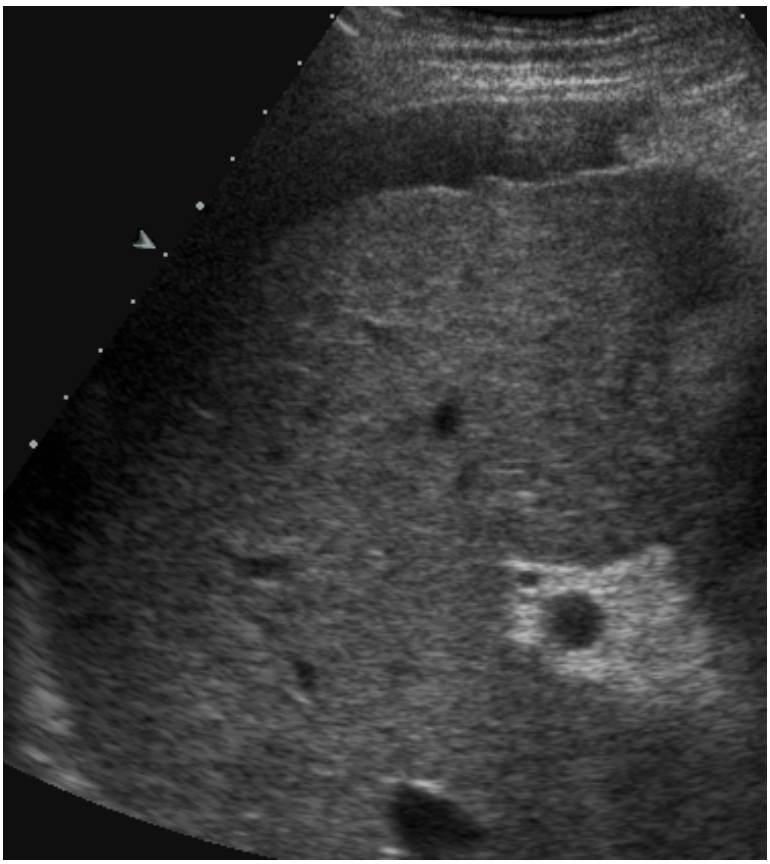

Abb. 4.3.06 mittelknotige dekompensierte Leberzirrhose, Aszites; FS re

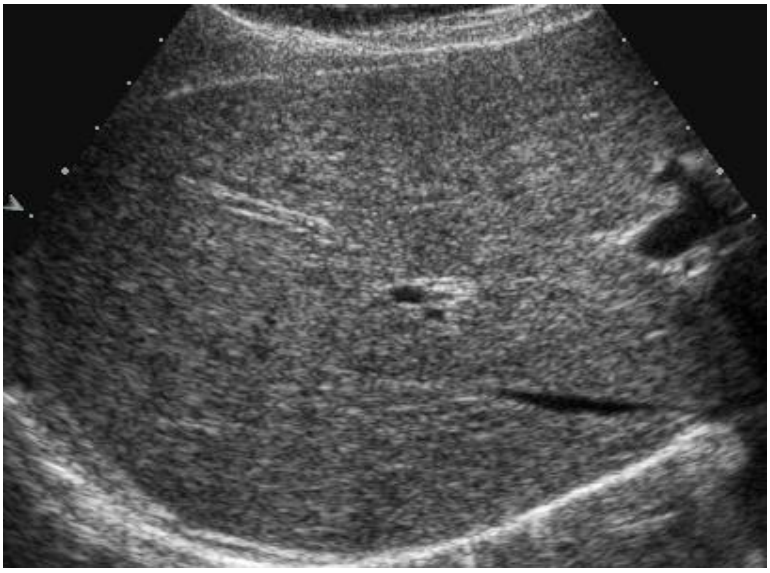

Abb. 4. 4.3.07 langjährig bekannte primär sklerosierende Cholangitis (PSC) mit fünffach erhöhter alk. Phosphatase, scheinbarer Normalaspekt; SCS re

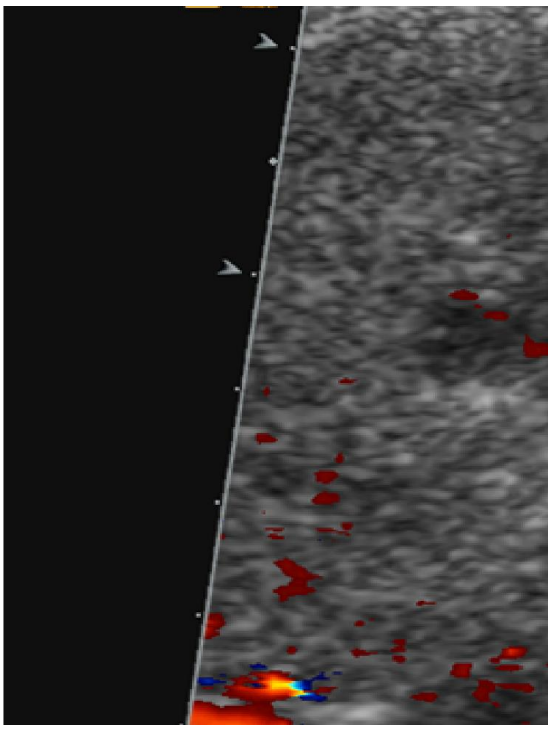

Abb. 4.3.16 fokale Leberläsion mit zentraler Echoarmut im Segment II (höchstwahrscheinlich einer fokalen nodulären Hyperplasie (FNH) entsprechend); SCS re

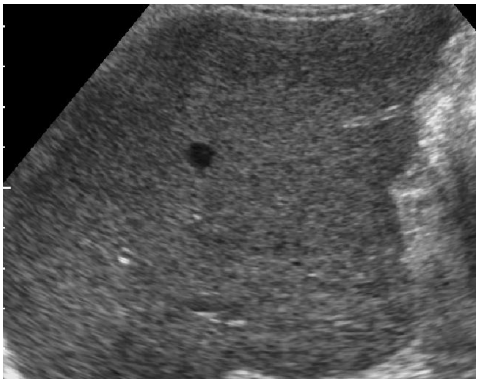

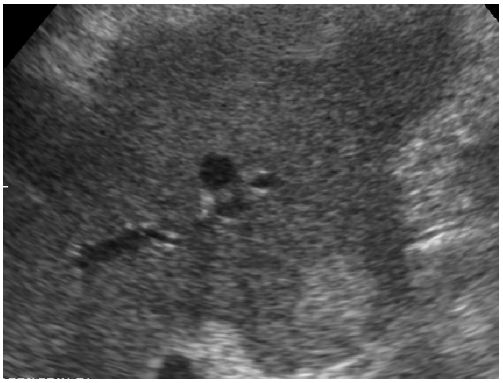

Abb. 4.3.17 a, b akzessorischer Leberlappen mit seinerseits FL (wohl Hämangiömchen) in einer „Fettleber“ (etwas verdichtete Textur); SCS re

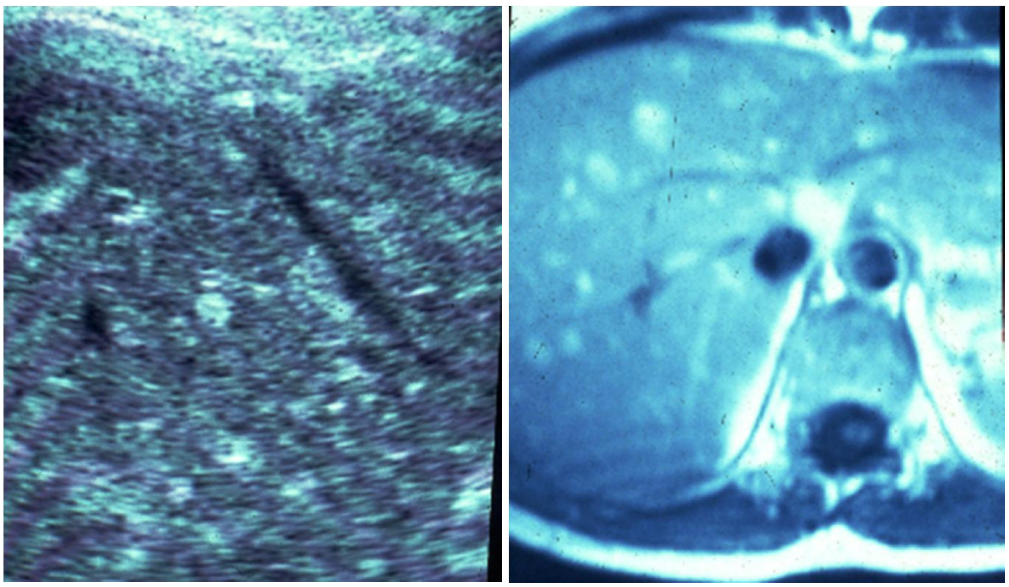

Abb. 4.3.18 a, b scheinbar multiple Hämatome – anamnestisch bekannt jedoch multifokales HCC bei Thortrastose; SCS (a)

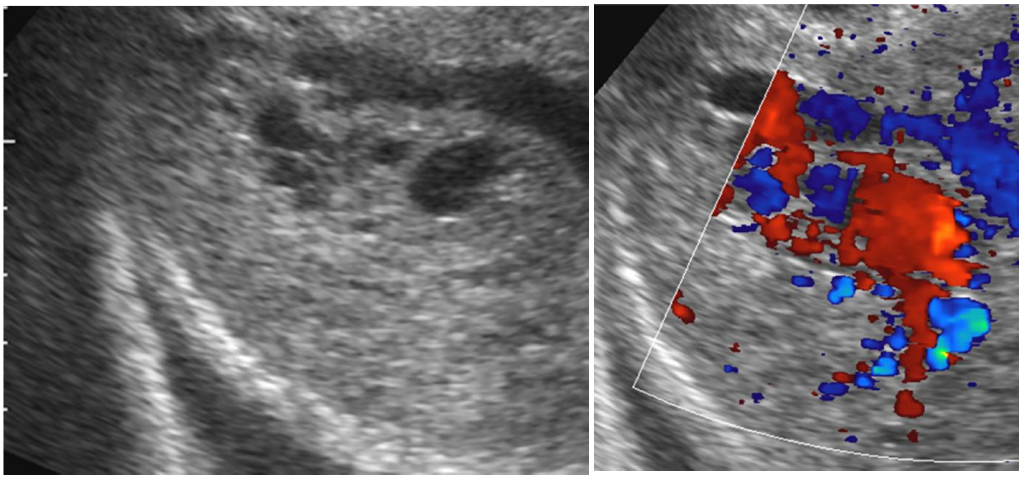

Abb. 4.3.19 a, b Leberbeteiligung bei M. Osler, (b) mit FKDS, (a) mit kleinem Pleuraerguß; SCS

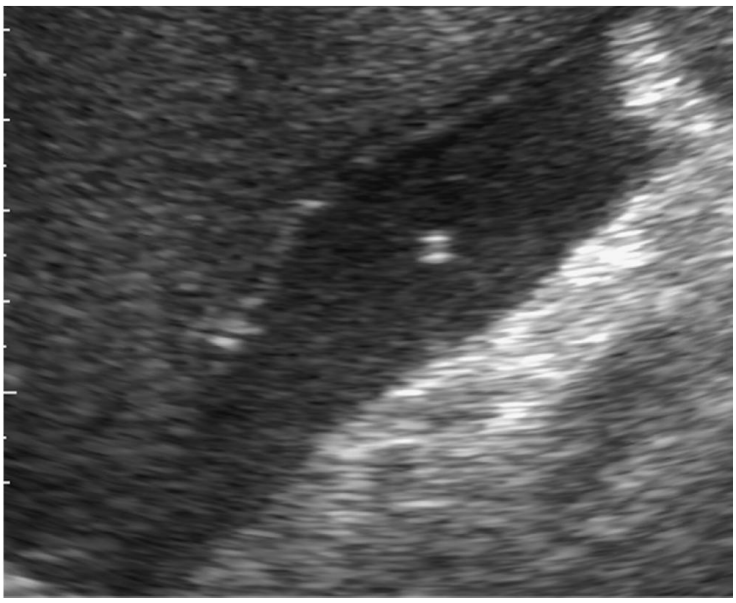

Abb. 4.3.20 Feinnadelspitze bei der Punktion eines subhepatischen Abszesses, wenige Tage nach Cholezystektomie; OBS l

Abb. 4.3.21 FNP einer subhepatischen FL; FS re

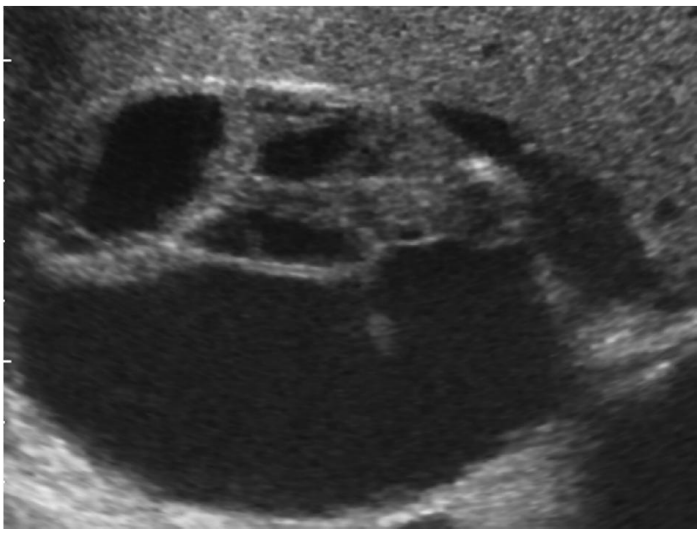

Abb. 4.3.22 vitaler Echinokokkus-Herd der Leber mit Tochterzysten; FS re

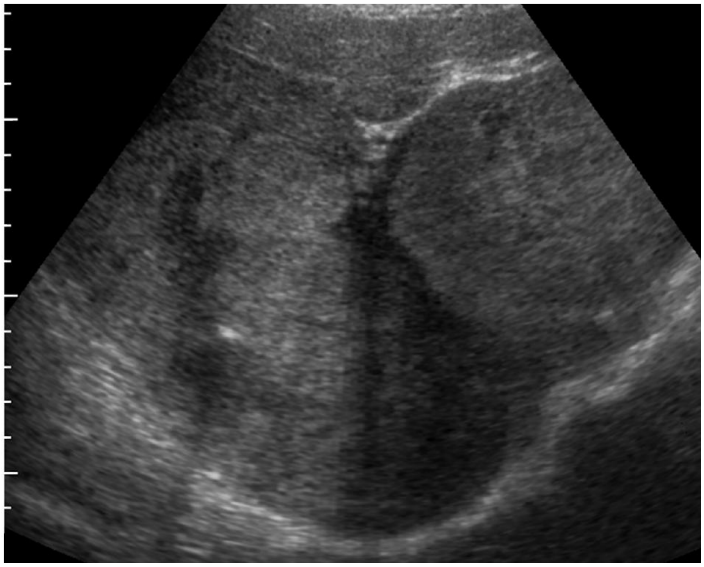

Abb. 4.3.23 wahrscheinlich harmlose Riesenhämangiome bei einer gesunden jungen Patientin (klinisch „nur“ Befundkontrollen mit Befundkonstanz über Jahre); FS re

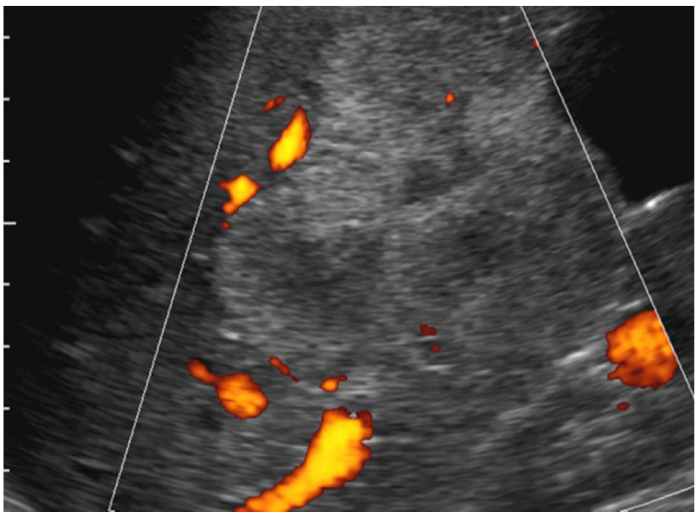

Abb. 4.3.24 Großes Leberhämangiom; FS re mit FKDS

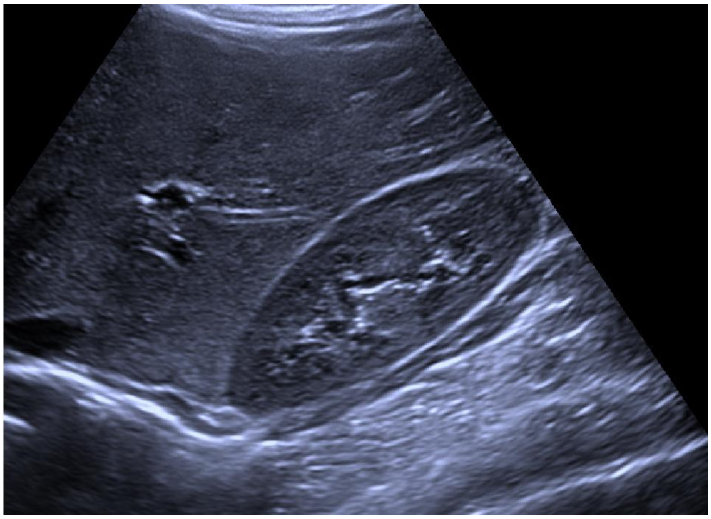

Abb. 4.3.25 normale Isoreflexibilität der Leber relativ zur Niere

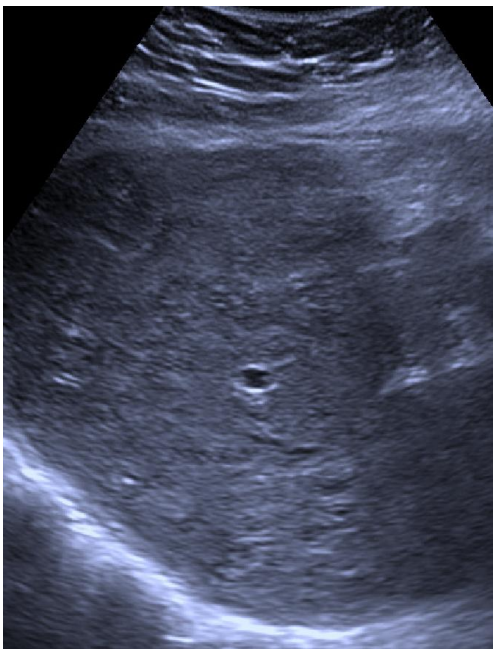

Abb. 4.3.26 multiple wohl maligne FL der Leber; SCS

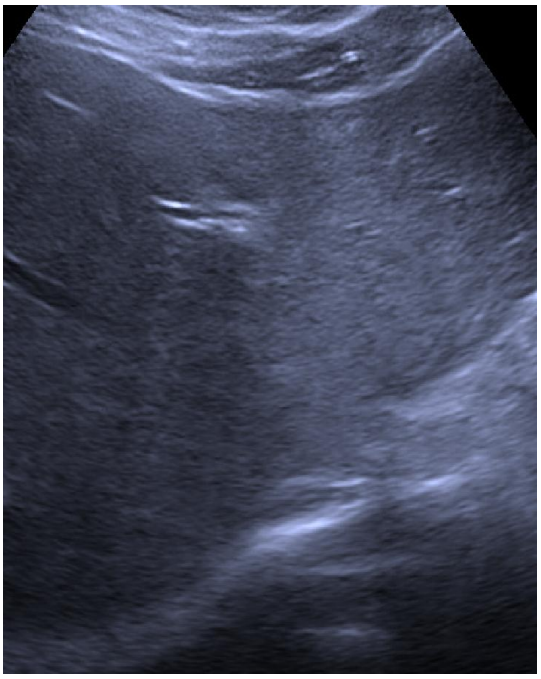

Abb. 4.3.27 zonale Andersverfettung; OBS q

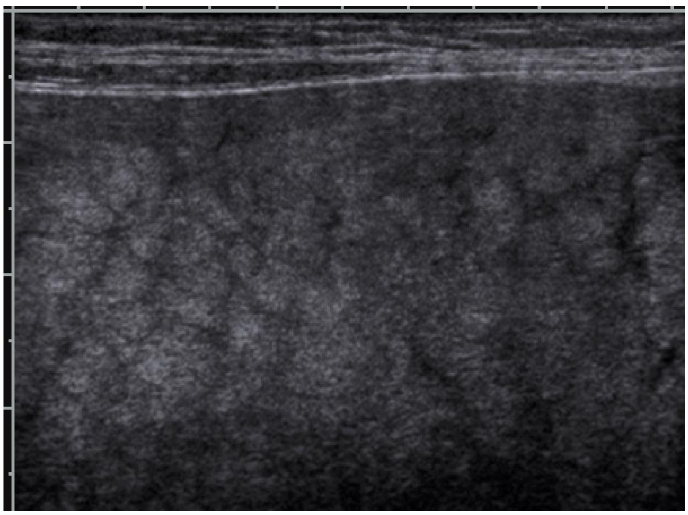

Abb. 4.3.28 eigenartig scheckiger Leberaspekt; dramatische Klinik (alkoholtoxisches Leberversagen, Exitus letalis); SCS re (mit 5 Mhz-Schallkopf)

Abb. 4.3.29 ebenfalls letztlich als Hämangiom angesehene FL; SCS re

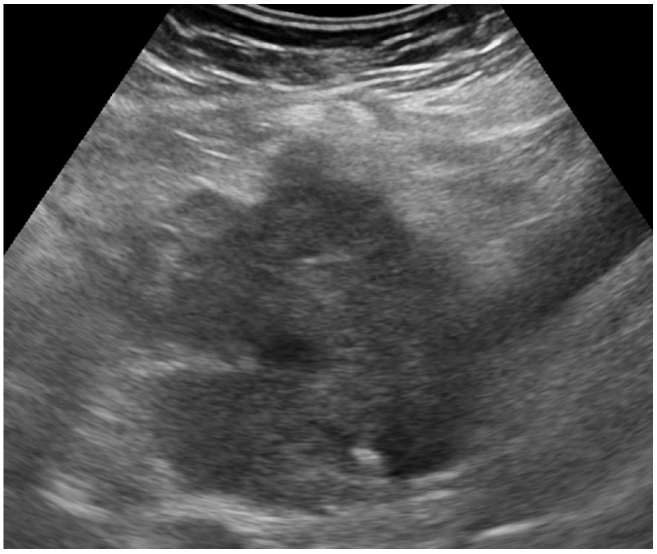

Abb. 4.3.30 Pankreaskopftumor; LS l

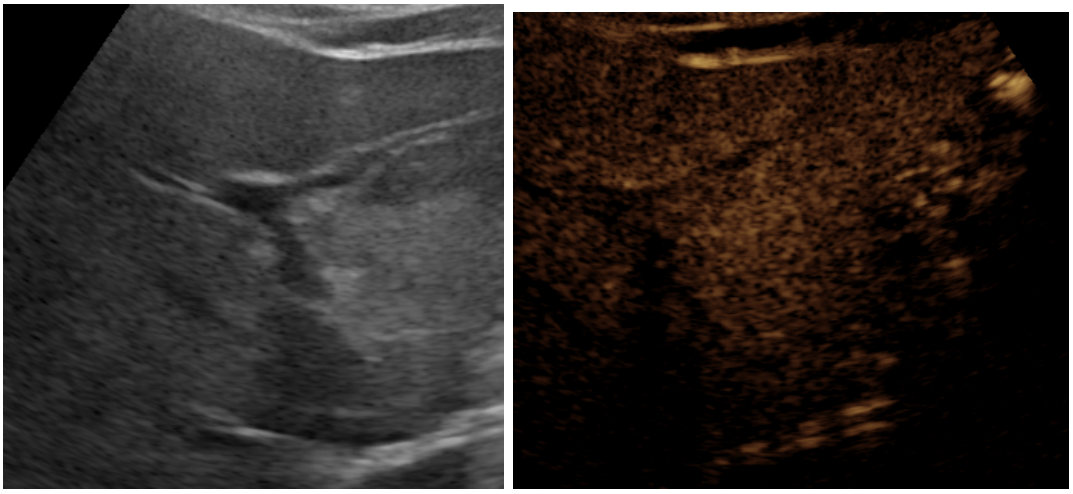

Abb. 4.3.31 letztlich als Hämangiom angesehene FL (a); SCS re (b mit KM)

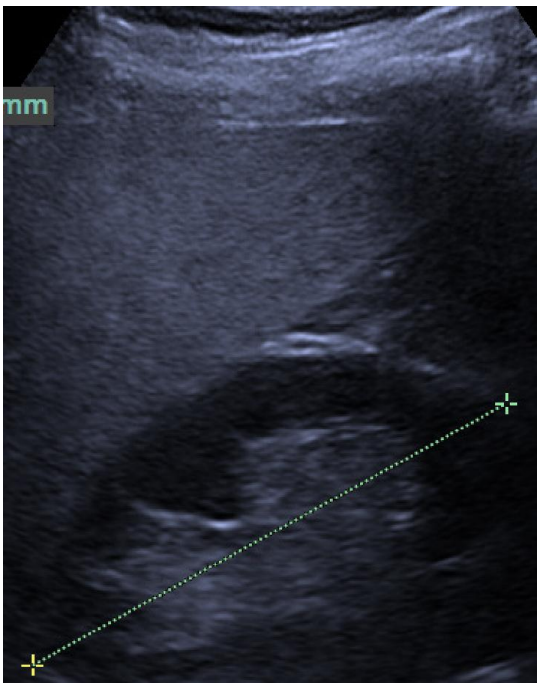

Abb. 4.3.32 deutlich vermehrte Reflexibilität des Leberparenchyms relativ zur Nieren-Echogenität („Fettleber“); FS re

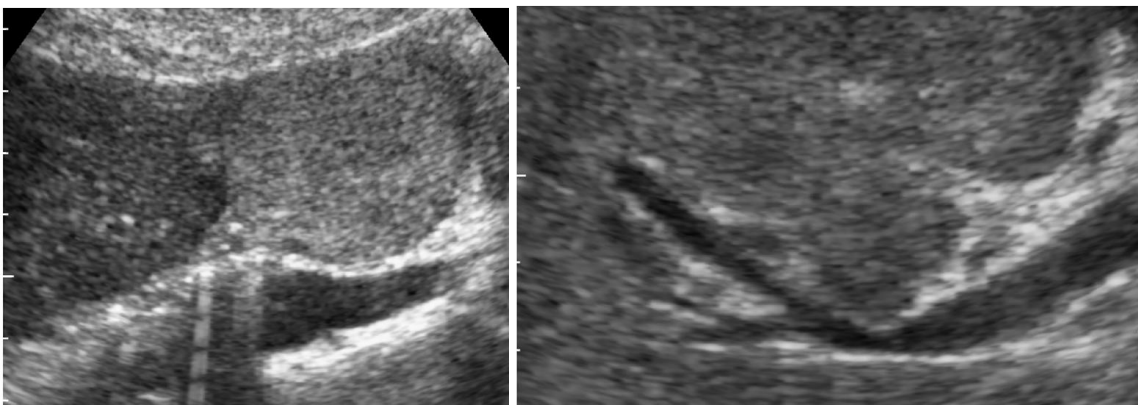

Abb. 4.3.33 a, b Leberdekonfiguration durch Hämangiom (a) bzw. eine maligne Raumforderung (b, wohl (noch) nicht gefäßinvasives HCC) (zwei verschiedene Fälle); OBS l

Abb. 4.3.34 „Leberdekonfiguration“ durch Gallenblasenkarzinom, nebenbefundlich Cholezystolithiasis; OBS re l

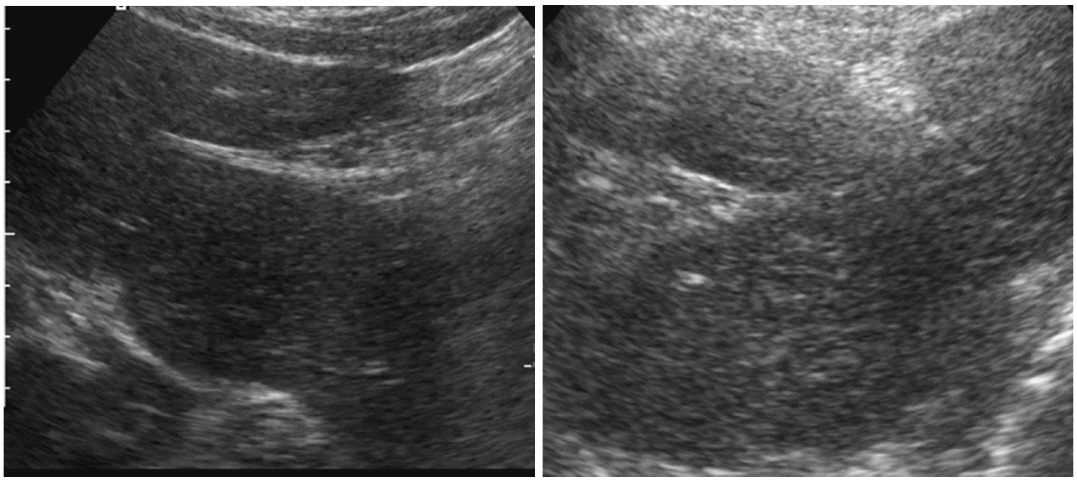

Abb. 4.3.35 a, b Leberdekonfiguration als Normvariante des li Leberlappens (a) und nach einem leberchirurgischen Eingriff (b) (zwei verschiedene Fälle); OBS q

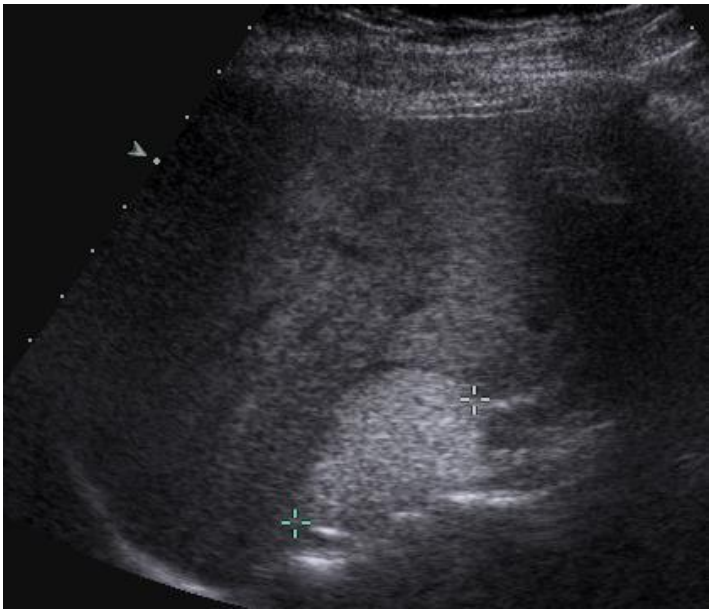

Abb. 4.3.36 inspiratorisch wesentlich weniger mitverschieblich als die Leber und homogen-hochreflexibel – hochwahrscheinlich Nebennierenlipom (Distanzmarken); FS re

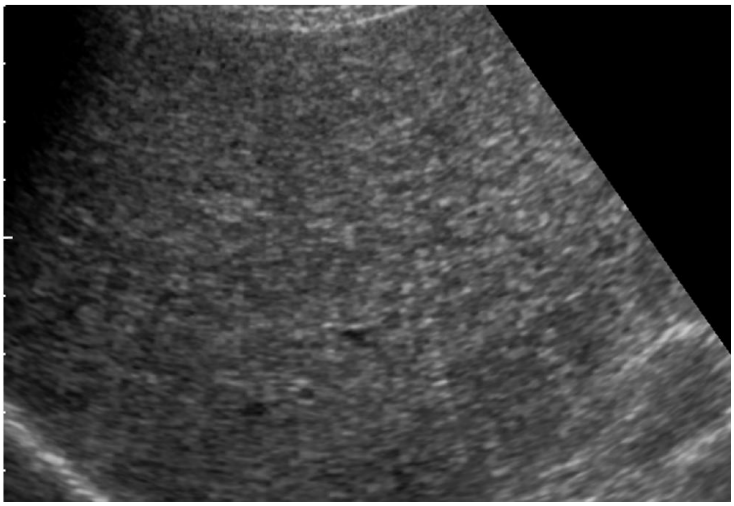

Abb. 4.3.37 nahezu isoechogene FL (klinisch und im mr höchstwahrscheinlich einem Hämangiom entsprechend); FS re

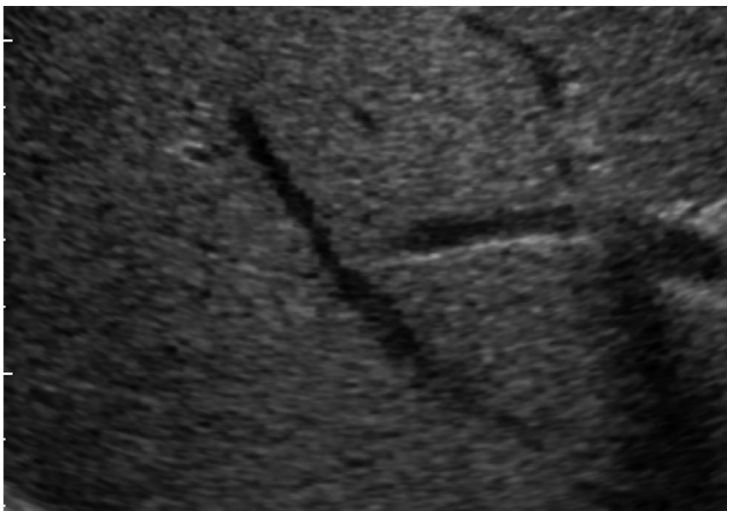

Abb. 4.3.38 diskrete aber typische Gefäßimpressionen bei Leberzirrhose (Portal- sowie Lebervenenast); SCS re

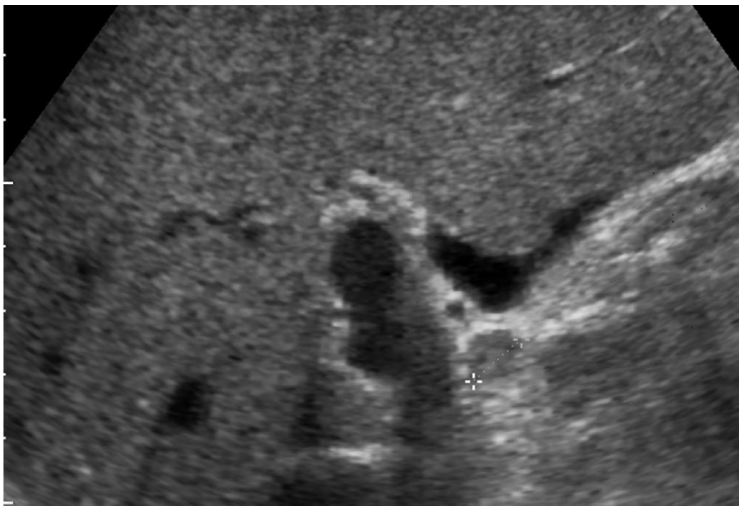

Abb. 4.3.39 bekannte mikronoduläre Leberzirrhose mit wenig Aszites und hilärer Lymphadenopathie (Messkreuze); SCS

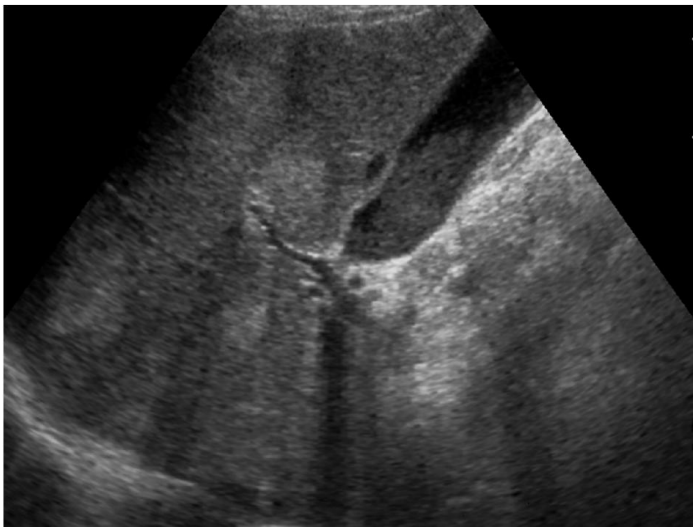

Abb. 4.3.40 diffuse Metastasierung eines Neuroendokrinen Tumors, Gallenblasenschlick; SCS re l

Abb. 4.3.41 FL oder nicht? In der Endosonographie Nachweis von FL; SCS re

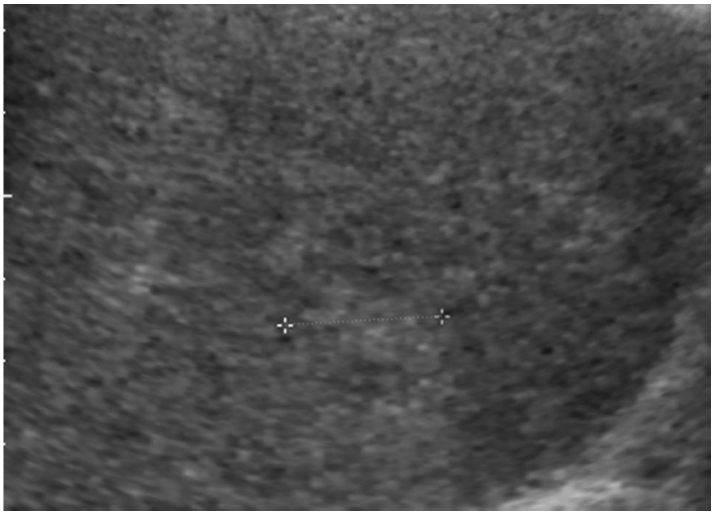

Abb. 4.3.42 flau darstellbare nur wenig echodifferente FL (im mr klassisches Hämangiom); SCS re

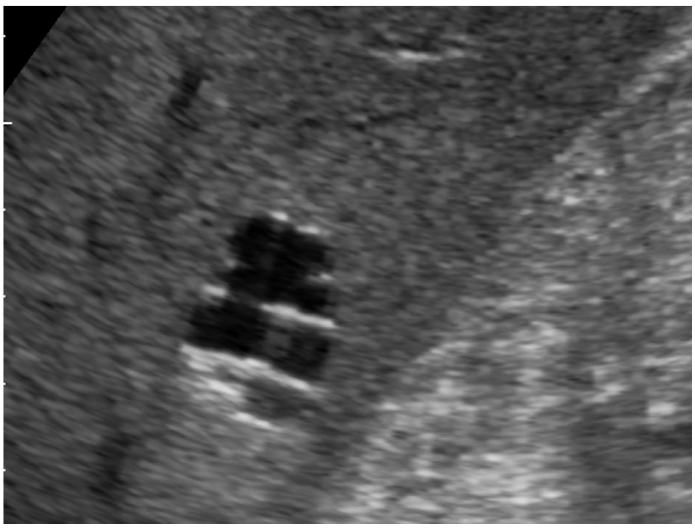

Abb. 4.3.43 septierte („komplizierte“ – eine etwas übertriebene Bezeichnung) harmlose Leberzyste; SCS re

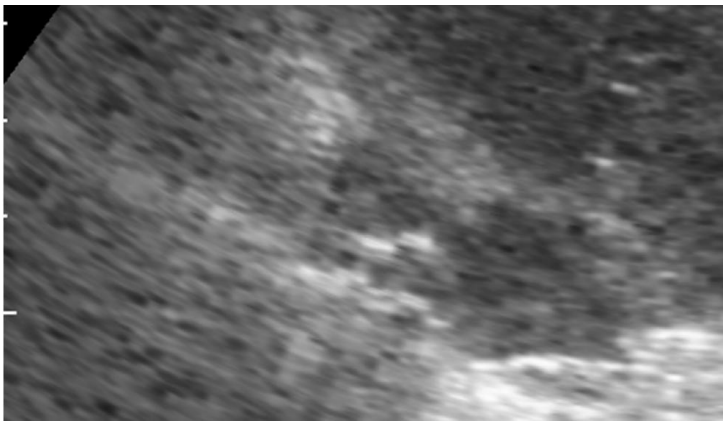

Abb. 4.3.44 Zwerchfellmetastase (bekanntes Bronchialkarzinom), keine FL; SCS re

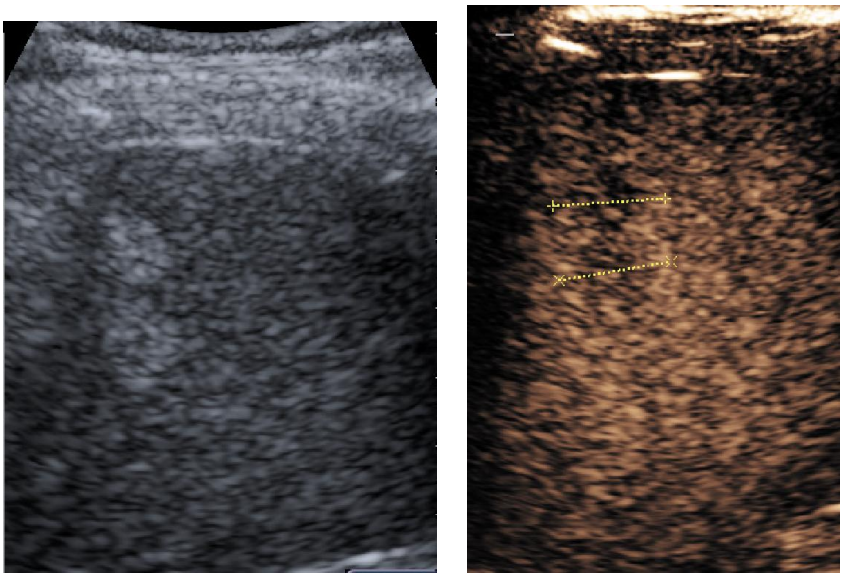

Abb. 4.3.45 a, b Hämangiome der Leber; SCS re (b mit KM)

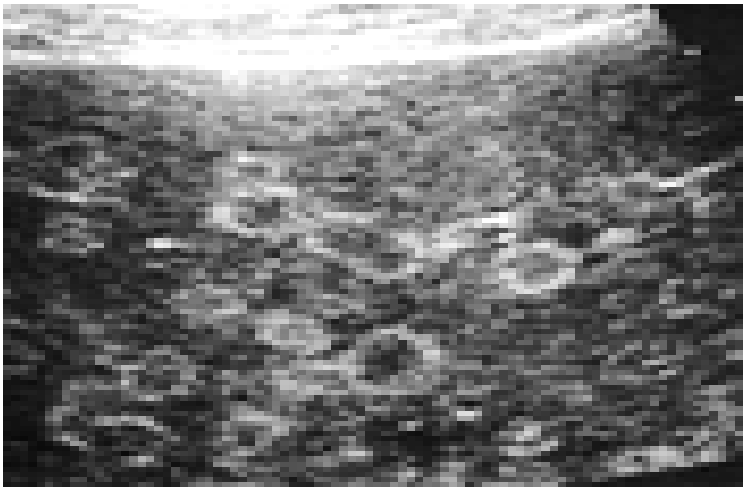

Abb. 4.3.46 benigne FL (klinisch Porphyrie); SCS re

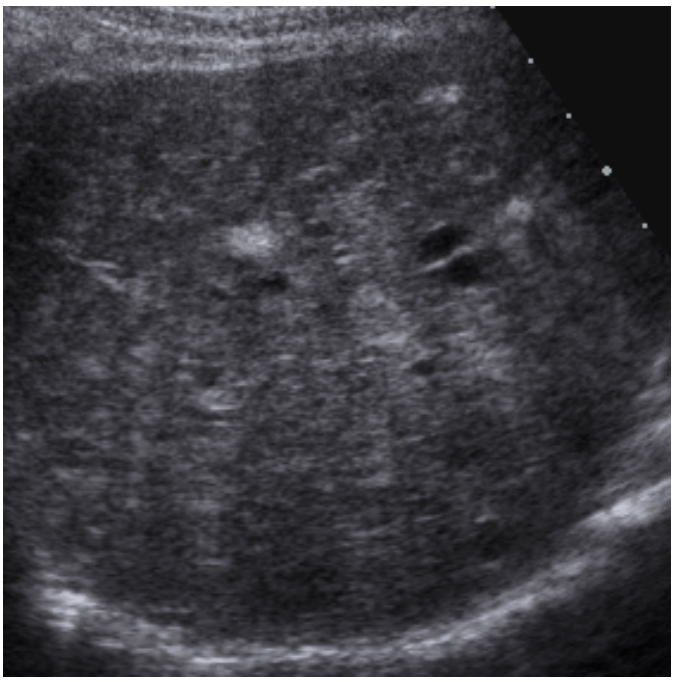

Abb. 4.3.47 bekanntes Hämangiom sowie neu aufgetretene FL (wohl den Metastasen eines Neuroendokrinen Tumors entsprechend); SCS re

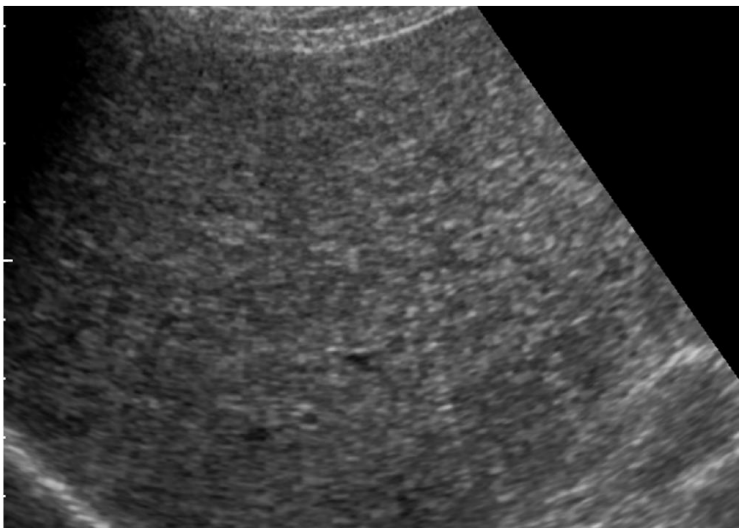

Abb. 4.3.48 diffus verdichtetes Binnenreflexmuster („vermehrte Textur“) (klinisch dreifache Erhöhung der „Leberwerte“); SCS re

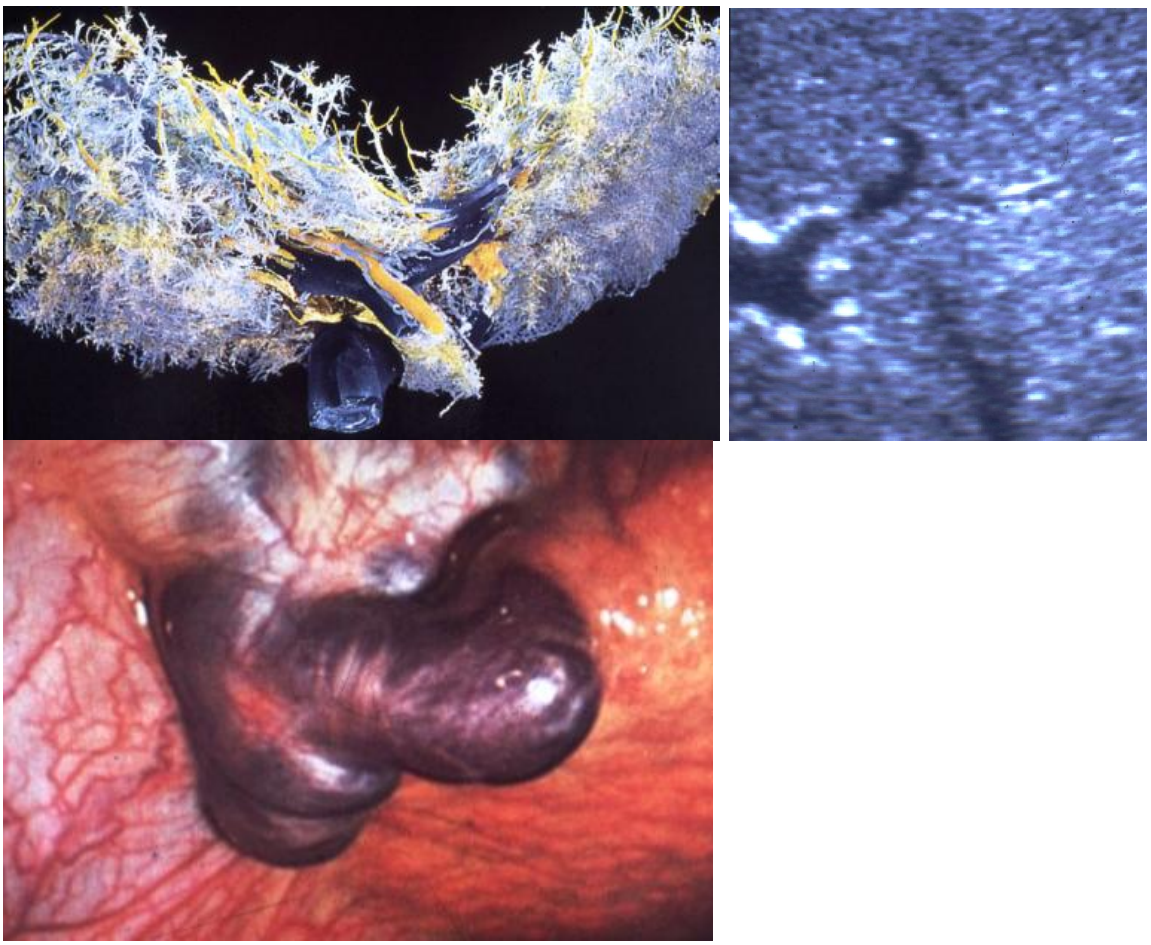

Abb. 4.3.49 a-c Zirrhose-typische Gefäßrarefizierung (a, b); SCS (b), (a Ausgusspräparat, c laparaskopischer Aspekt der portalen Hypertension)

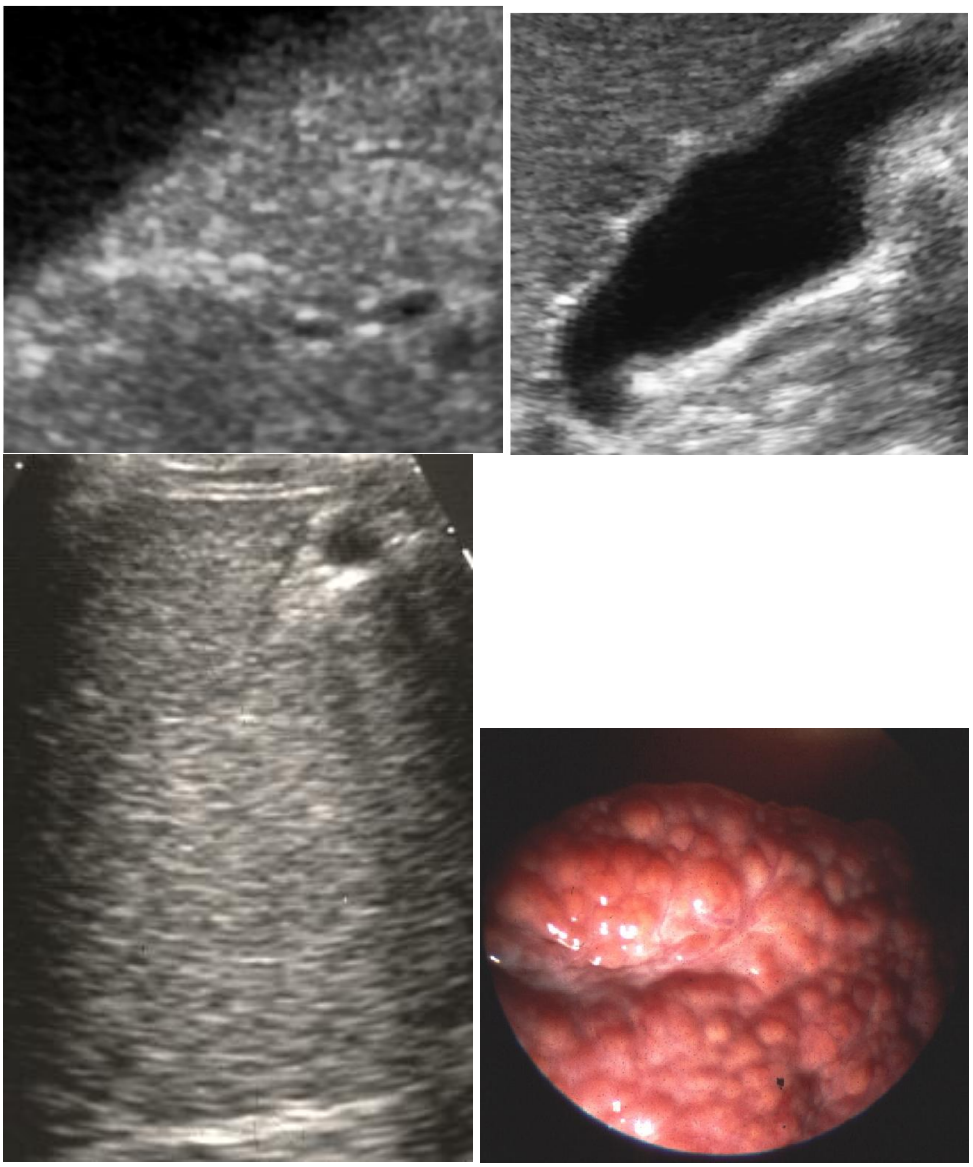

Abb. 4.3.50 a-d Zirrhose-typische Gefäßrarefizierung und hypertrophes Segment I sowie – durch die hohe Impedanz zur Gallenblase begünstigt darstellbar (b) – mikronoduläre Zirrhose (verschiedene Fälle); SCS re (a) und OBS l (b, d), laparaskopischer Aspekt in d

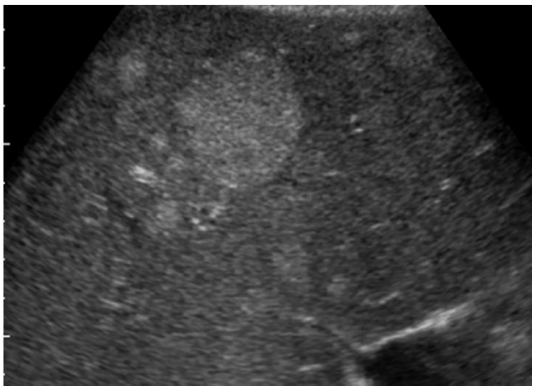

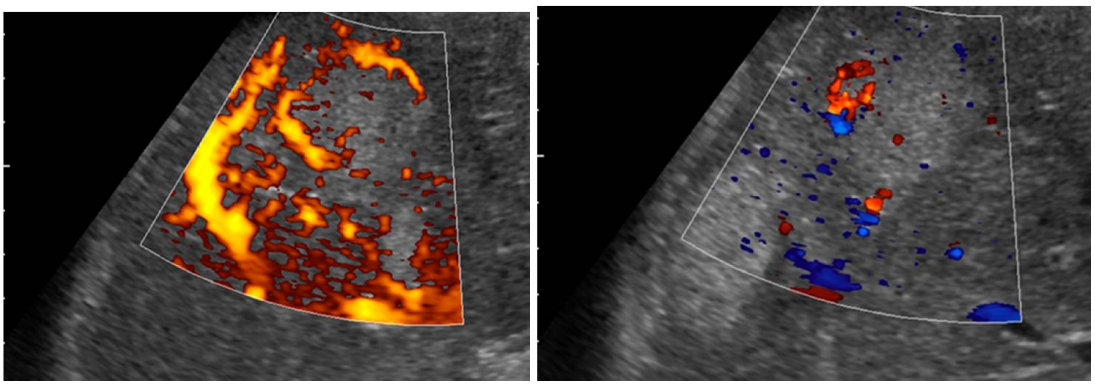

Abb. 4.3.51 a-c bekanntes Neuroendokrines Karzinom mit Lebermetastasen, besonders gut abgrenzbar im sog. Powermode (b) und in der FKDS (c); SCS re

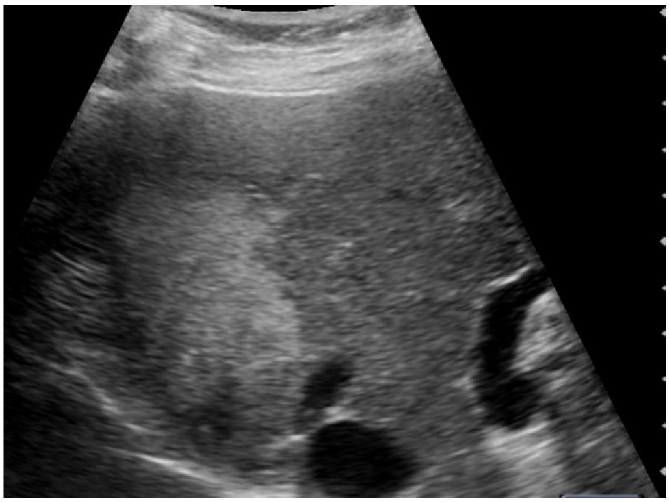

Abb. 4.3.52 fokale Nichtverfettung (sprachlich elegant: „Andersverfettung“) (rechte und obere linke Bildhälfte); FS re



Abb. 4.3.53 42e Darstellung relativ zur Umgebung – z.B. zum umgebenden Leberparenchym - unterschiedlich echogene FL

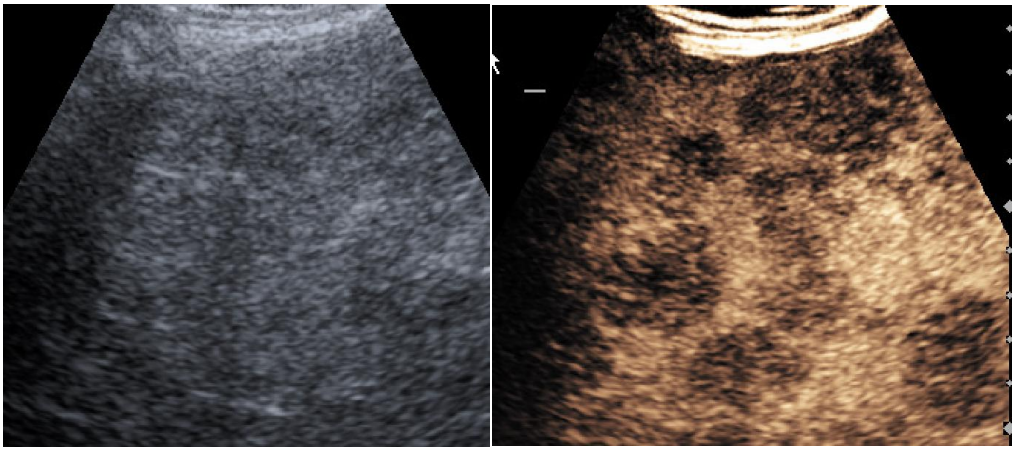

Abb. 4.3.54 a, b Metastasen durchsetzen die Leber, eindeutig in der KM-Darstellung (b); SCS re

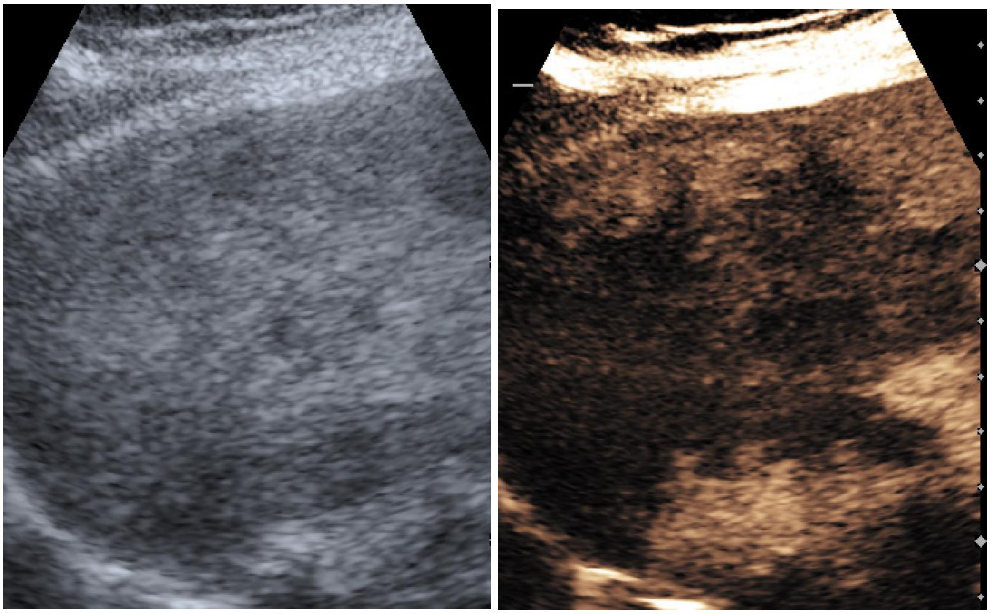

Abb. 4.3.55 a, b HCC, im Nativbild unzureichend abgrenzbar, gut sichtbar mit KM (b); FS re

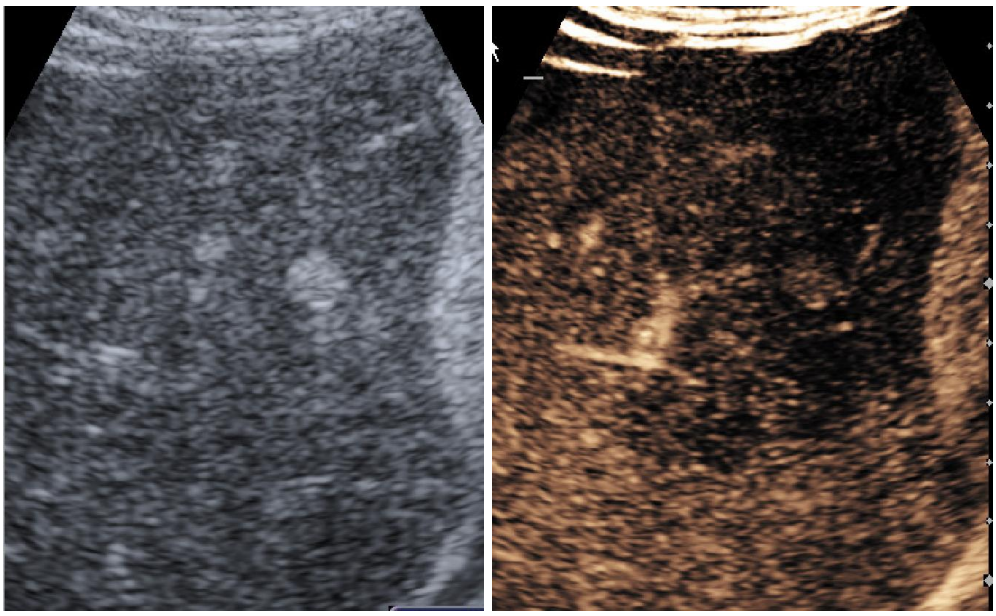

Abb. 4.3.56 a, b ohne Kontrastmittel (das in b angewandt wurde) schlecht erkennbares hypovaskuläres HCC; FS re

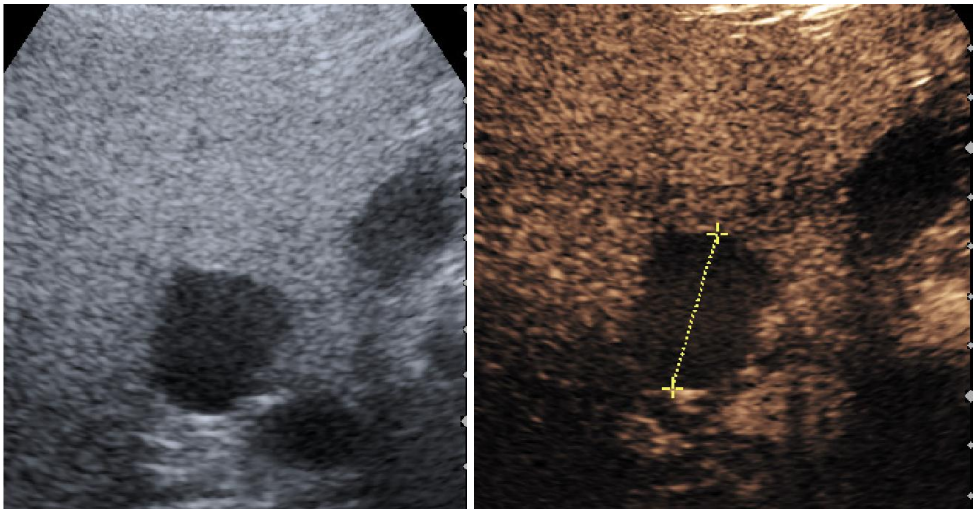

Abb. 4.3.57 a, b Leberzyste in einer „Fettleber“; FS rechts (b mit KM); OBS q

Abb. 4.3.58 „Fettleber“, deutliche Helligkeitsdifferenz der Parenchyme von Leber und relativ zur re Niere, normal subkutane und ausgeprägte perirenale Fettschichten („Nierenfett“, das besonders hohe Brattemperaturen ermöglicht); FS re

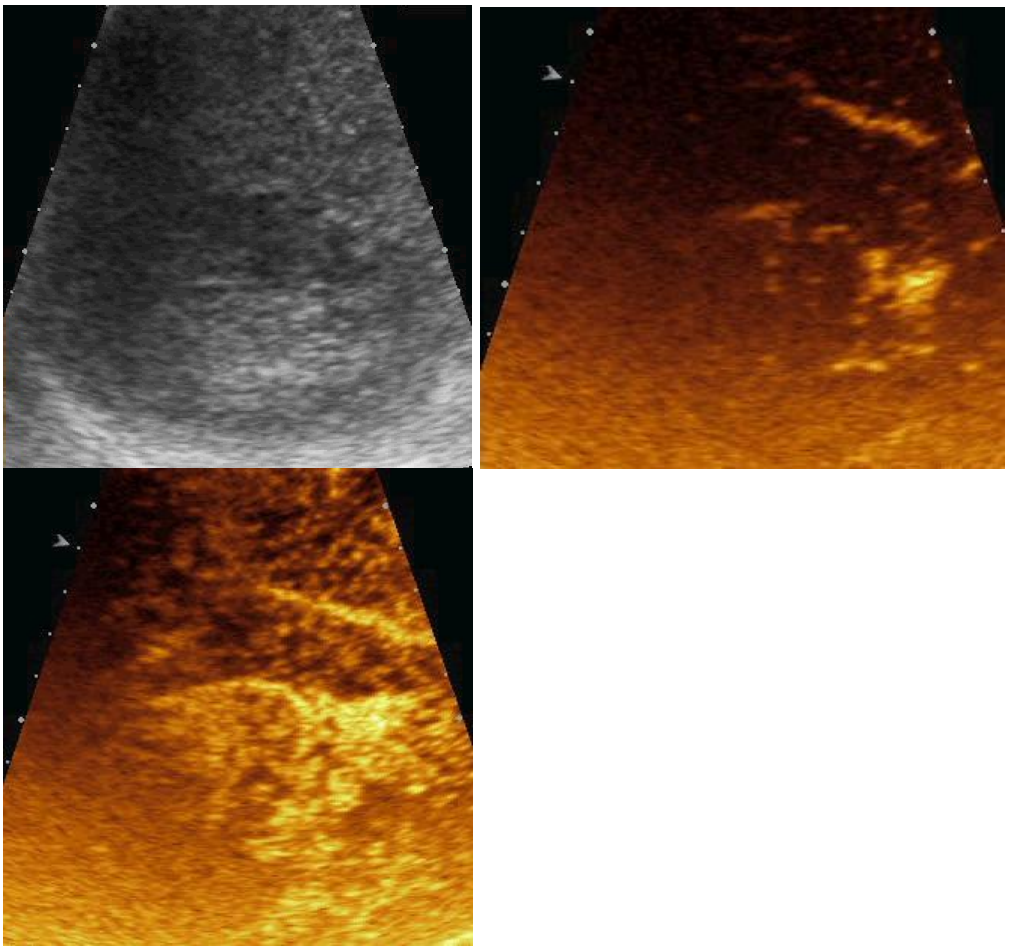

Abb. 4.3.59 a-c sehr frühe sowie frühe Kontrastmittelfüllungsphase (b und c mit Sekunden dauernder Verzögerung) einer schlecht abgrenzbaren Fokalen

Läsion (nach klinischen Kriterien der Tumorthrombose eines HCC entsprechend); SCS re

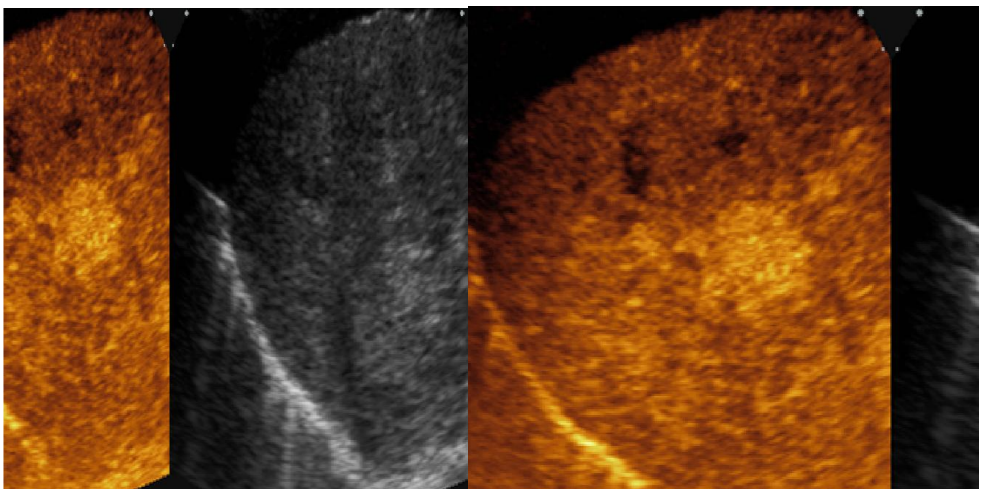

Abb. 4.3.60 a, b schlecht abgrenzbare hyperperfundierte Fokale Läsion der Leber (klinisch wahrscheinlich HCC); SCS re, mit KM (b)

Abb. 4.3.61 bizarre scheinbare FL – zwei Wochen nach laparoskopischer Cholezystektomie FS re

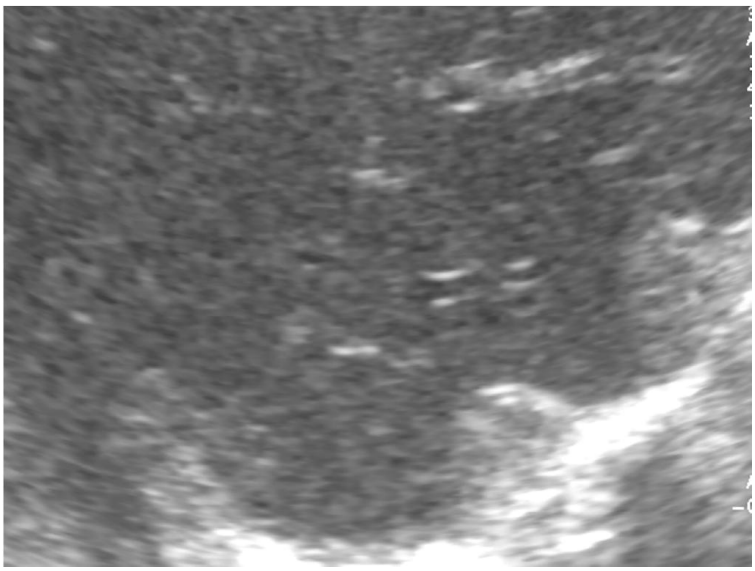

Abb. 4.3.62 scheinbare FL – in Wirklichkeit Zwerchfellschenkel; FS re

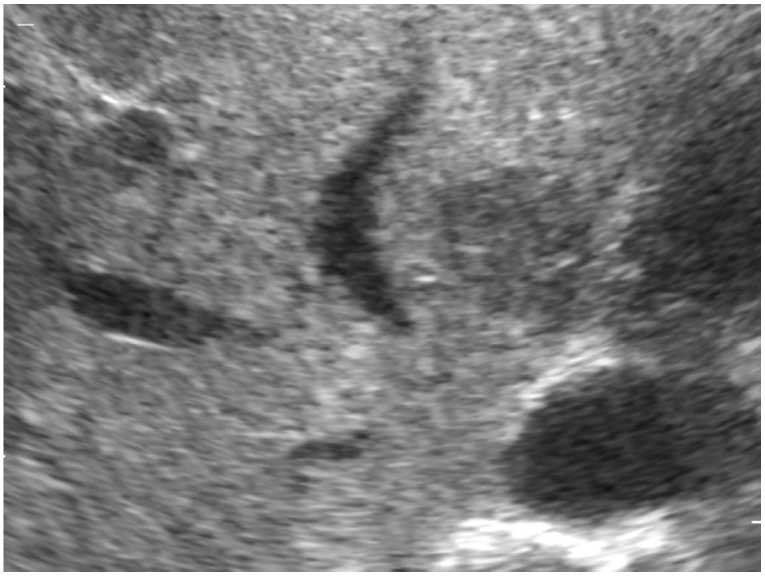

Abb. 4.3.63 leicht übersehbare (klinisch letztlich maligne) FL; SCS re

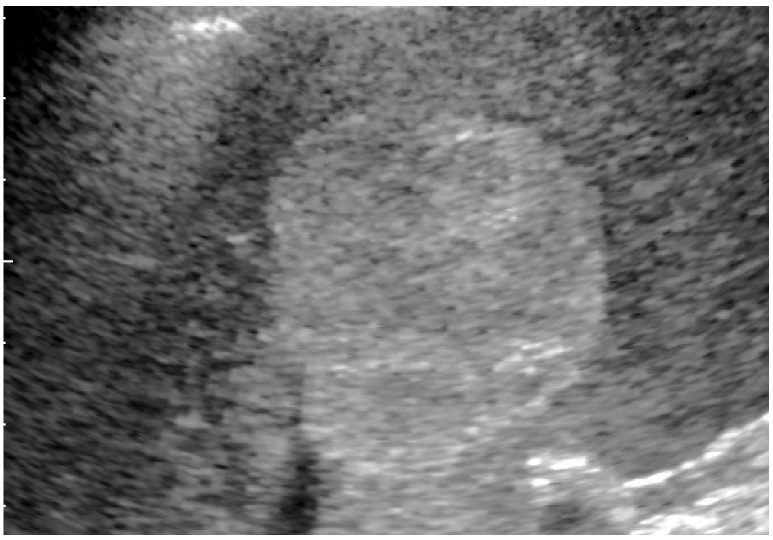

Abb. 4.3.64 wohl großes Hämangiom (bei klinischem Wohlbefinden und normalen „Leberwerten“ abwartend-beobachtendes Vorgehen mit Sonographiekontrollen möglich, keine CT- oder MR-Untersuchung); SCS

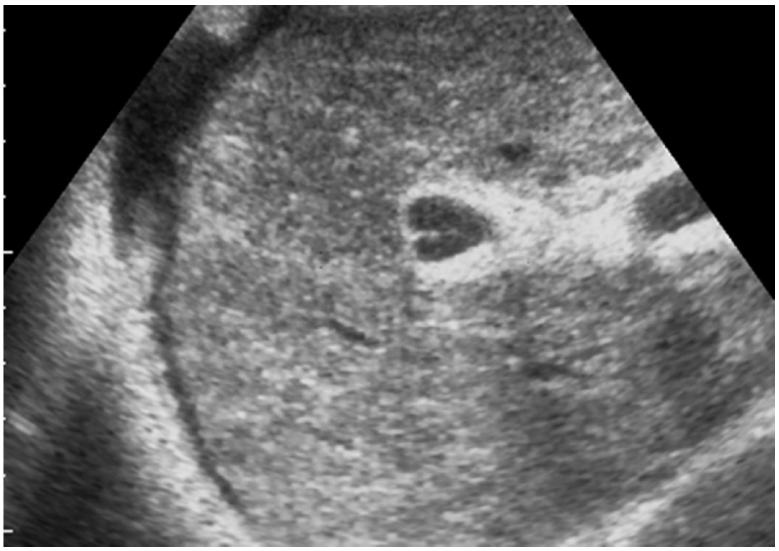

Abb. 4.3.65 dekompensierte Leberzirrhose, Regeneratknoten oder HCC? FS re

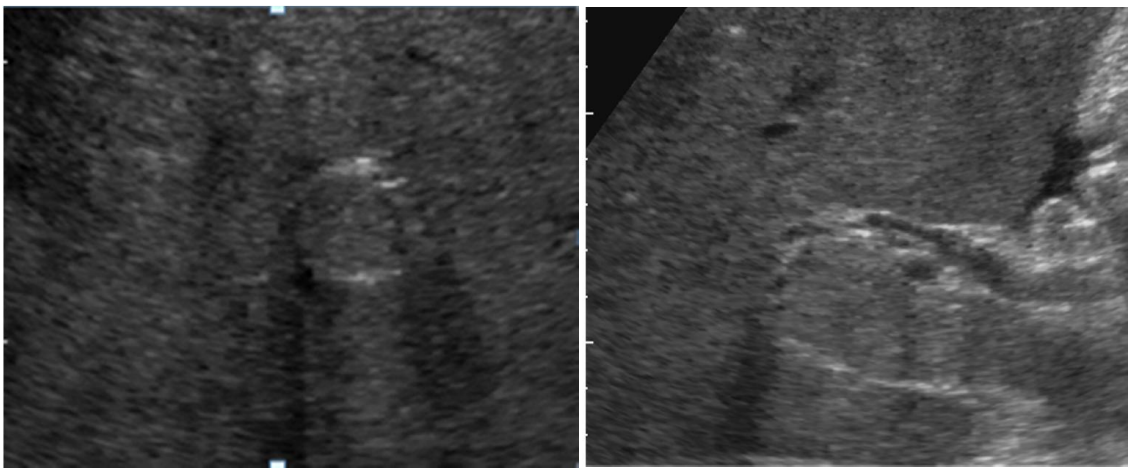

Abb. 4.3.66 Tumorthrombose bei HCC, nicht die zunächst angenommene FL; SCS (a) und FS re (b)

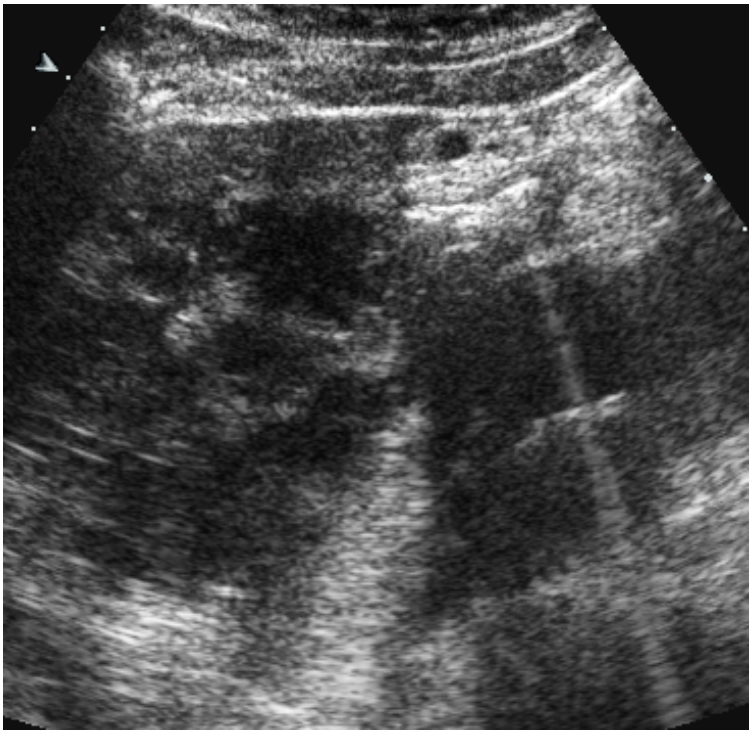

Abb. 4.3.67 abszedierend-nekrotisierende Pankreatitis mit hepatischer Invasion des Abszesses; OBS l

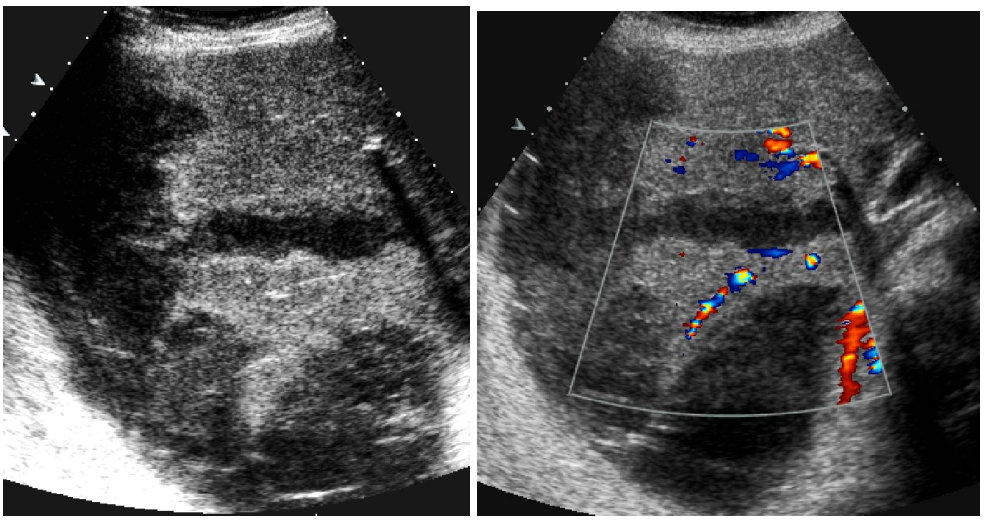

Abb. 4.3.68 a, b posttraumatische Leberruptur (a) (tiefes Durchatmen bei Anlage einer perkutanen Gallenwegsdrainage (PTCD)) mit hämorrhagischem Aszites und Verlaufskontrolle nach zwei Wochen mit FKDS (b); SCS

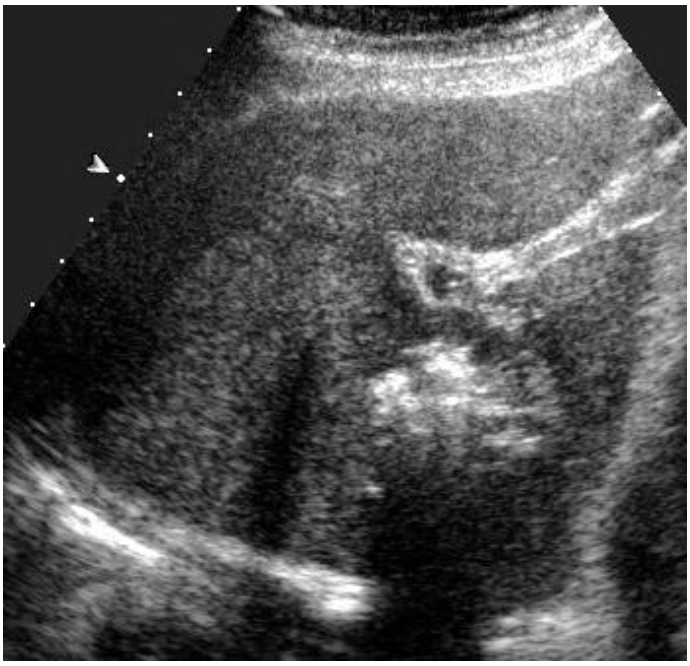

Abb. 4.3.69 unklar gebliebene echogemischte FL (alter verkalkter Leberabszess?); keine weitere Abklärung bei gutem Allgemeinzustand und fortgeschrittenem Alter sowie fehlenden therapeutischen Konsequenzen); OBS l

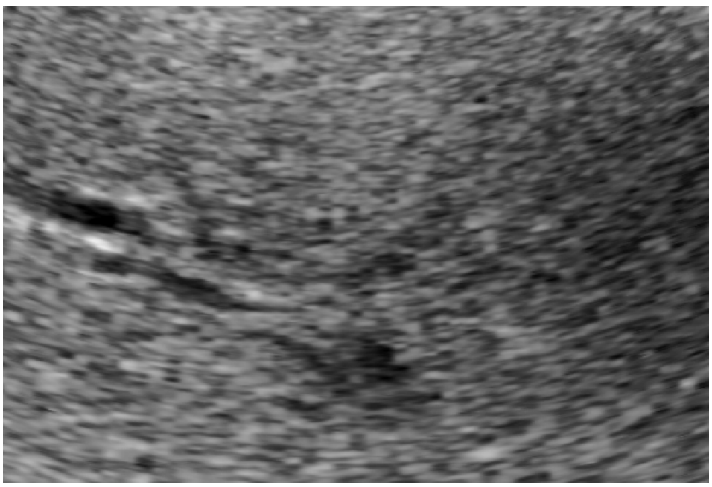

Abb. 4.3.70 leicht übersehbare nahezu isoechogene FL mit biliärer lokaler Obstruktion (diskretes aber eindeutiges sog. Doppelflintenphänomen - ein martialischer Terminus) (klinisch Metastase); SCS re

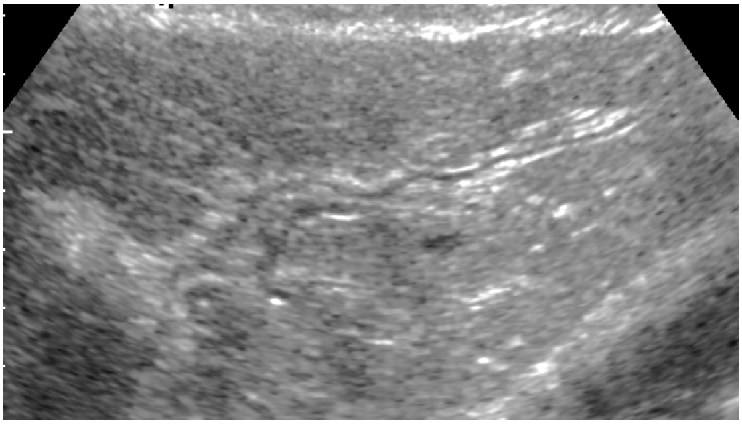

Abb. 4.3.71 ebenfalls diskretes aber eindeutiges sog. Doppelflintenphänomen als Hinweis auf eine lokale Obstruktion (klinisch CCC)(beachte den „sonofreundlichen“ Verlauf der Gefäße in Segment II und auch in Segment III); OBS q

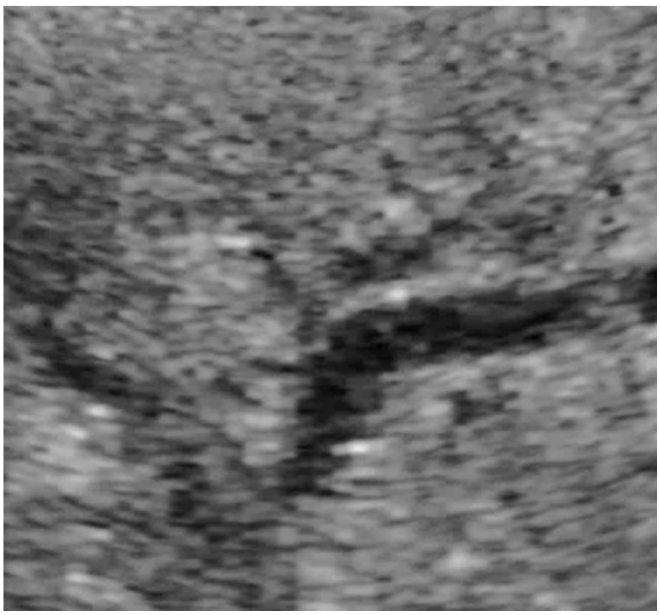

Abb. 4.3.72 biliärer lokaler Stau durch kaum erkennbare FL (CCC) im Segment II der Leber; OBS q (b mit FKDS)

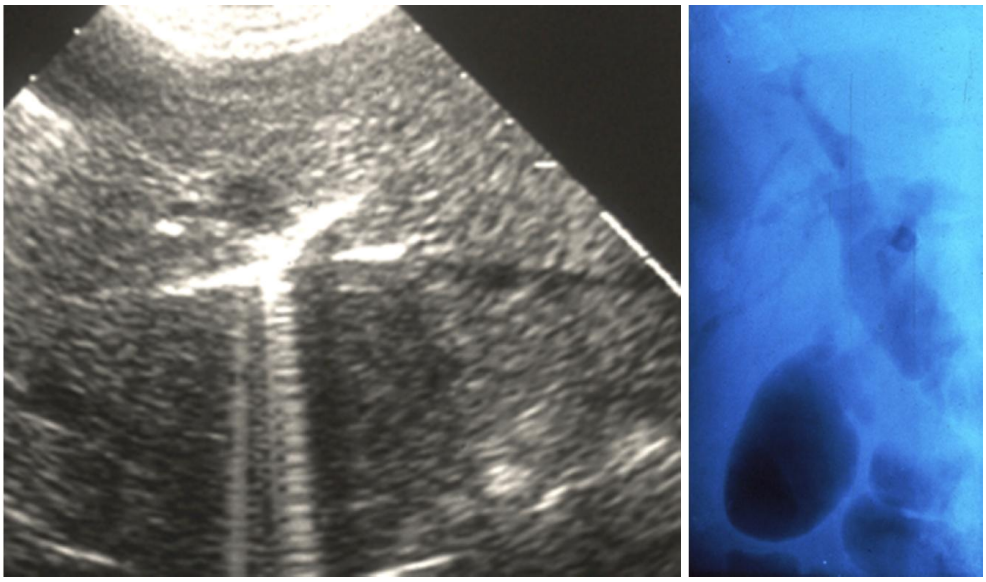

Abb. 4.3.73 a, b Aerobilie nach ausgiebiger endoskopischer Papillotomie; SCS re (a)

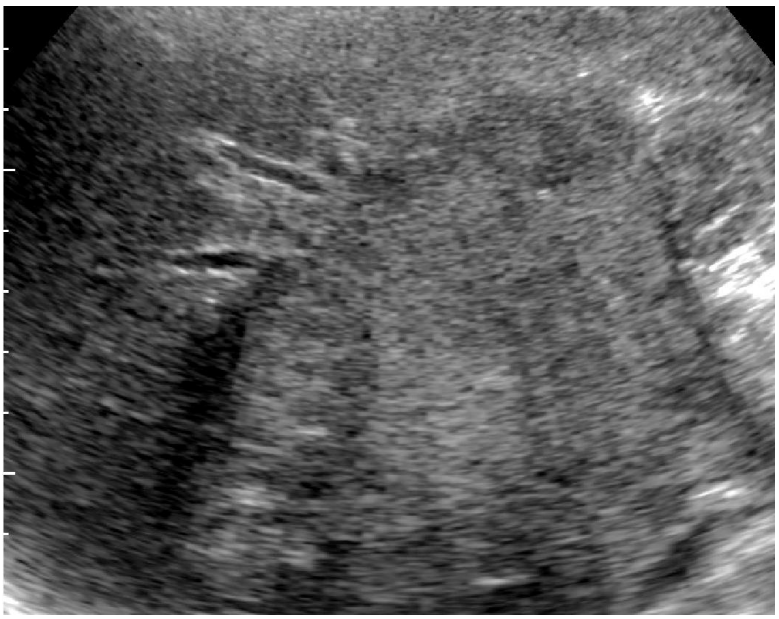

Abb. 4.3.74 großes CCC in Hilusposition (“Klatskin Tumor“) mit biliärer Stauung; FS re

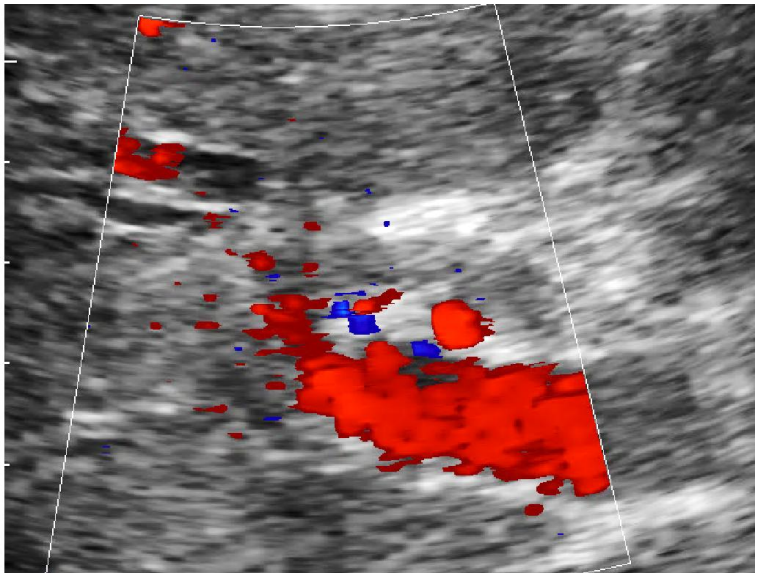

Abb. 4.3.75 weiterer Klatskin-Tumor mit Infiltration des D.hepato-choledochus (dhc) und typisch zwischenkreuzendem re Ast der A. hepatica propria; FS re

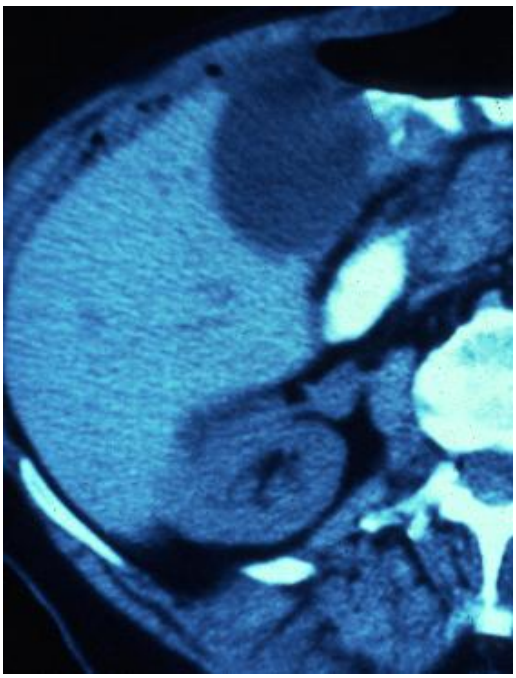

Abb. 4.3.76 überflüssigerweise im CT „bestätigte“ Leberzysten

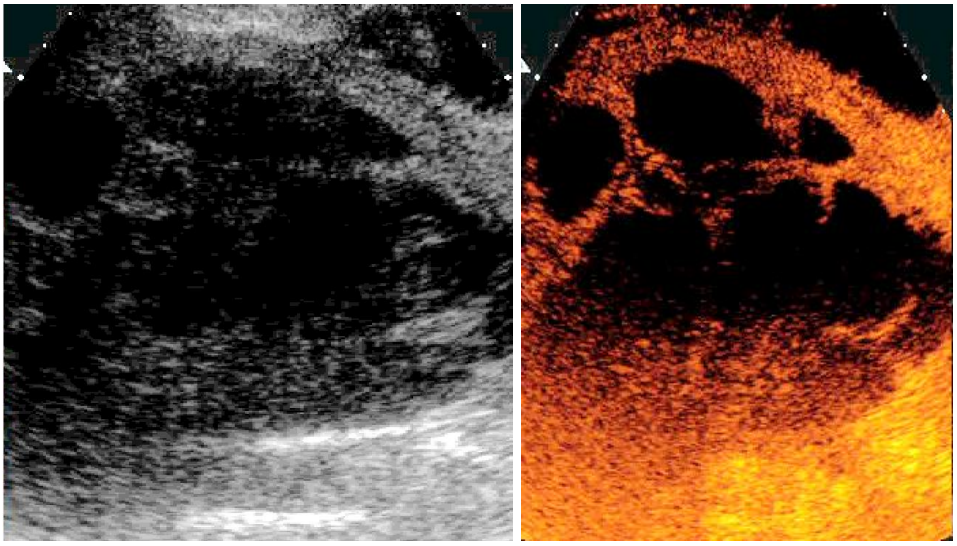

Abb. 4.3.77 a, b erst durch die fehlende Perfusion in der KM-Sonographie bewiesene gekammerte Abszedierung; FS re

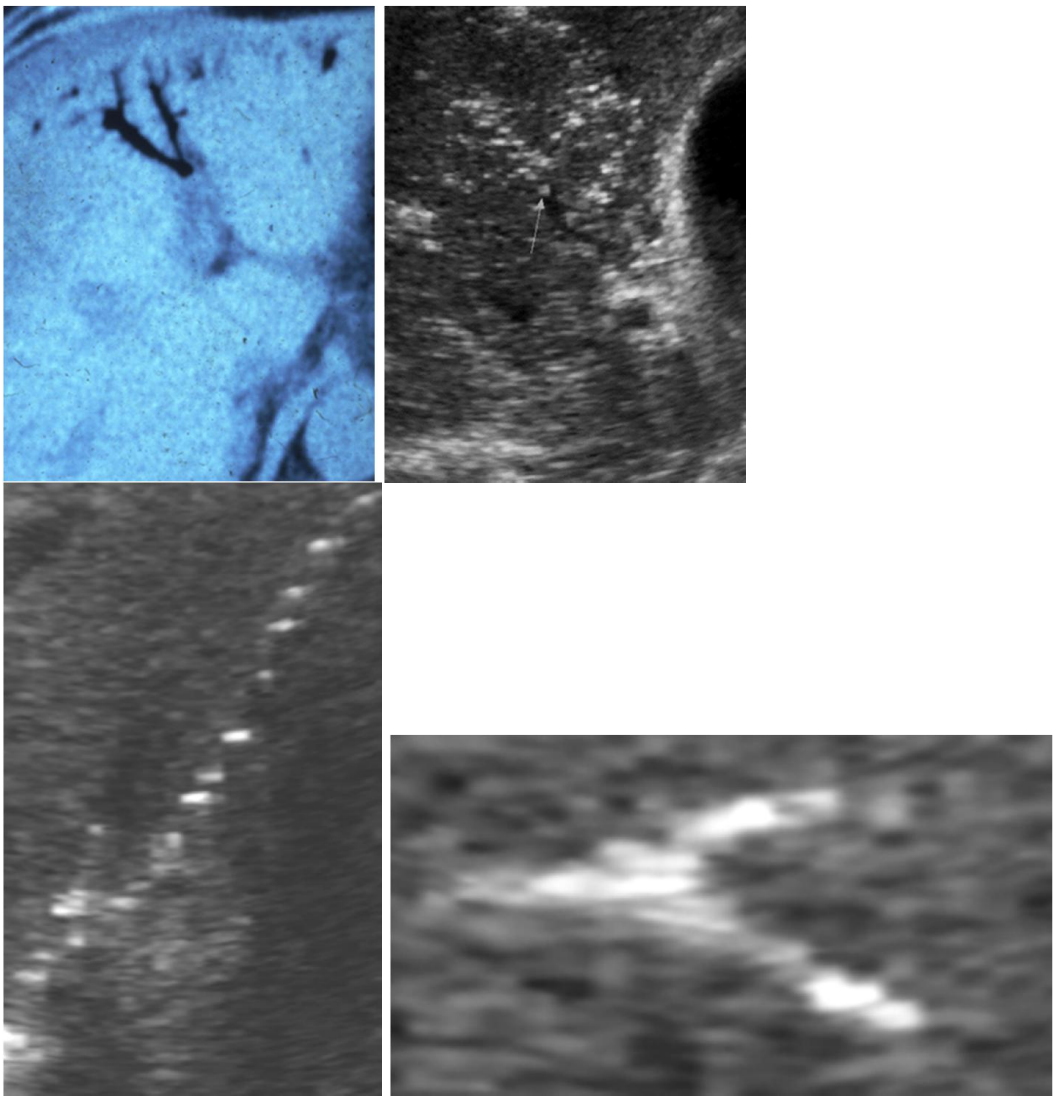

Abb. 4.3.78 a-d keine Aerobilie (Fehldiagnose im CT), sondern Gasfüllung („Luft“) im portalen System (linkes und mittleres Bilddrittel); Aerobilie ist in der Regel weniger diffus und von lebhafterer pulsatiler Bewegungscharakteristik (c und d, mit Ausschnittvergrößerung in c); SCS re

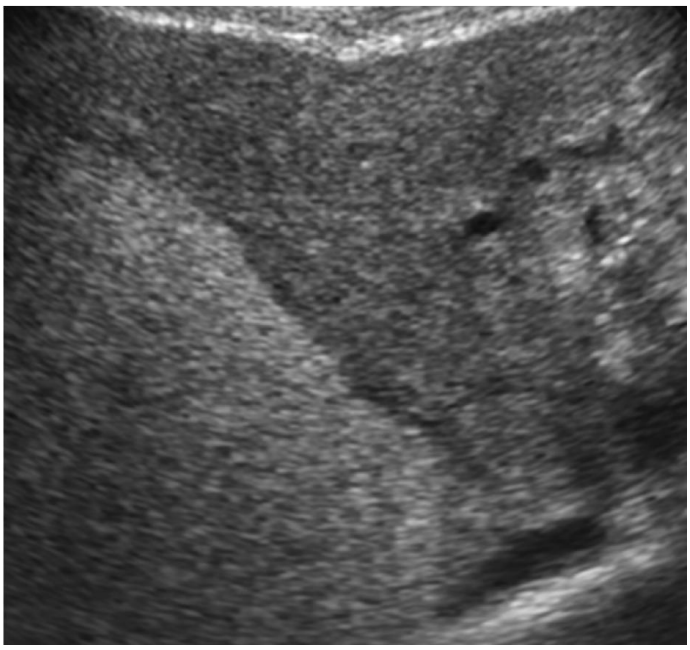

Abb. 4.3.79 hälftige Echodifferenz von rechtem (echoarm) und linkem Leberlappen bei unilateralem biliärem Stau (klinisch CCC der linken Hepatikusgabel); SCS re

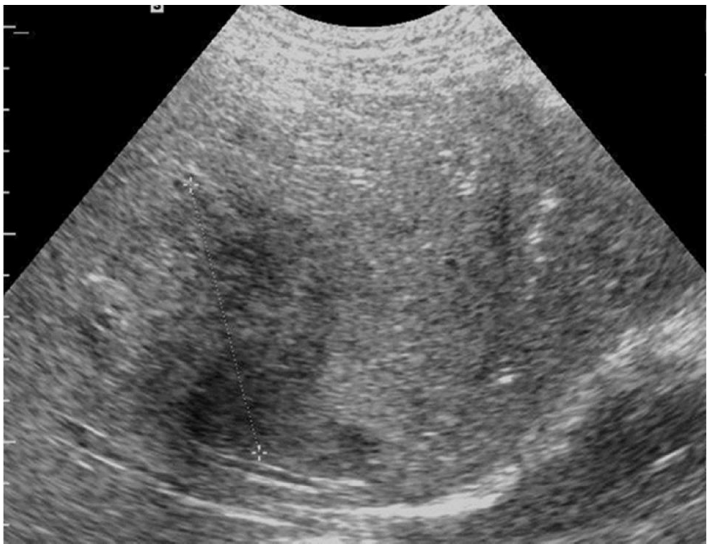

Abb. 4.3.80 leicht übersehbare (klinisch letztlich maligne) FL, erst durch sorgfältige Untersuchung dargestellt und nachweisbar (Lagerung auf die li Seite!) (Messkreuze); FS re

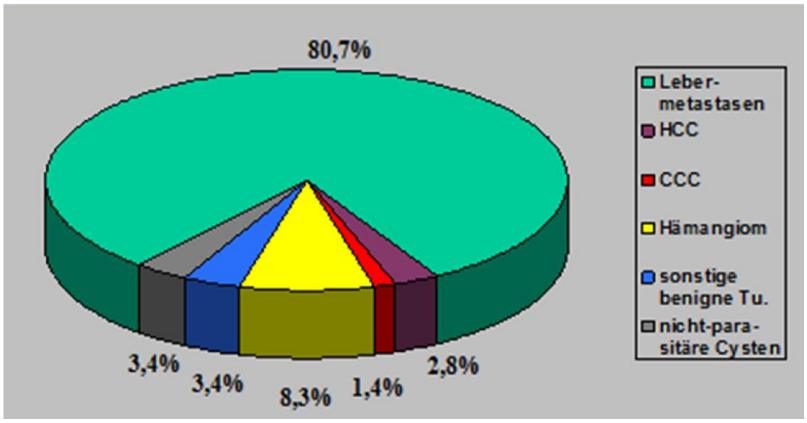

Abb. 4.3.81 Häufigkeitsverteilung (autoptisch) von FL (bunt) und als normal angesehener Leberparenchyme (grün) („Görlitzer Studie“)

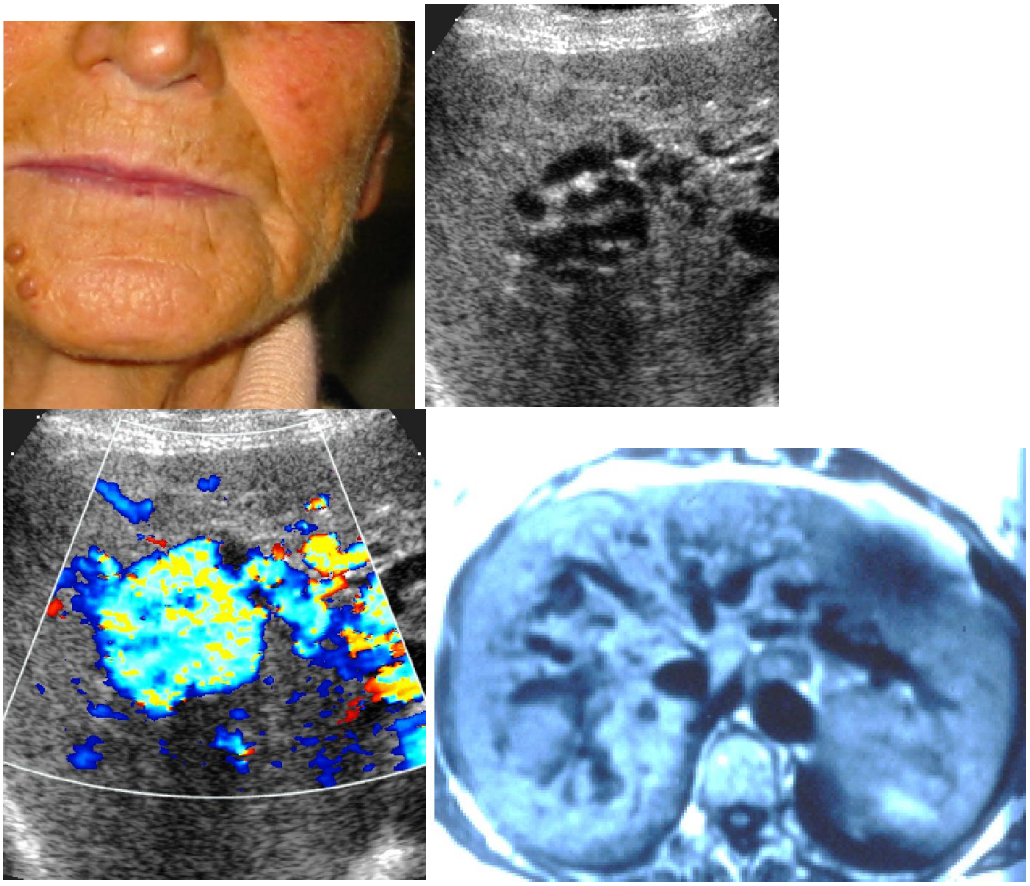

Abb. 4.3.82 a-d hepatischer Befall bei M. Osler, keine Leberzysten; (c, d mit FKDS, arterieller Flow in e), SCS re (a, b)

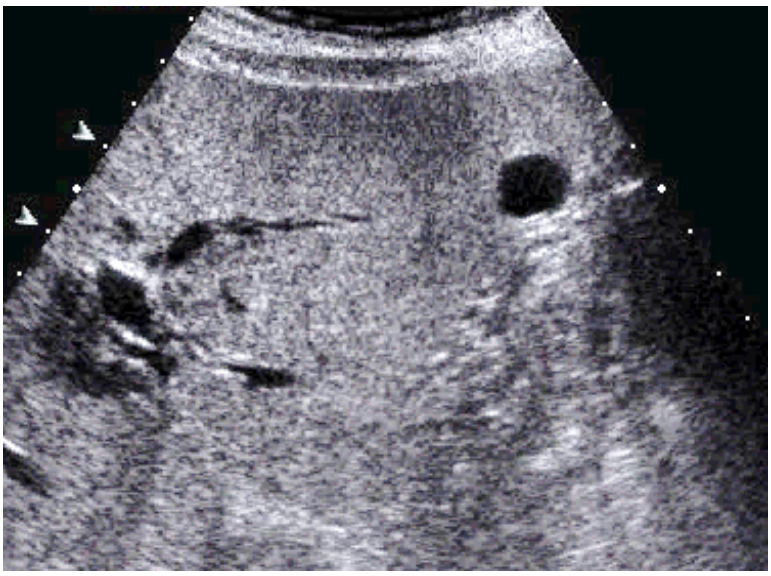

Abb. 4.3.83 scharf begrenzte Leberzyste neben einer malignomtypisch schlecht abgrenzbaren gefäßinvasiven zweiten FL, verdichtetes Binnenreflexmuster (verdichtete Textur) der Leber („Fettleber“); SCS re

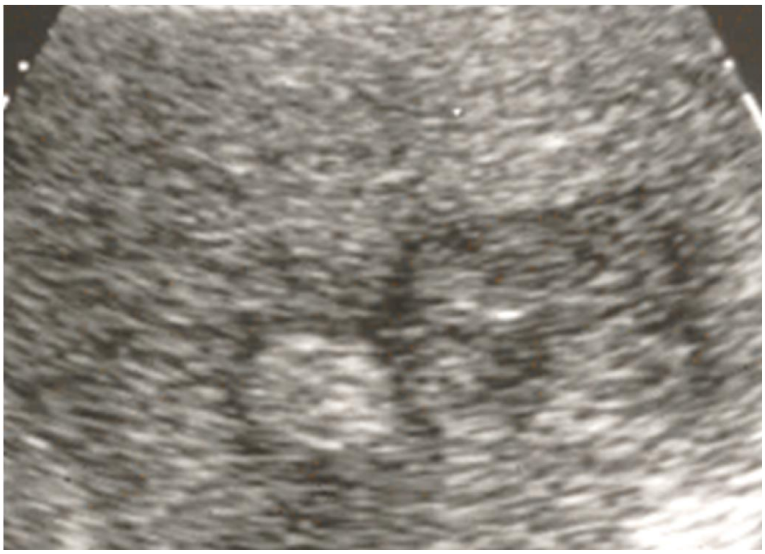

Abb. 4.3.84 scharf begrenzte FL (wohl einem Hämangiom entsprechend) neben einer malignomtypisch schlecht abgrenzbaren zweiten FL (klinisch Metastase); SCS re

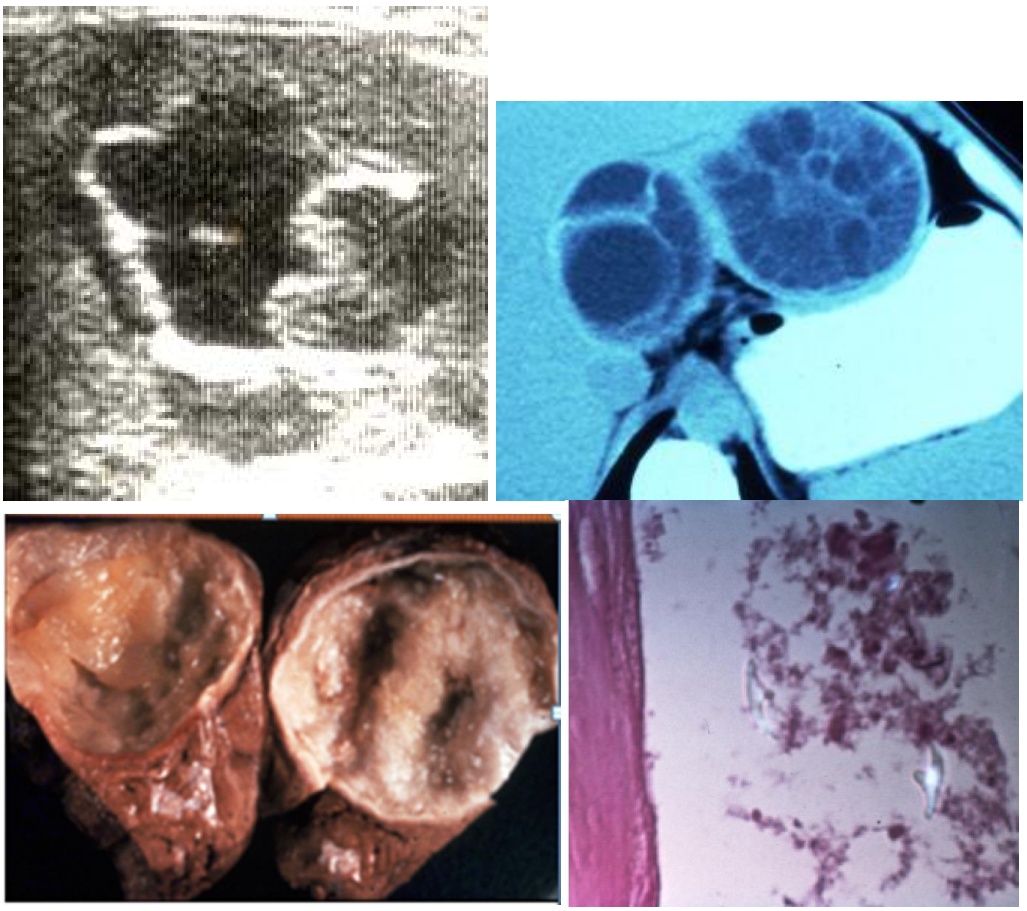

Abb. 4.3.85 a-d FL Leberläsion (klinisch, punktionssonographisch und operativ Echinokokkose); SCS re (a), (b radiologischer (CT) Aspekt, c histologisches und d histologisches Präparat)(verschiedene Fälle)

Abb. 4.3.86 „Sternenhimmelleber“ mit hell reflexiblen kleinen FL (wahrscheinlich von den normalen Gallengängen ausgehend); FS re

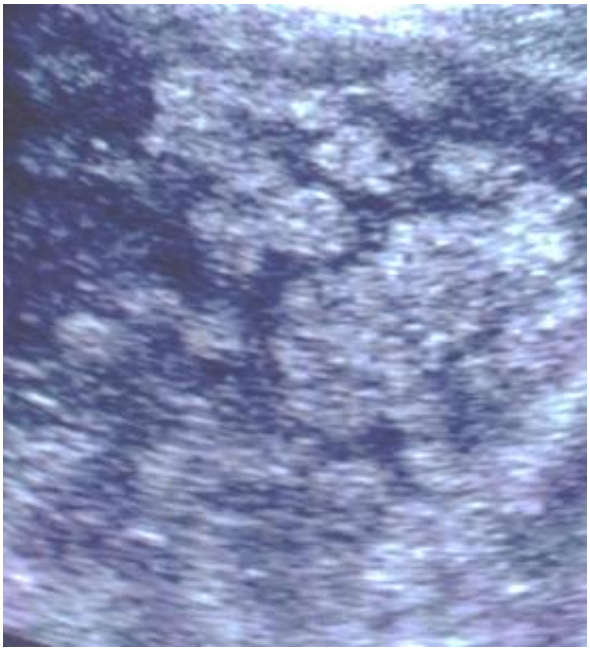

Abb. 4.3.87 Hämangiomatose der Leber; SCS re

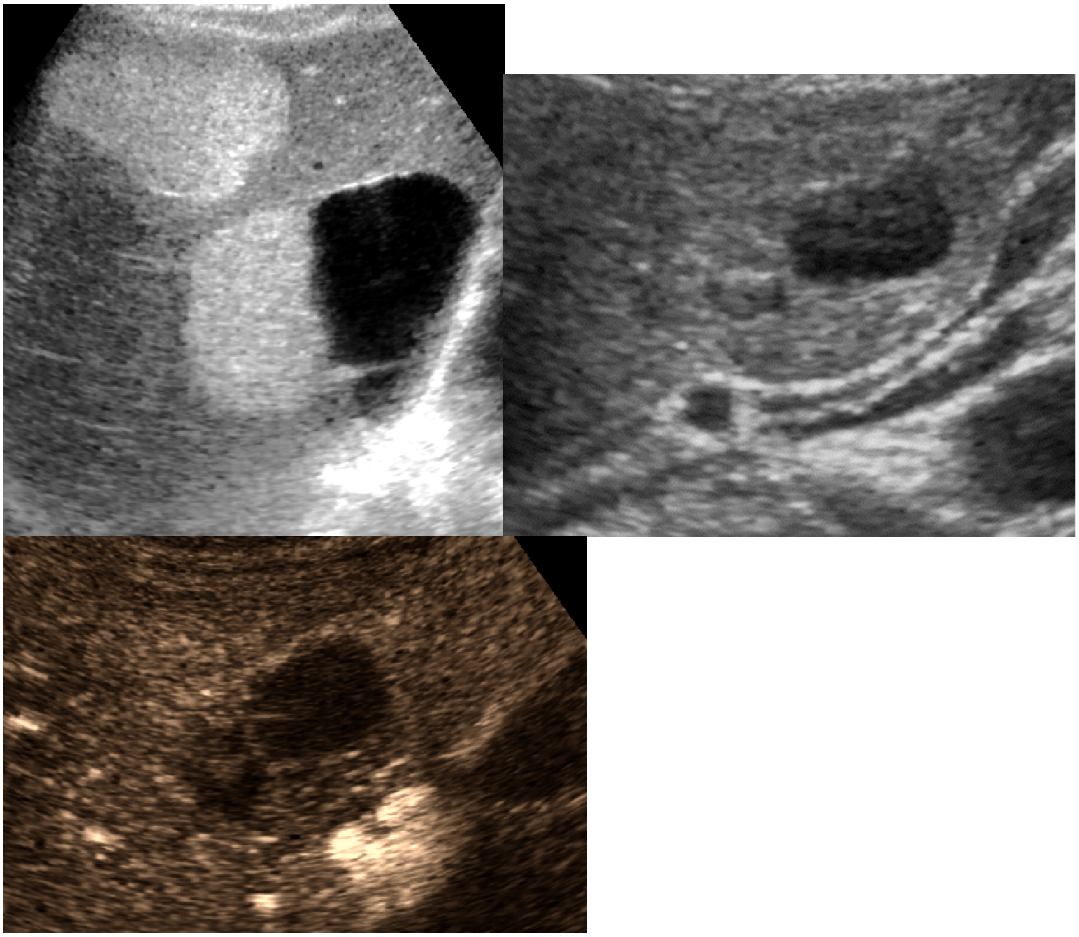

Abb. 4.3.88 a-c FL (klinisch Metastase eines endokrinen Tumors) und re A. renalis zwischen V. cava inferior und Zwerchfell; LS (b mit KM)

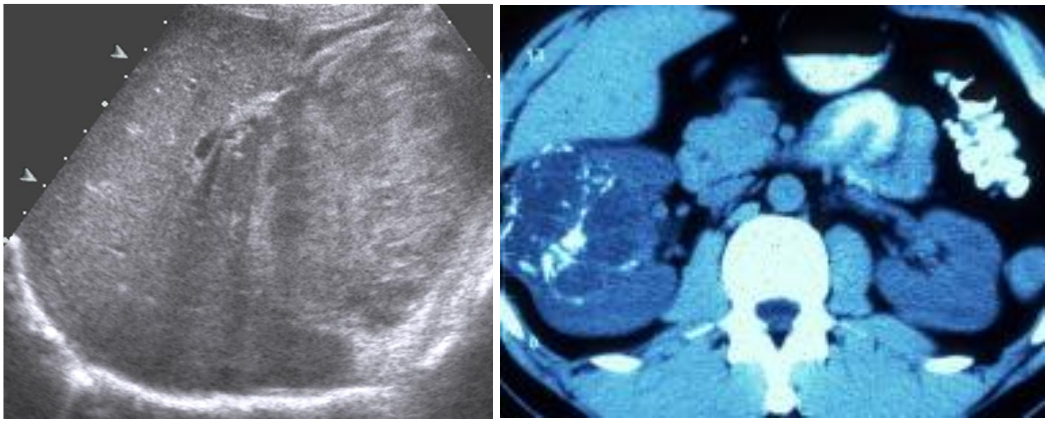

Abb. 4.3.89 a, b keine FL, sondern respiratorisch-dynamisch separierender Nebennierentumor; FS re (a)

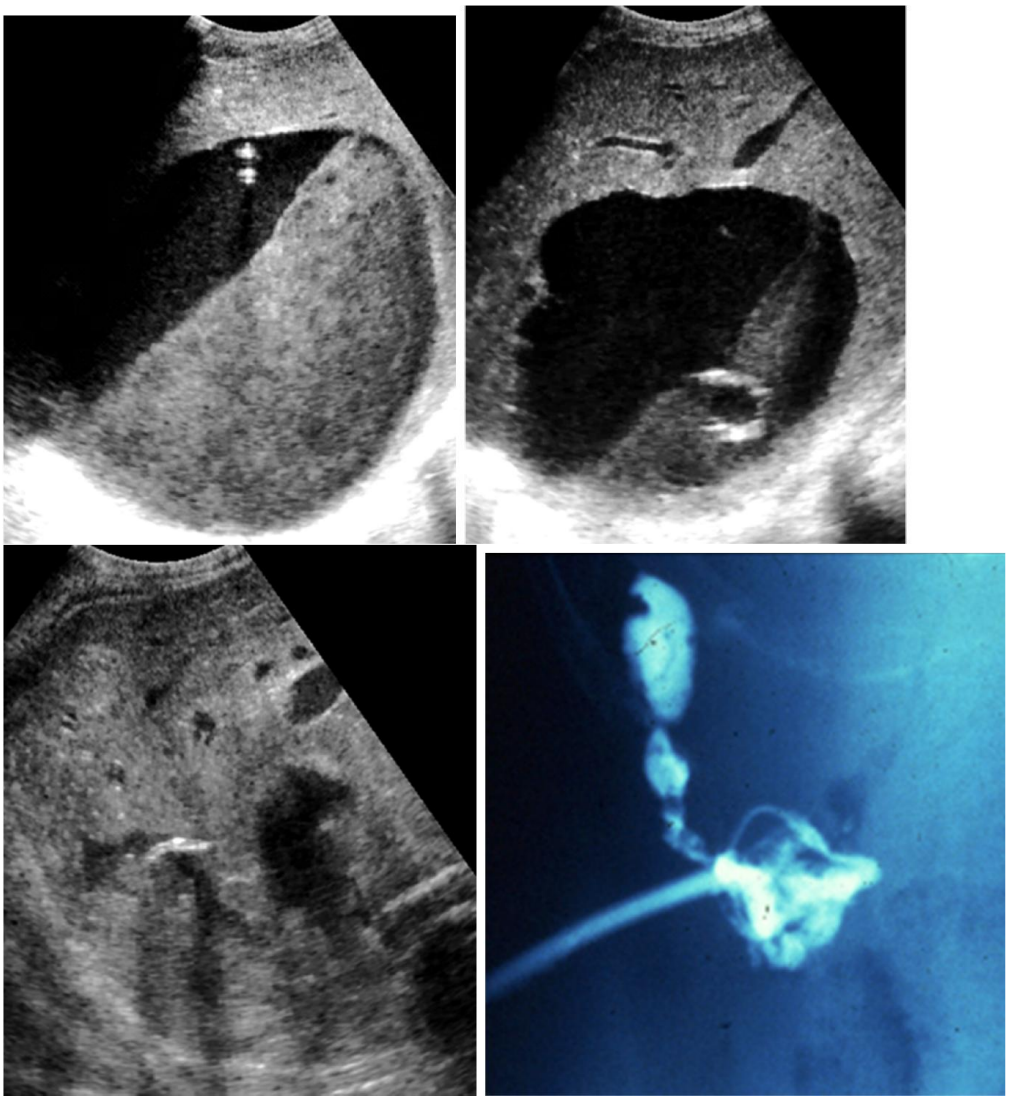

Abb. 4.3.90 a-d punktionssonographisch (und klinisch) Leberabszess; SCS (c und d nach punktionssonographischer Drainage)

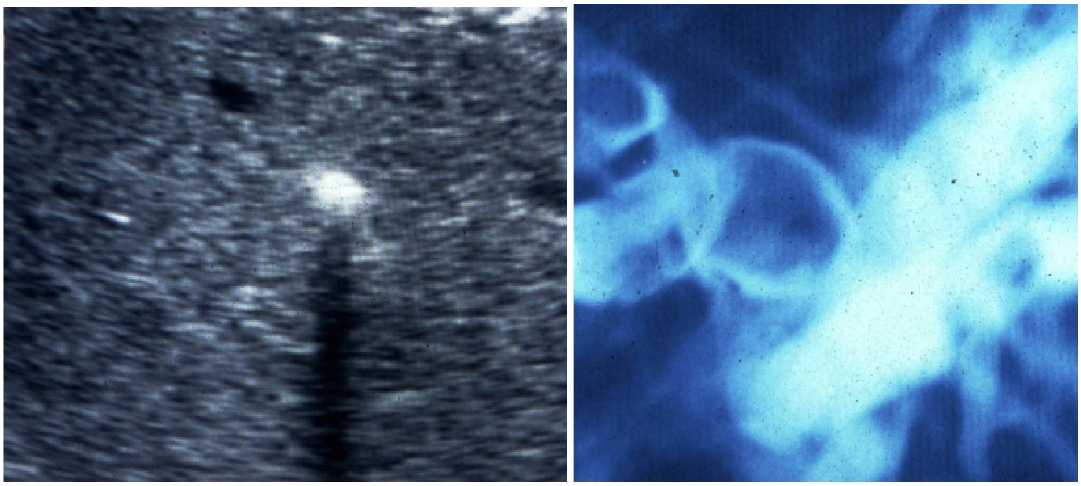

Abb. 4.3.91 a, b keine FL, sondern Hepatolithiasis; FS re (b ERCP)

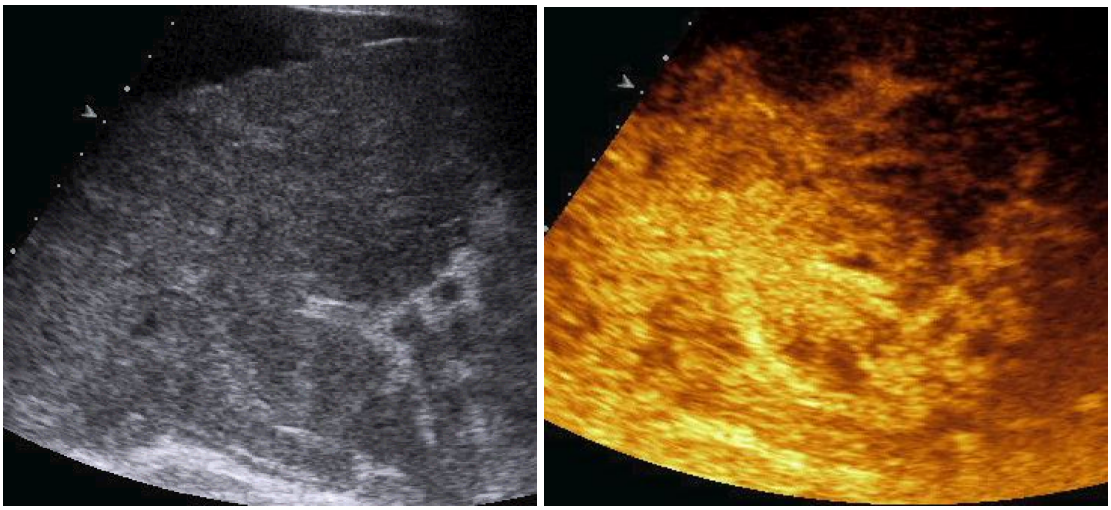

Abb. 4.3.92 a, b Tumorthrombus der V.portae, nicht abgrenzbares HCC der zirrhotischen Leber; FS re (b mit KM, Tumorthrombose perfundiert)

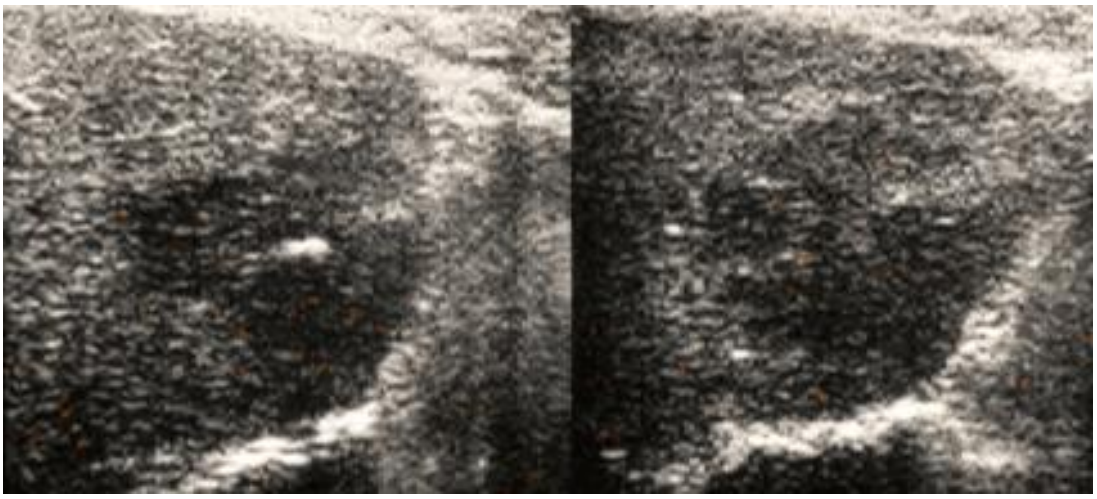

Abb.4.3.93 a, b FL infolge einer Infektion mit Brucella melitensis; OBS l

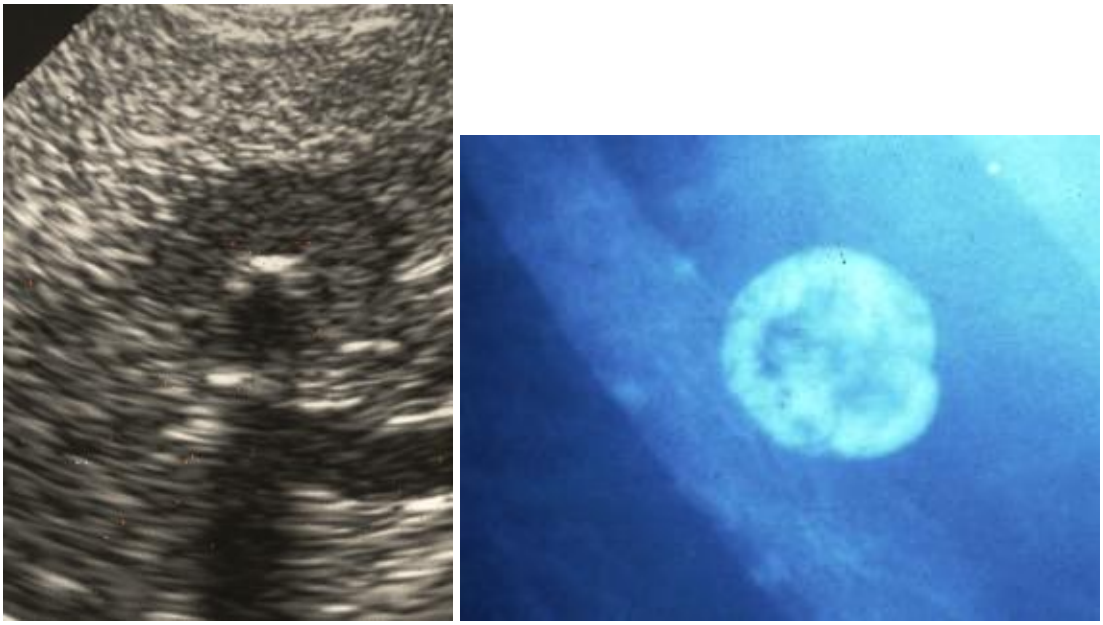

Abb. 4.3.94 a, b keine FL, sondern Steinschrumpfgallenblase; SCS re (a)

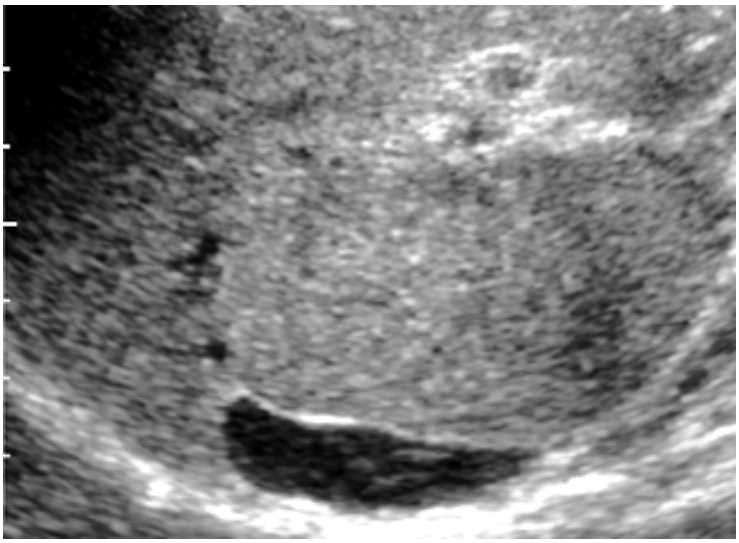

Abb. 4.3.95 große FL (das Segment I nahezu ausfüllend), schlecht detektierbar (nahezu isoechogen); OBS l

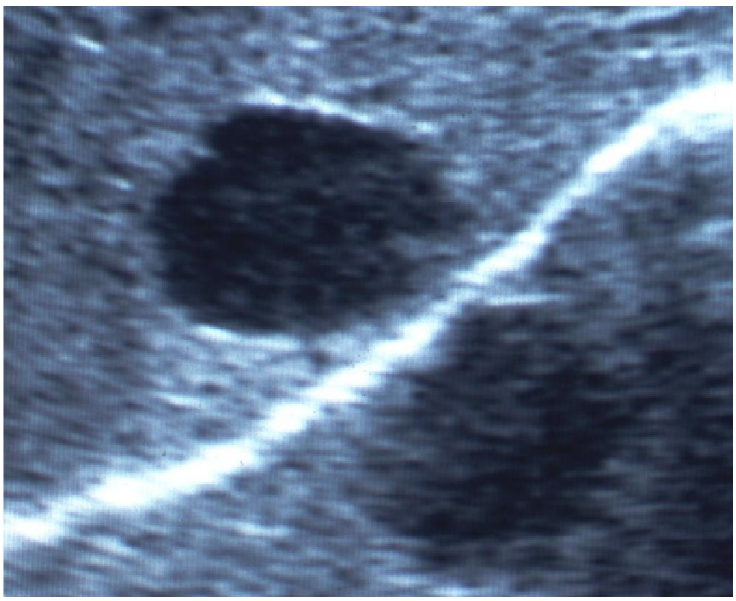

Abb. 4.3.96 FL re (klinisch symptomlose Leberzyste) mit typischem Spiegelartefakt; SCS re



Abb. 4.3.97 typischer Hilus: dorsal V.portae, re (vom Untersuchten aus gesehen) ventral D.hepatocholedochus und links A.hepatica („Micky-Maus-Aspekt“), Normalbefunde; SCS re

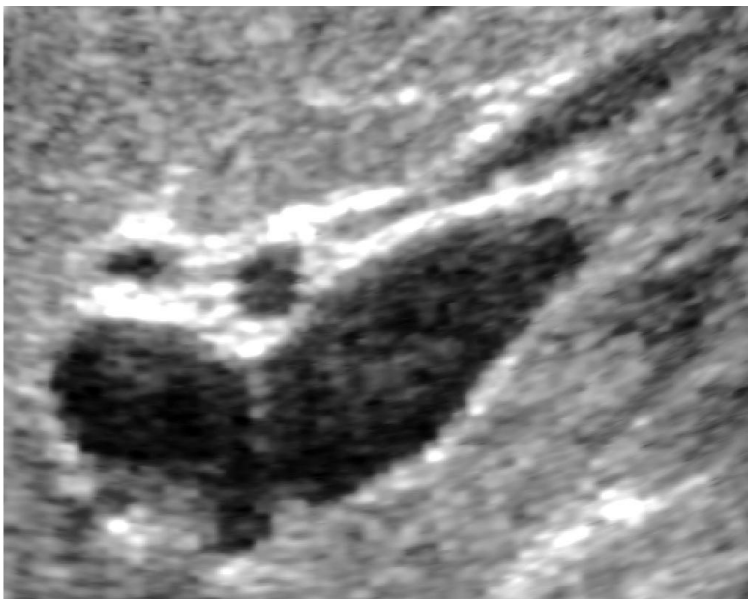

Abb. 4.3.98 Normalbefunde des Leberhilus mit zwischenkreuzendem A.hepatica-Ast, noch keine Kriterien einer echten Lymphadenopathie (noch nicht entrundeter normal echogener und nicht vergrößerter Lymphknoten); FS re

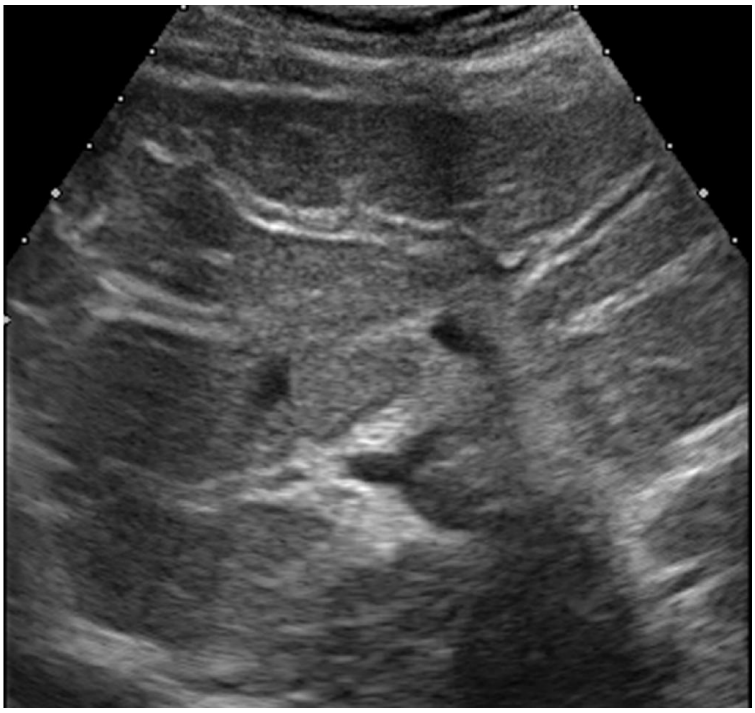

Abb. 4.3.99 vermehrte Portalgefäßreflexibilität – fortgeschrittene Bilharziose (klinisch akute Ösophagusvarizenblutung); OBS l

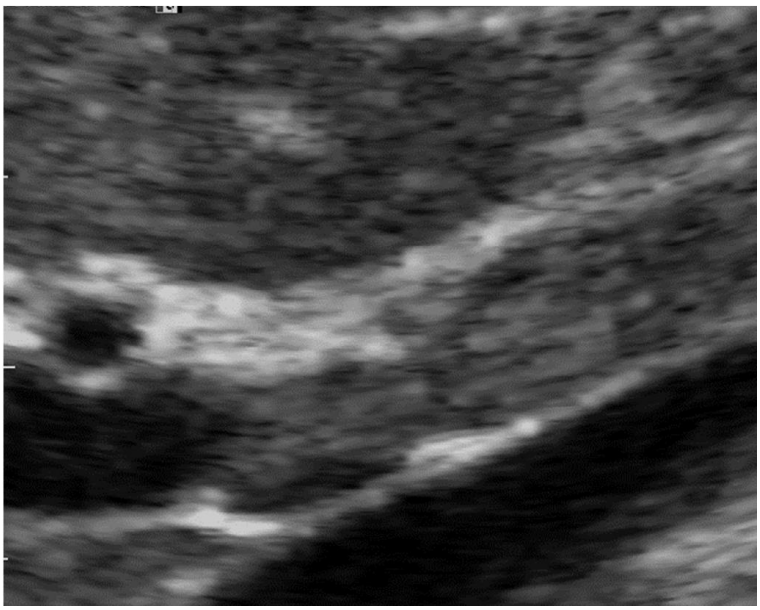

Abb. 4.3.100 Cholangiokarzinom mit Verschluss des nahezu isoechogenen D.hepatocholedochus (dorsal des atypisch ventral kreuzenden A.hepatica-Astes), teilthrombotische V.portae, normal v ci; FS re

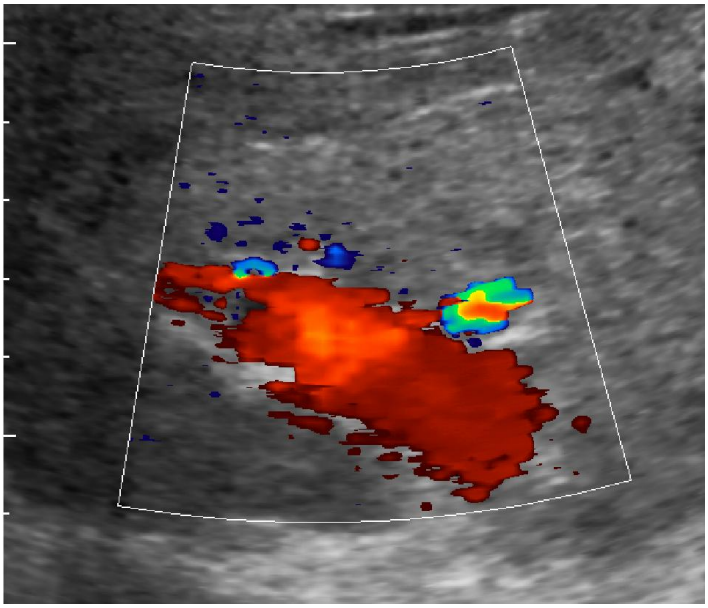

Abb. 4.3.101 weiterer HCC-Fall mit typisch zwischenkreuzendem re Ast der ah; FS re

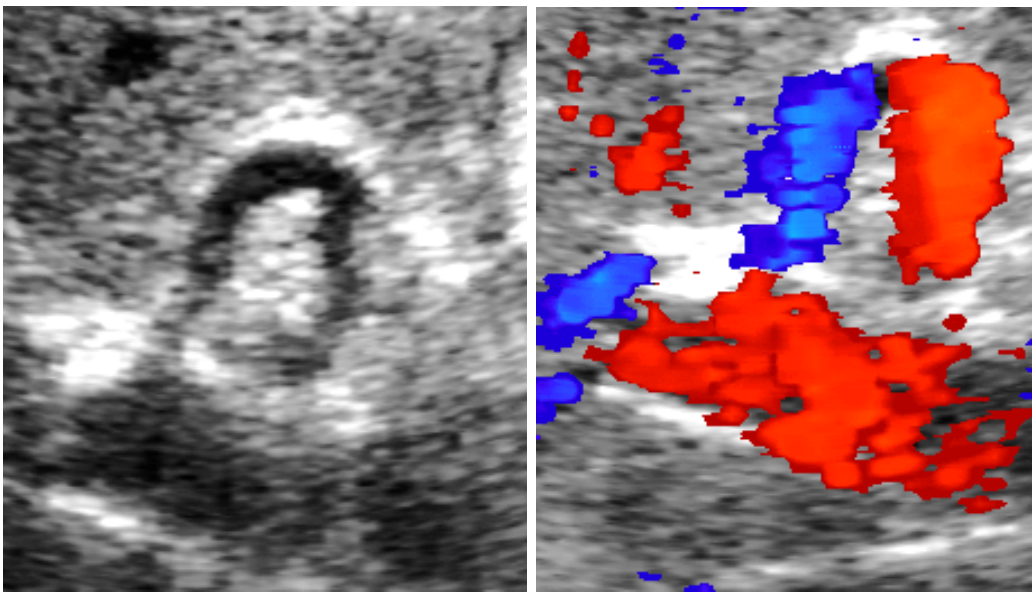

Abb. 4.3.102 a, b Variante des Verlaufes der A.hepatica; FS re (b mit FKDS)

Abb. 4.3.103 nicht abgrenzbares HCC mit pathognomonischer Tumorthrombusinvasion (Pfeile) des D.hepatocholedochus; SCS re

Abb. 4.3.104 posttraumatische reflexreiche FL der Leber; SCS re

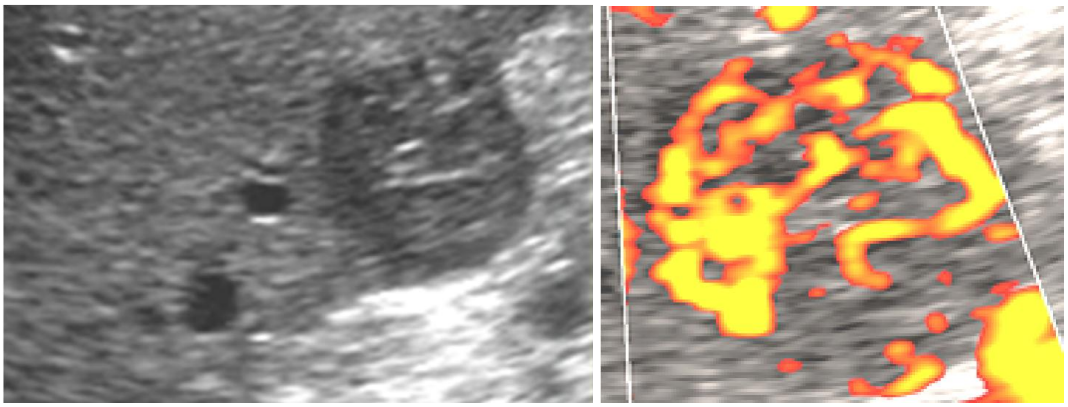

Abb. 4.3.105 a, b hyperperfundierter und mit pathologischen Gefäßen vaskularisierter Lebertumor (klinisch HCC bei chronischer Hepatitis C); FS re (mit “power mode“- Sonographie in b)

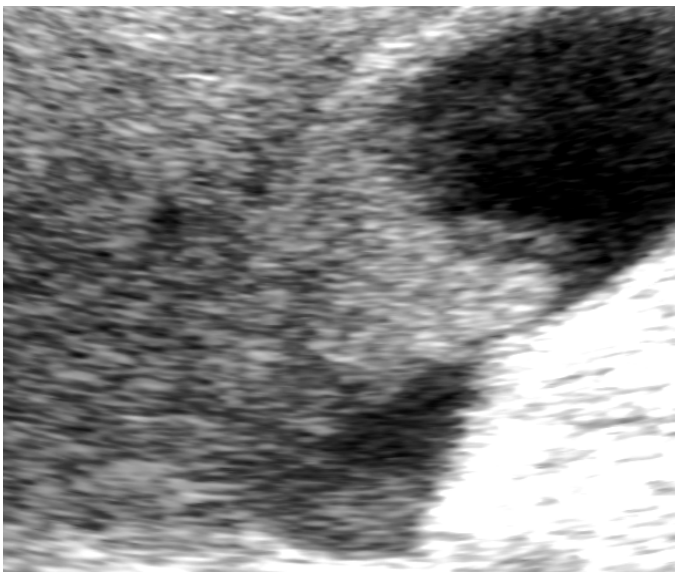

Abb. 4.3.106 Gallenblasen-invasives HCC; OBS l

Auch bei diffusen Leberveränderungen („Fettleber“, Zirrhose) – einem ohnehin für die Sonographie wegen der fehlenden Objektivierbarkeit schwierigen Kapitel – können sich Probleme ergeben, sei es wegen fehlender morphologischer Veränderungen, sei es wegen der verbalen Schwierigkeiten ihrer Beschreibung.

Entzündliche Veränderungen wie beispielsweise Virus-Hepatitiden gehen oft ohne sonographische Auffälligkeiten einher, allenfalls sind die Gallenwege und insbesondere der Gallensaft hinweisend verändert.

Abb. 4.3.107 typisch dyskriner Gallenblasensaft bei akuter Virushepatitis; unspezifische Beschwerden, spontanes Verschwinden; SCS re

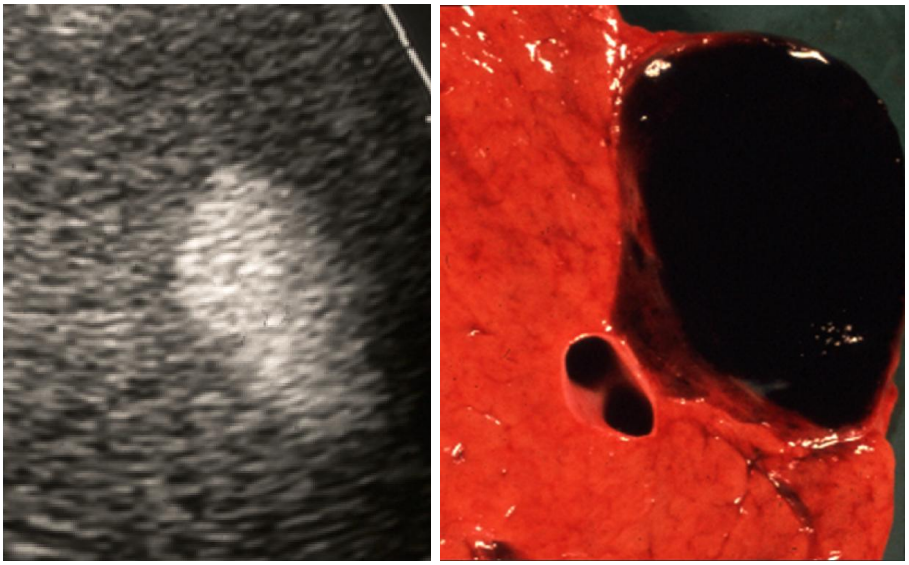

Abb. 4.3.108 a, b Hämangiom der Leber; SCS re (b Operationspräparat)

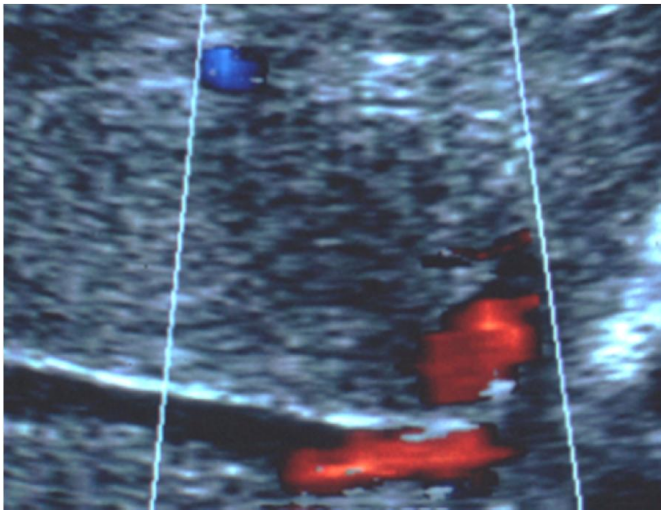

Abb. 4.3.109 teilweise rekanalisierter Budd-Chiari-Verschluss der Leber; SCS mit FKDS

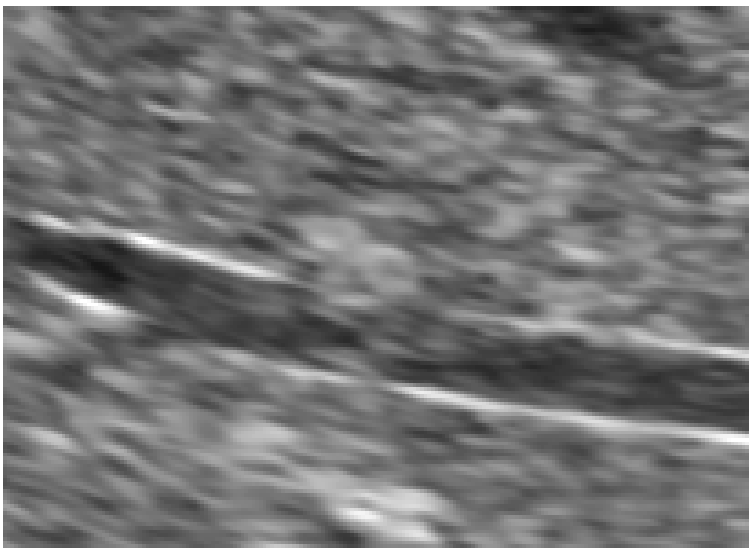

Abb. 4.3.110 sehr kleines HCC ausweislich der Gefäßinvasivität; SCS re

Die Vieldeutigkeit der „Verdichtung“ des „Binnenreflexmusters“ (der Zunahme der „Lebertextur“) ist mithin einer hochgradigen Subjektivität der Beurteilung unterworfen. Nicht immer und ausschließlich sind (chronisch-) entzündliche Prozesse oder Infiltrationen die zutreffende Erklärung.

Die häufig – wohl zu häufig – gestellte und nur einigermaßen „exakt“ histologisch belegbare (Verdachts-) Diagnose einer Fettleber beleuchtet exemplarisch die fehlende Objektivität der Sonographie – ein Sachverhalt, der durch die sich abzeichnenden objektivierenden Möglichkeiten (Elastographie) abgemildert wird und der nicht unbedingt negativ zu interpretieren ist (es sei an die „Erfahrung“ erinnert) – und ein Sachverhalt, der uns immer begleitet.

Fokale Leberläsionen – ein häufiger (ca. 15% aller Untersuchten) Zufallsbefund – sind dann für den Ultraschall problematisch, wenn es sich um kleine oder um oberflächennahe Läsionen handelt. Ihre Aufdeckung und ihre nähere Abklärung gelingen meist mit KM oder mittels der Punktions-Intervention, die allerdings nicht immer beim ersten Versuch gelingt.

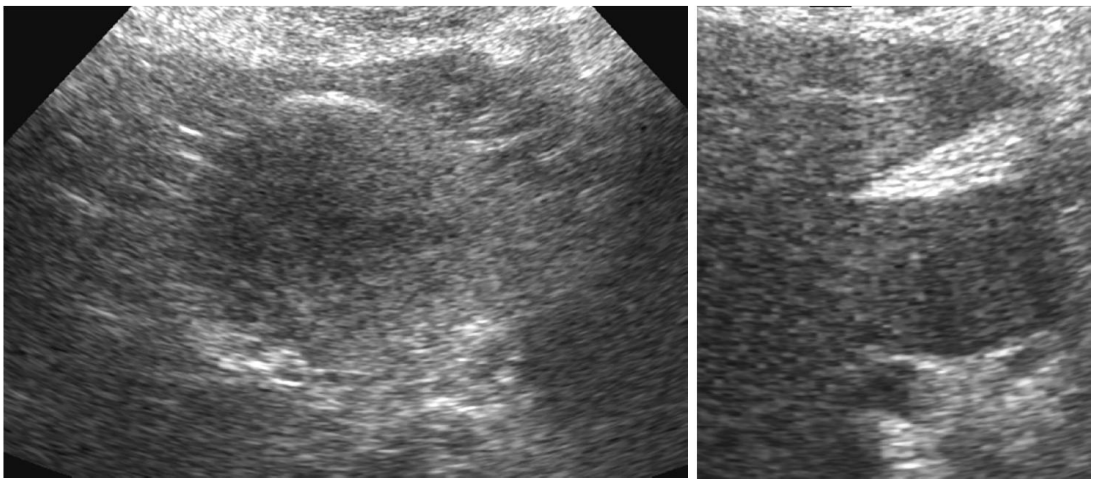

Abb. 4.3.111 a, b scheinbare FL (im CT Malignomverdacht) bei akzessorischem Leberlappen; SCS re (a) und OBS q (b)

Abb. 4.3.112 gestaute intrahepatische Venen und Aszites sowie kleiner Pleuraerguß bei Rechtsherzversagen; SCS re; Verzicht auf die geplante Punktion wegen des vermuteten Blutungsrisikos sowie der diagnostischen erfolgten Echokardiographie

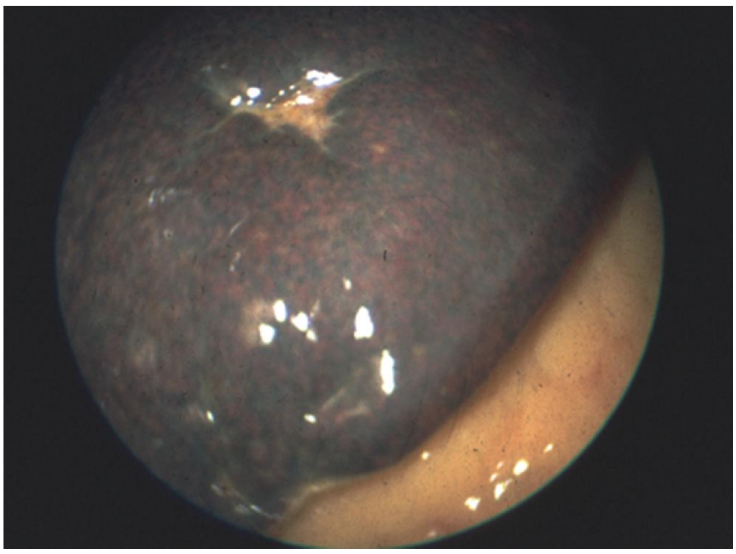

Abb. 4.3.113 oberflächlich gelegene (und sonographisch zunächst übersehene) maligne FL; laparaskopischer Aspekt

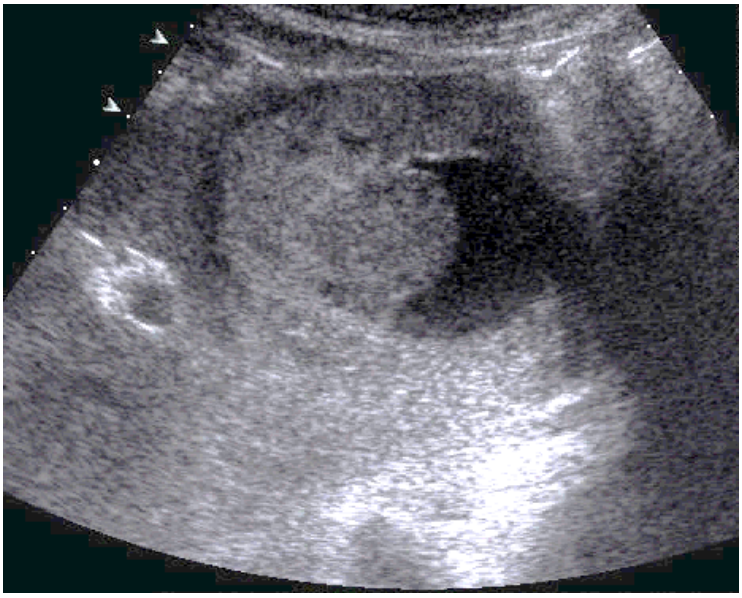

Abb. 4.3.114 symptomarme Lebermetastase eines Neuroendokrinen Tumors mit zystischem Anteil (punktionssonographisch gesicherte Diagnose); OBS

Abb. 4.3.115 reflexreiche Niere (klinisch akute Nephritis); FS re

Die Segmentanatomie der Leber ist sonographisch leicht nachvollziehbar und gut geeignet, die Position etwa FL zu beschreiben.

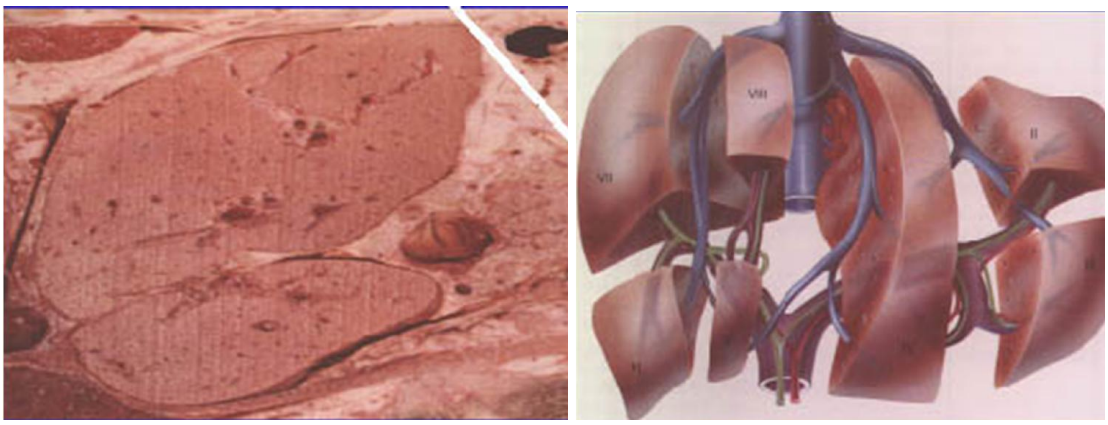

Abb. 4.3.116 a, b aktuelle Segmentanatomie der Leber

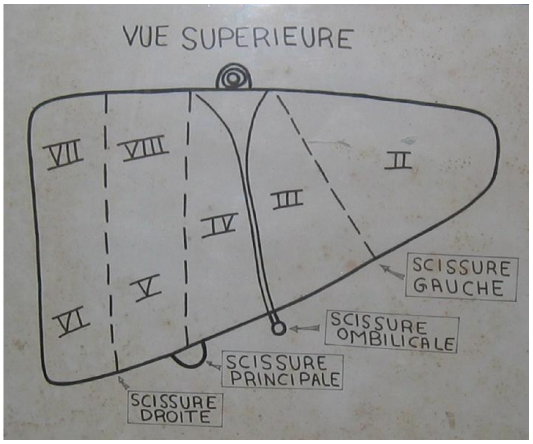

Abb. 4.3.117 nicht mehr anerkannte sehr frühe Segmentanatomie der Leber

Bitte beachten:

- **alle Segmente untersuchen**
- **aus mehreren Perspektiven schallen**
- **farbkodierte Duplex- und KM-Untersuchung würdigen**
- **elastographieren**
- **im Zweifelsfall punktieren**

4.4 Gallenwege

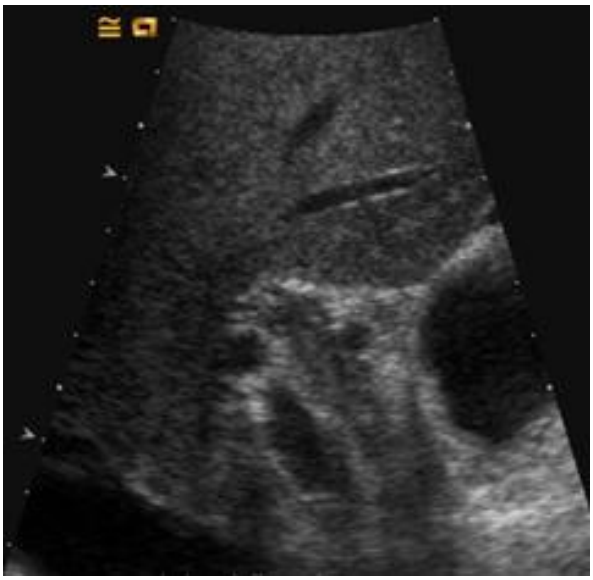

Abb. 4.4.01 Koagel verstopfen den dhc; FS re

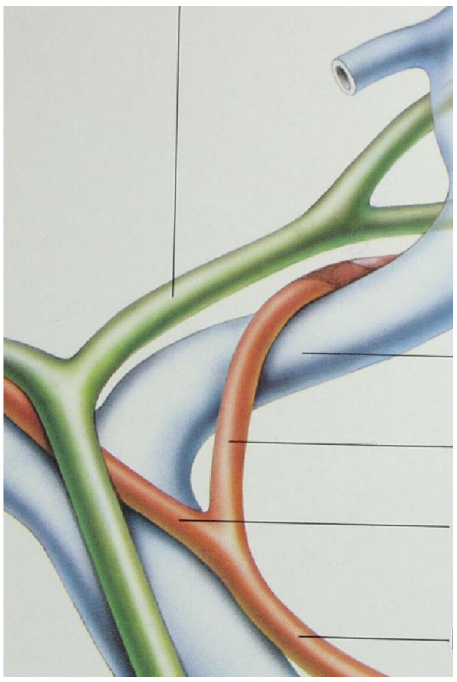

Abb. 4.4.02 Gefäßstrukturen des Leberhilus (Beginn der Glisson-Trias)

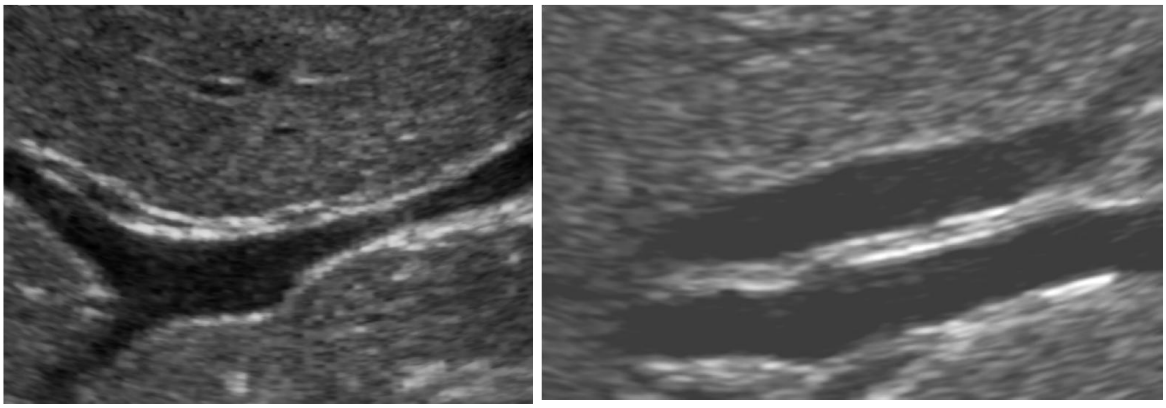

Abb. 4.4.03 typisch ventral zur V.portae Aufzweigung gelegene normale zarte Hepatikusgabelung, SCS (a) sowie – in einem weiteren Fall (b) (OBS q) – massive Dilatation und Darstellung des mittig gelegenen begleitenden Astes der A.hepatica (a) („Tripelflinten-phänomen"), signifikant dilatierte intrahepatische Gallenwege ebenfalls ventral (Segment III) der begleitenden und etwas prominenteren Portalgefäßverzweigung (Glisson´sche Trias!); die Dilatation ist mehr durch optische Wahrnehmung als durch Messung zu erfassen; SCS re (a) und OBS q (b); (b: Segment III mit Aufzweigung der Gallenwege ventral, umgekehrt bei Segment II) (zwei verschiedene Fälle)

Die Gallenwege sind intrahepatisch bereits im Normalzustand – speziell in ihrem „sonographie-freundlichen" gestreckten und schallkopfparallelen Verlauf im linken Leberlappen – gut bis nach peripher zu differenzieren. Bei Stauung sind die intrahepatischen Gallenwegsäste besonders wegen ihrer Erweiterung

gut zu erkennen. Ebenso problemlos kann sich die unilaterale (noch) nicht hyperbilirubinämische Gallenwegserweiterung der intrahepatischen Gallenwege leicht demaskieren.

Die Feststellung der Etage der biliären Abflussbehinderung und ihrer Ursache – die wesentlichen Fragen in dieser Situation – ist sonographisch in der Regel leicht zu bewerkstelligen.

Dabei gelingt die Darstellung des Leberhilus mit seinen komplexen Strukturen regelhaft – V.portae, D.hepatocholedochus und rechter Ast ("zwischenkreuzend“) der A.hepatica sind leicht darstellbar. Obwohl sich auch „Erfahrene“ manchmal damit etwas schwertun: die Schnittführung („Hilusschnitt“) verläuft individuell adaptiert in Rücken-, besser in Linksseitenlage (unter Nutzung des rechten Leberlappens als "Sichtfenster" in tiefer Inspiration).

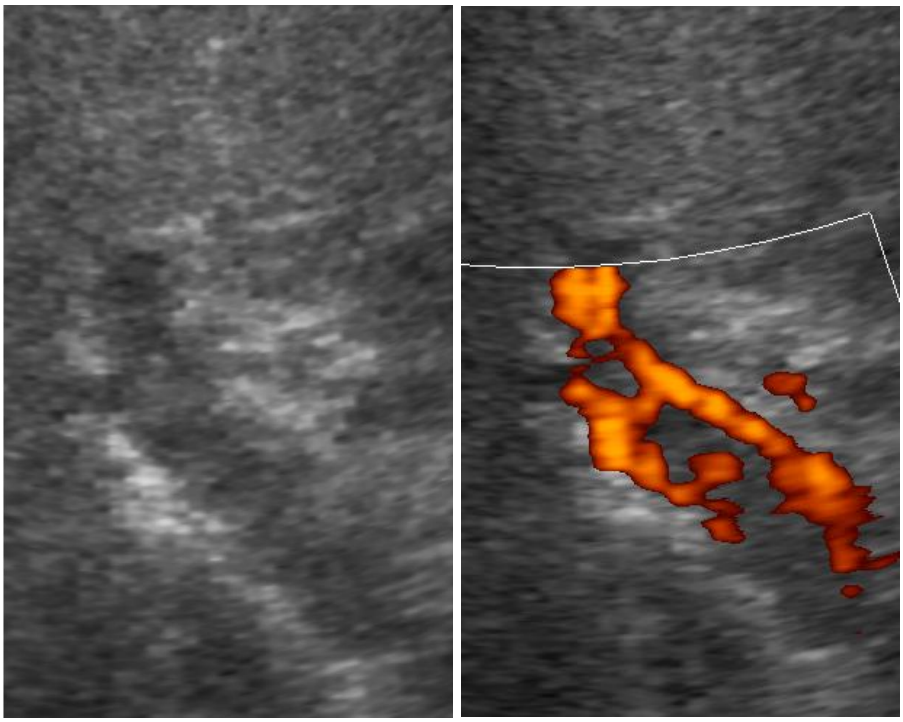

Abb. 4.4.04 a, b Portalvenenthrombose; FS re (b mit FKDS)

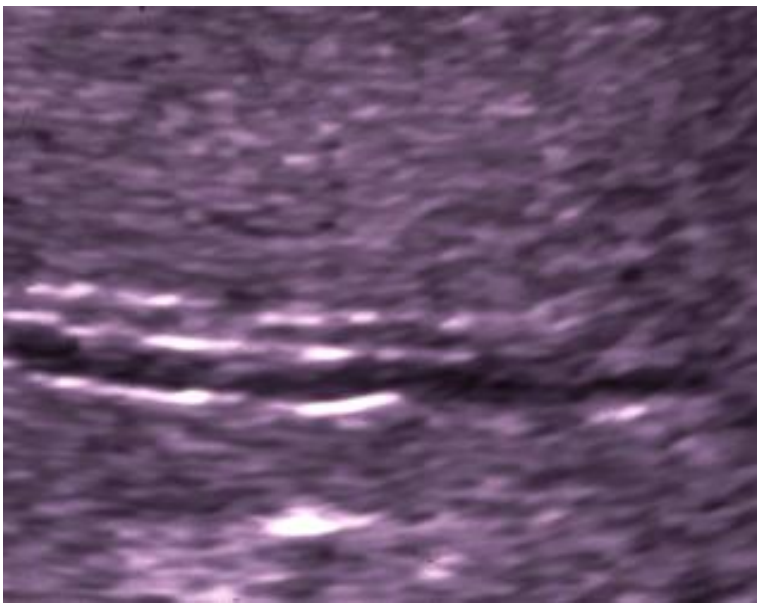

Abb. 4.4.05 leicht dilatierte intrahepatische Gallenwege in Segment III; OBS q

Die Tatsache des Fehlens glattmuskulärer Fasern im D.hepatocholedochus ist für Druckerhöhungen jeder Genese in ihm von entscheidender praktischer Bedeutung: Sie wird in den Gallenwegen mit sofortiger Dilatation beantwortet. Im Gegensatz zum muskelkräftigen Ureter folgt der Gallengang ohne jede Verzögerung auch leichten Druckerhöhungen sofort (was wiederum weniger ausgeprägt ist bei zirrhotischer Leberverhärtung).

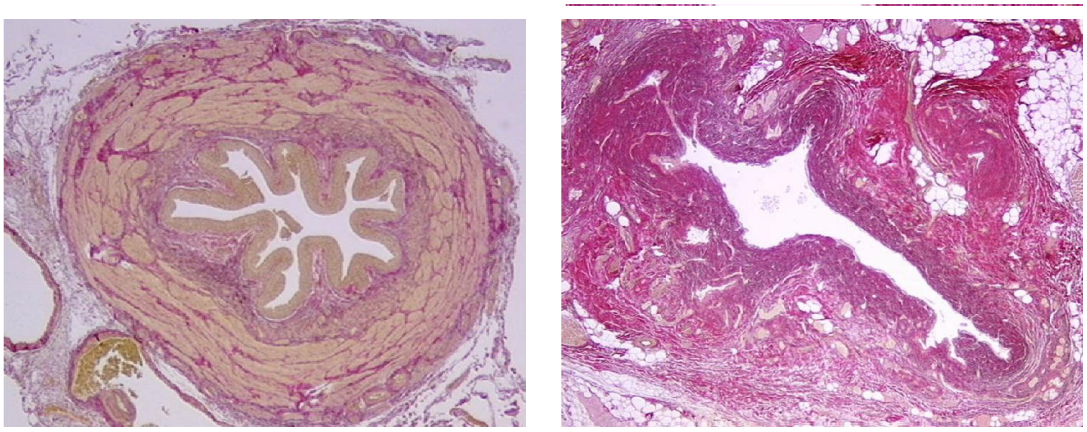

Abb. 4.4.06 a, b muskelkräftiger Ureter (a); und nahezu muskelfreier D.hepatocholedochus (b); die glattmuskulären Fasern sind in der he-Färbung gelblich dargestellt

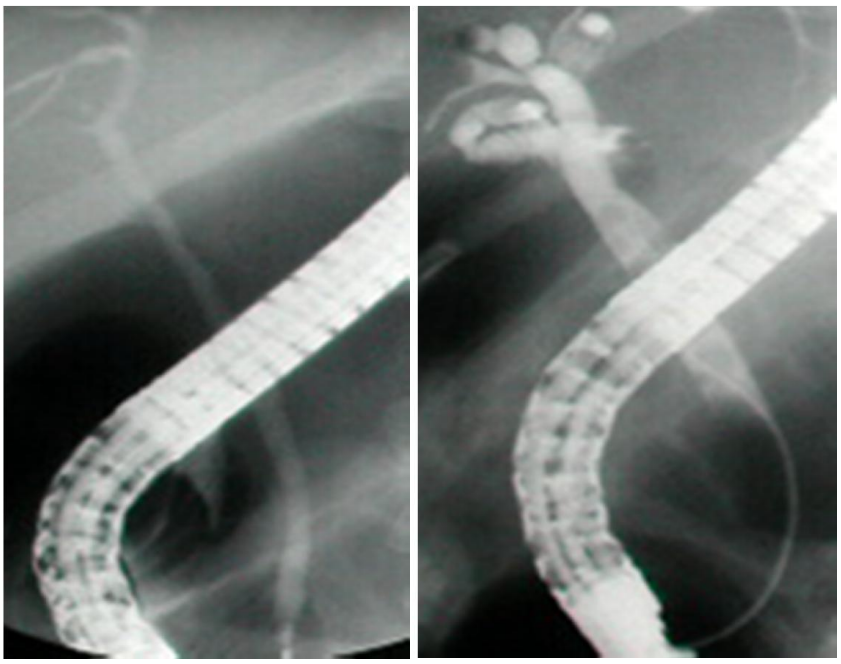

Abb. 4.4.07 a, b nach minimaler Kontrastmittelinjektion schon dilatierter (b) dhc; ERCP

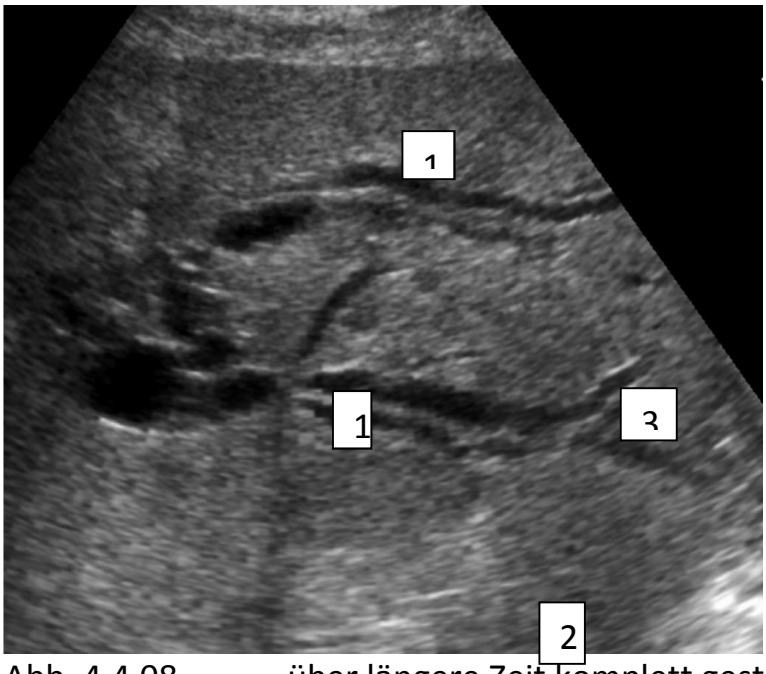

Abb. 4.4.08 über längere Zeit komplett gestaute intrahepatische Gallenwege (Segment II bei 1, Segment III bei 2/3) („Doppelflintenphänomen“) (kleines Y innen: Gallenwegs-Verzweigungen, großes äußeres Y: Portalgefäß-Verzweigungen); OBS q

Die Gallenwegsmorphologie verrät – unbeschadet ihrer generellen oder unilateralen Dilatation – viel zur Dauer der Stauung: länger teilkompensierte

Dilatationen sind weniger ausgesackt und sind weniger torquiert als plötzliche komplette Gallengangsverschlüsse.

Lediglich umschriebene Gallenwegs-Erweiterungen gehen meistens nur mit einer fehlenden Hyperbilirubinämie einher (aber mit erhöhten „Leberwerten“).

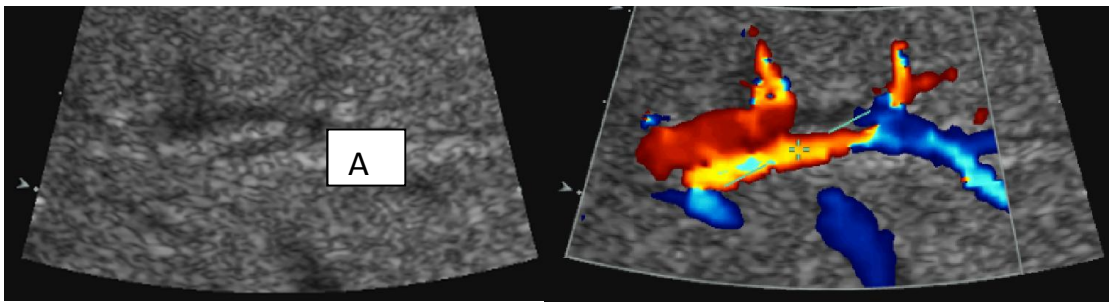

Abb. 4.4.09 ah-Äste können den fälschlichen Eindruck gestauter und erweiterter Gallenwege ergeben, insbesondere bei Leberzirrhose mit Hyperperfusion; SCS (b mit FKDS)

Bereits wenige intakte Lebersegmente genügen hierzu, besonders bei langsamer Entwicklung der isolierten Stenose, wie sie beim cholangiozellulären Karzinom (CCC) keineswegs untypisch ist.

Biliodynamisch nicht wirksame Stenosen sind sonographisch mitunter nicht zu entdecken, auch der tief mündende D.cysticus kann zur vermeintlichen sonographischen Dilatationsdiagnose fälschlich Anlass geben.

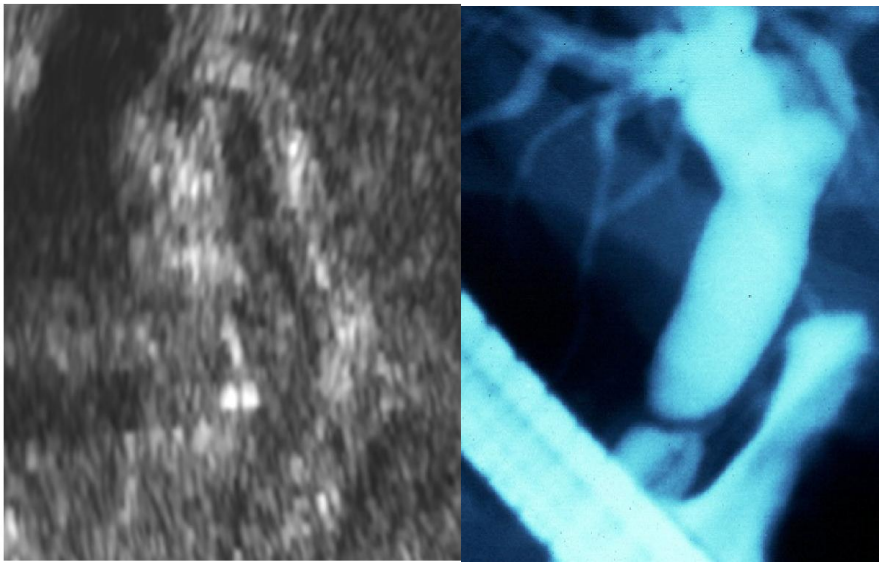

Abb. 4.4.10 biliodynamisch nicht relevante Clipp-Stenose nach Cholezystektomie; SCS (b ERCP)

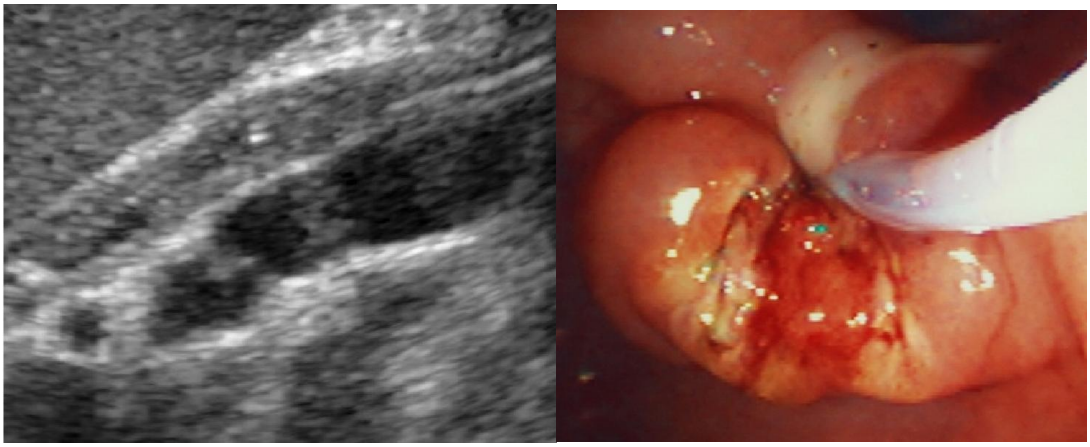

Abb. 4.4.11 Gallengangswandverdickung (über den als Normobergrenze genannte 1mm Wanddicke) nach eitriger lithogener Cholangitis und EPT (b); FS re (beachte den typisch zwischenkreuzenden re Ast der A.hepatica im li Bildrand von (a))

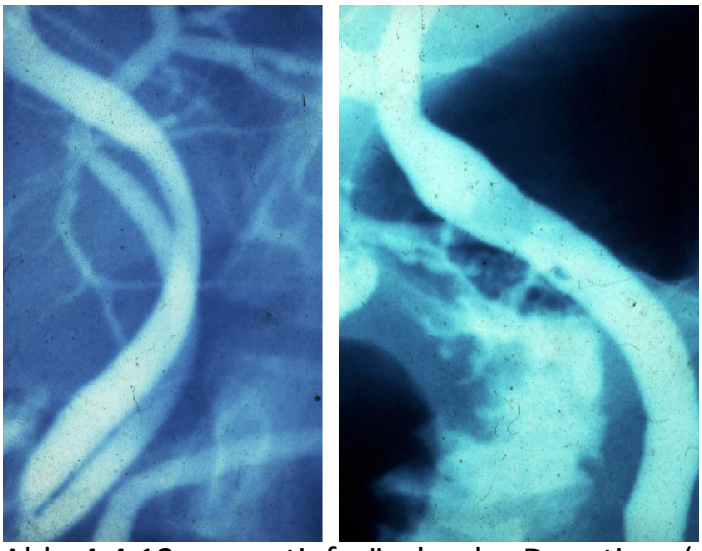

Abb. 4.4.12 tiefmündender D.cysticus (mit der Fehldiagnose einer extrahepatischen Gallenwegsdilatation) sowie orthograd getroffene Einmündungsfigur des D.cysticus (a) (mit der Fehldiagnose einer Choledocholithiasis); ERCP (verschiedene Fälle)

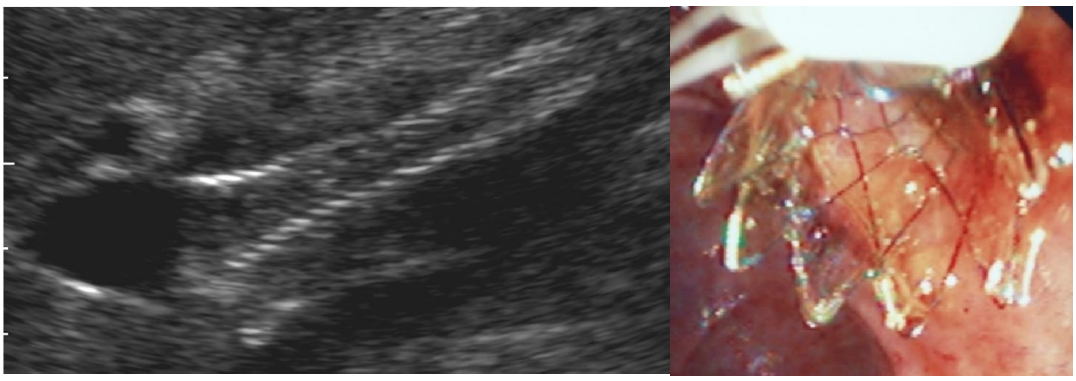

Abb. 4.4.13 verstopfter selbstexpandierender (Metall-)Stent; FS re

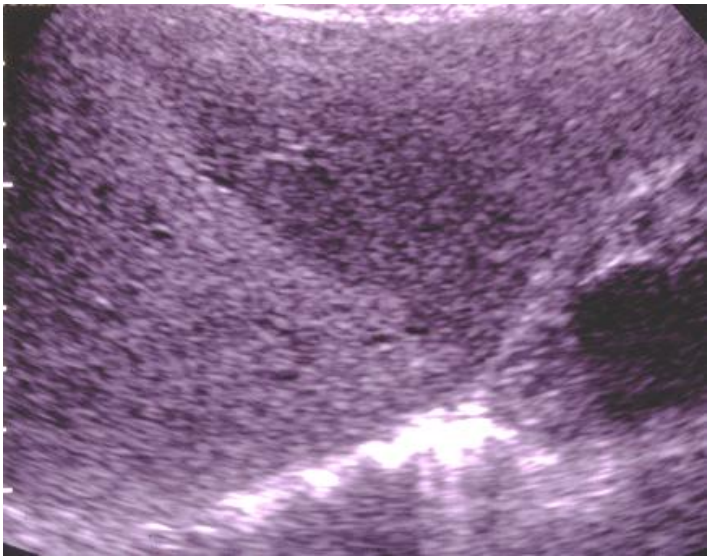

Abb. 4.4.14 unilaterale biliäre Stauung durch ein sich der direkten sonographischen Darstellung entziehendes linksseitiges Gallenwegskarzinom; SCS re

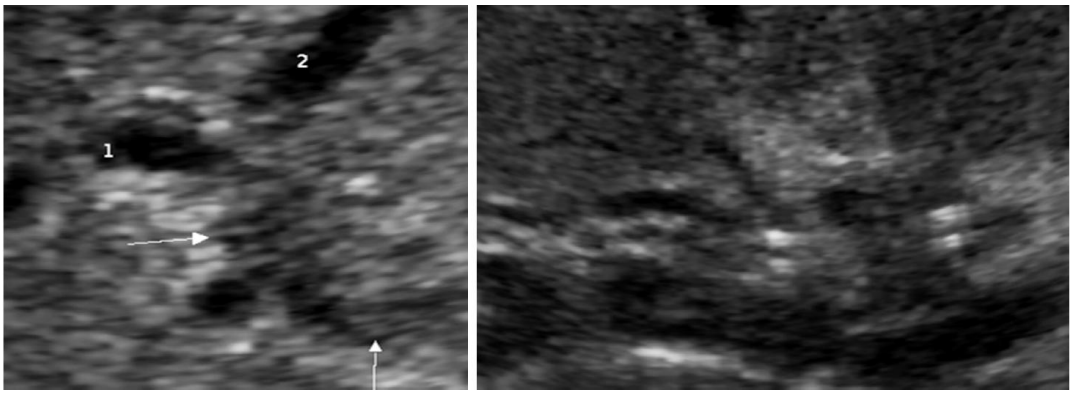

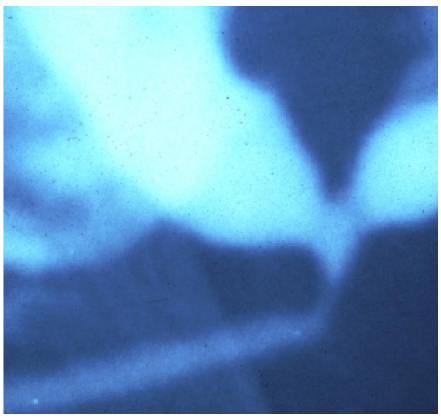

Abb. 4.4.15 a-c isoechogen zum Lebergewebe nachweisbarer Klatskin-Tumor (Pfeile): das cholangiozelluläre Karzinom in Hilusposition vor (a, b) und nach der doppelseitigen Stentapplikation (b, c) von rechtem (1) und linkem (2) Hepatikusast (nichtinvasive Kontrolluntersuchungen!); SCS re

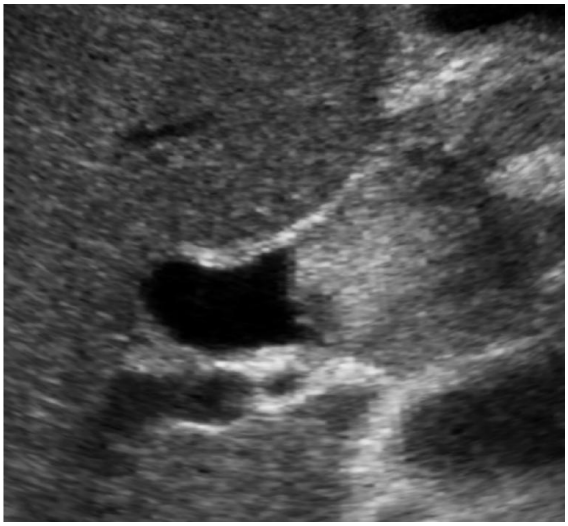

Abb. 4.4.16 Cholangiokarzinom mit gestautem D.hepatocholedochus sowie (kurzstreckiger) Darstellung von vp und zwischenkreuzendem re Ast der ah; FS re

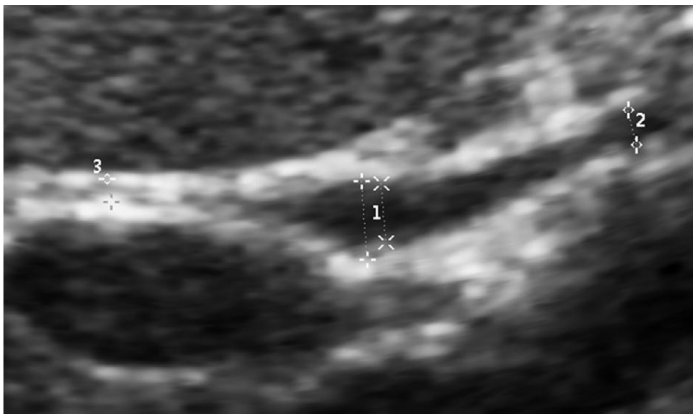

Abb. 4.4.17 unterschiedliche Messwerte bei Cholangiektasie (Normalbefunde) – 1 = 9 und 7 sowie 2 = 5, 3 = 2mm; FS re

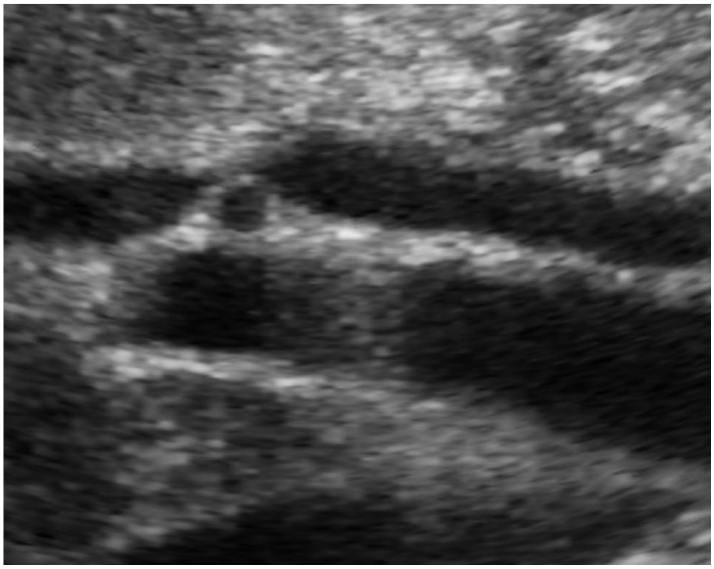

Abb. 4.4.18 normal impressibler D.choledochus und unauffällige Leberhilusstrukturen (sicherer Ausschluss eines biliären Staus); FS re

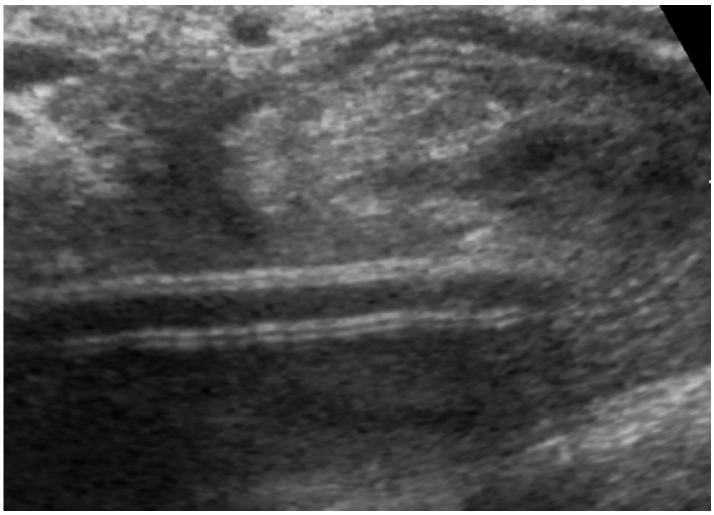

Abb. 4.4.19 gut drainierender bilioduodenaler Stent, transpapillär bis zum Verlauf im Duodenum nachweisbar; FS re (mit hochauflösendem Schallkopf)

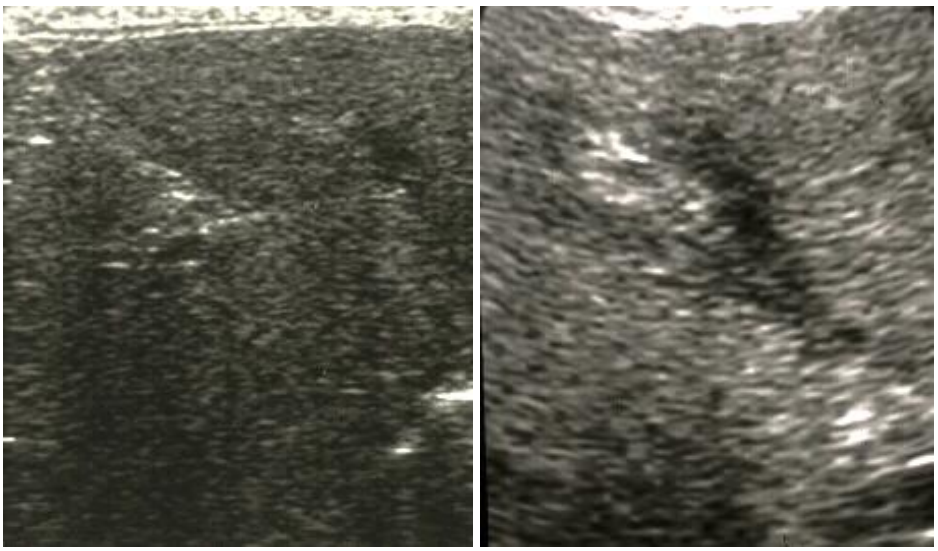

Abb. 4.4.20 a, b Narben nach Cholezystektomie vor Jahren; SCS re (zwei verschiedene Fälle)

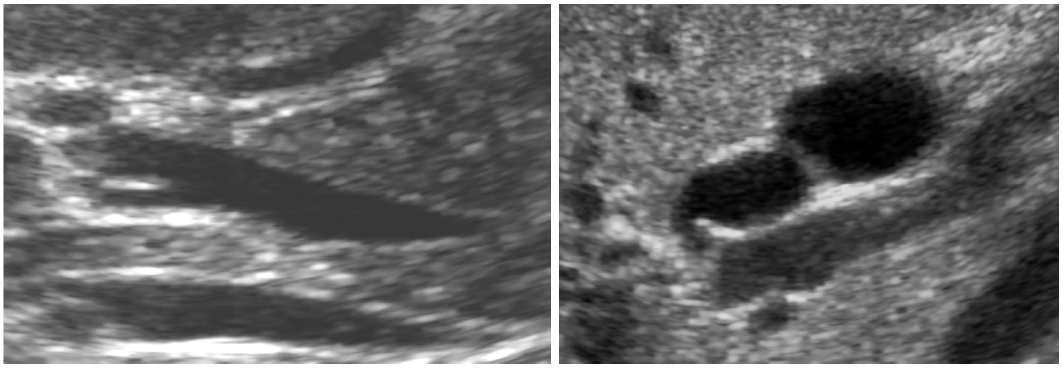

Abb. 4.4.21 a, b zwei verschiedene Fälle gestauter (dilatierter) Zystikusstümpfe, normale Lymphknoten, zwischenkreuzender re Ast der A.hepatica angeschnitten (a); FS re

Der dhc wird mit normal 5 (-7) mm angegeben und soll nach Cholzystektomie oft erweitert sein; hierzu ist kritisch anzumerken, dass der Gallegang oft mit zunehmendem Alter des Untersuchten an Durchmesser zunimmt – und lange nach operativer Gallenblasenentfernung bedeutet auch automatisch ein fortgeschrittenes Lebensalter.

Für die Choledocholithasis gilt, dass etwa 50% der dhc-Steine asymptomatisch oder in einem normal weiten Gallengang zu finden sind und dass bei kleinen Steinen immer zusätzliche nach weiteren Lithen im dhc gesucht werden soll (insbesondere bei erhöhten Cholestaseparametern – die allerdings im Gegensatz zur Sonographie mit dem sofortigen Dilatationsnachweis – etliche bis viele Stunden der Stauung bis zu ihrem Anstieg benötigen – und bei typischer Anamnese).

Bei der PSC ist auf zwei Veränderungen zu achten: Hochgradig suspekt ist die segmentale Verdickung der Wand des dhc, intrahepatisch finden sich – meist segmental ungleichmäßig – gering bis allenfalls mäßig erweiterte Gallengangsabschnitte mit begleitenden fibrotischen Veränderungen. Lassen sich zusätzlich mit diesen Veränderungen solide Raumforderungen erkennen besteht der Verdacht auf das Vorliegen eines CCC.

Prinzipiell lassen sich Cholangitisformen sonographisch nicht verlässlich von anderen Formen – etwa der Bilharziose – unterscheiden. Allen gemeinsam sind sonographisch fassbare fibrotische Veränderungen der Periportalfelder.

Gut erkennbar sind prästenotische Gallengangsdilationen und cholangitische Abszesse. Aerobilie ohne chirurgischen Eingriff am Gallenwegssystem oder ohne endoskopische Papillotomie ist ein deutlicher Hinweis auf eine bakterielle Cholangitis mit gasbildenden Bakterien sowie auf eine spontane Gallensteinperforation.

Die KM verstärkte Sonographie (neudeutsch als CEUS abgekürzt, contrast enhanced sonography) ermöglicht die bessere Erkennung und Abgrenzung von cholangitischen Abszessen und von CCC.

Abb. 4.4.21 Choledochusfragmente nach biliärer extrakorporaler Stoßwellenlithotripsie (ESWL), vp und ci normal, ebenso der zwischenkreuzende ah Ast; FS re

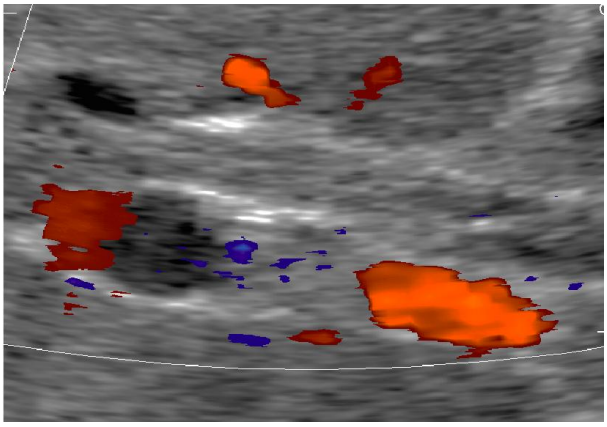
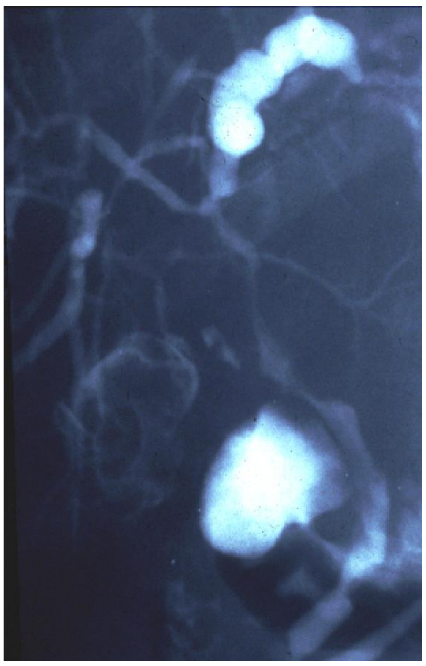

Abb. 4.4.22 a, b wandverdickende und stenosierende primär sklerosiernde Cholangitis (PSC) extra- (a) und intrahepatisch (b) mit klassischer Lymphadenopathie; FS re (a)

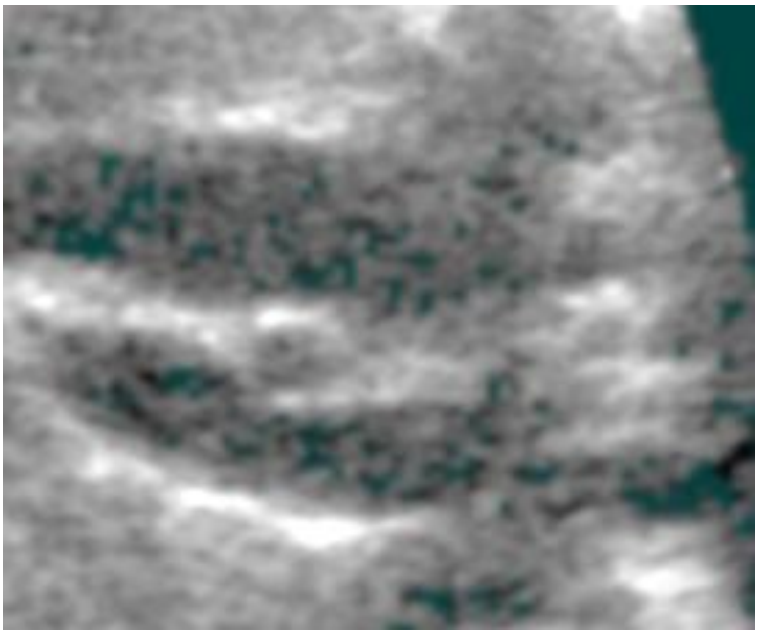

Abb. 4.4.23 mäßig gestauter dhc, typisch zwischenkreuzender A.hepatica-Ast (klinisch okkludierendes Pankreaskopfkarzinom); FS re

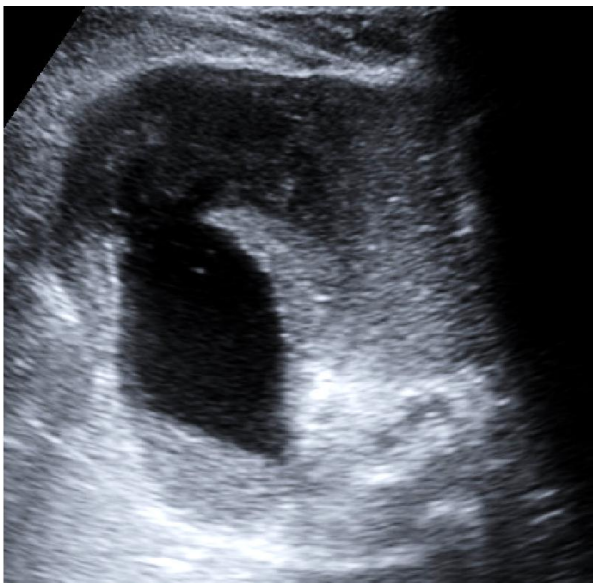

Abb. 4.4.24 akute Cholezystitis mit 51 und Schlick; SCS re

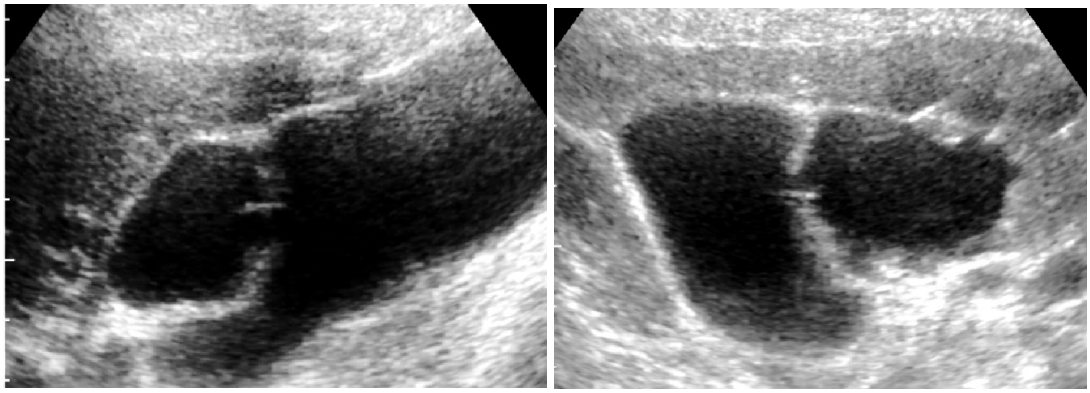

Abb. 4.4.25 a, b akute Cholezystitis mit gedeckter Perforation; LS (a) bzw. SCS re (b)

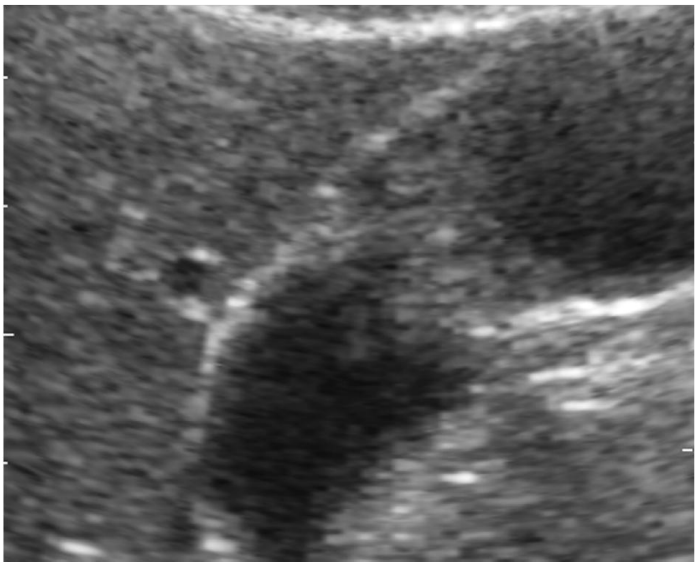

Abb. 4.4.26 segmentale Adenomyomatose; LS

Wirksame Gallenwegsstenosen werden – wenn sie denn „biliodynamische Relevanz“ haben – durch die vorgeschaltete Gallengangserweiterung auffällig. Für die Darstellung einer nur kurzstreckigen Gallengangsstenose ist die perkutane Sonographie nur im Ausnahmefall ausreichend. Der Einsatz höherfrequenter Transducer ist anzustreben. Die eindeutig erkennbaren Befunde sind am dhc lokalisiert und meist Folge einer komplizierten laparoskopischen Cholezystektomie. Differenzialdiagnostisch muss immer ein CCC abgegrenzt werden. Die diagnostische Methode der Wahl ist die CEUS, eventuell auch der intrakavitäre US via ERC.

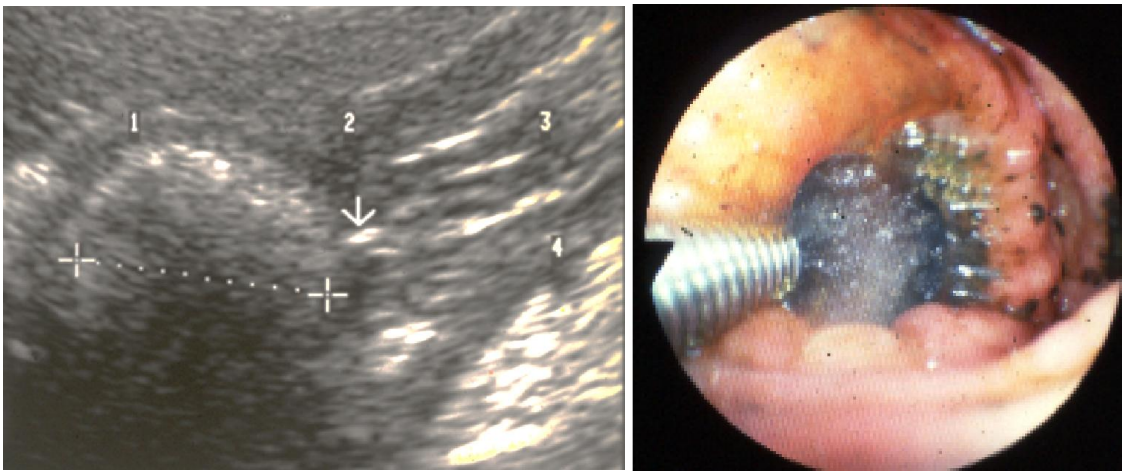

Abb. 4.4.27 a, b im Bulbus steckengebliebener ehemaliger Cholezystolith (zwischen den Messkreuzen) (Boerhave-Syndrom), Gas im Pyloruskanal (Pfeil), 1 = Bulbus-, 2 = Antrumvorderwand, 3 = luminale Antrummukosa, 4 = Antrumhinterwand; OBS q (a), (endoskopisch-transpylorischer Aspekt in b)

Die Frage der Choledocholithiasis wird sonographisch mit zunehmender Untersuchungserfahrung beweisend oder zumindest hinweisend beantwortet, auch bei schwierigen Bedingungen.

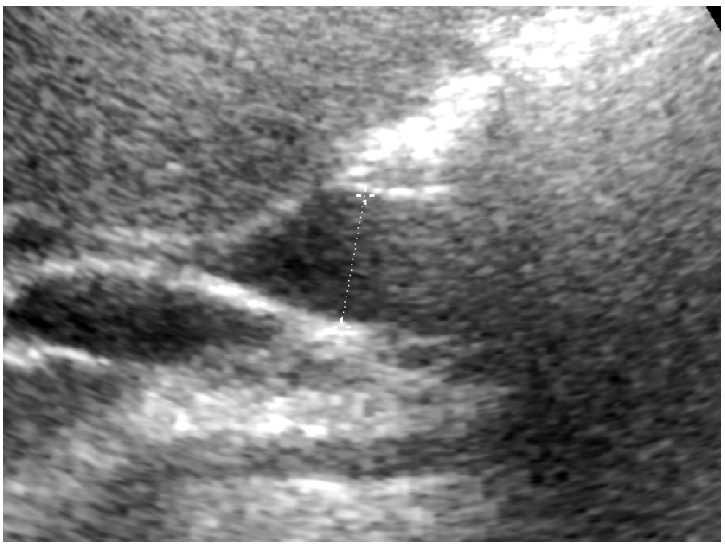

Abb. 4.4.28 normaler D.hepatocholedochus, alterstypisch präpapillär etwas ektatisch (zwischen den Messkreuzen, über die oft als Normobergrenze genannten 7mm hinaus), A.hepatica-Ast und V.portae sowie v ci normal; FS re

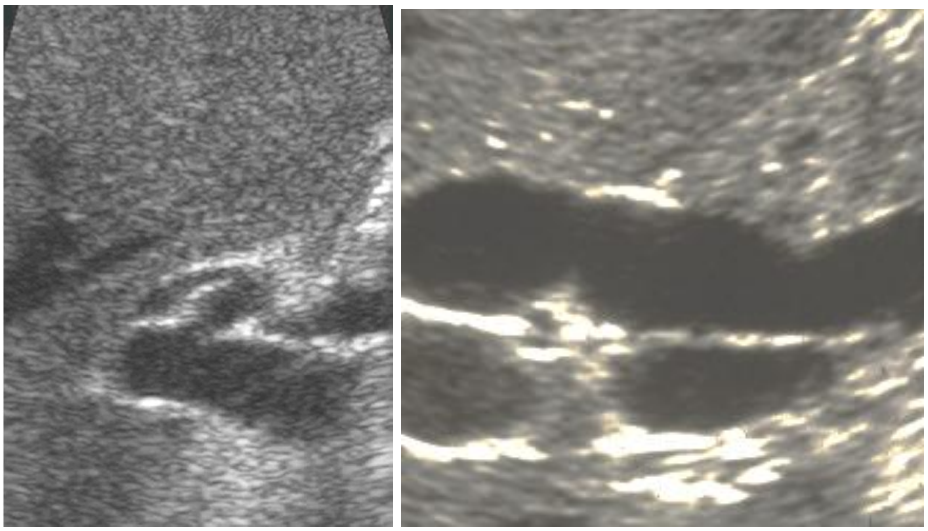

Abb. 4.4.29 a, b normalkalibriger (a) und gut impressibler präpapillär gering ektatischer dhc sowie – in einem weiteren Fall (b) – leicht gestauter (dilatierter) dhc, beides Mal in typischer Weise zwischenkreuzender Ast der A.hepatica (in a leicht ektatisch) ventral zur V.portae; FS re; zwei verschiedene Fälle

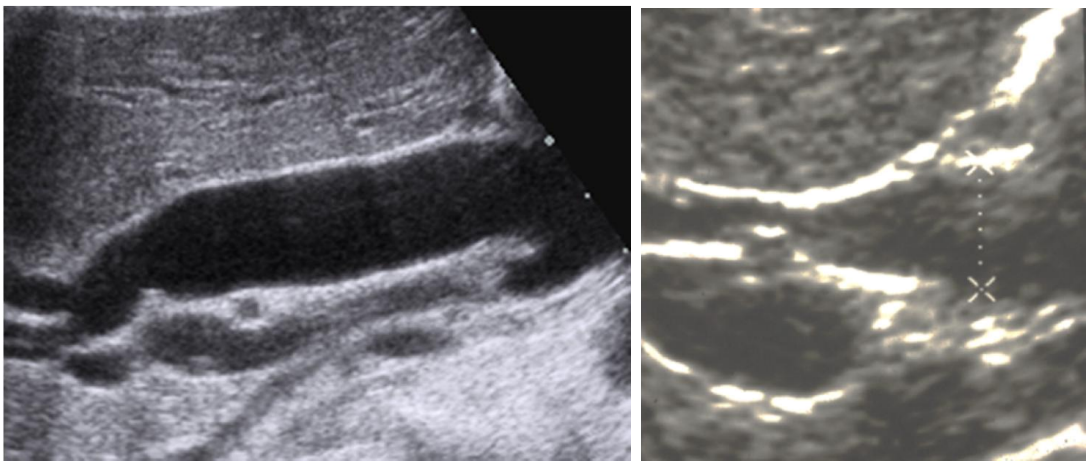

Abb. 4.4.30 a, b über längere Zeit gestauter D.hepatocholedochus (b, lithogener Verschluss); D.cysticus-Stumpf dilatiert (a); von dorsal: Zwerchfell, A.renalis dextra, v ci, v p, zwischenkreuzender Ast der a h sowie v p und die Leber normal; FS re

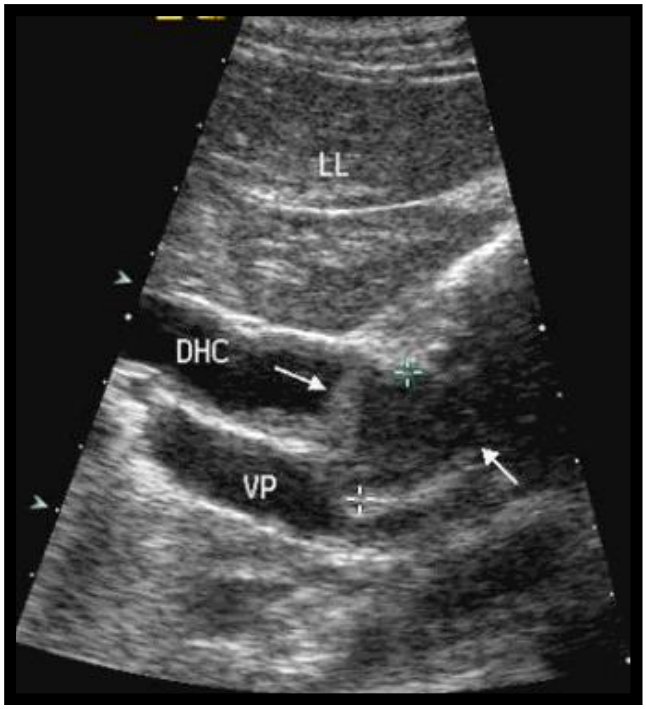

Abb. 4.4.31 letztlich maligner Verschluss des dhc (D.hepatocholedochus, Pfeile und Messkreuze), vp (Vena portae) und zwischenkreuzender rechter Ast der A.hepatica (unteres Messkreuz); LL: li Leberlappen, FS re

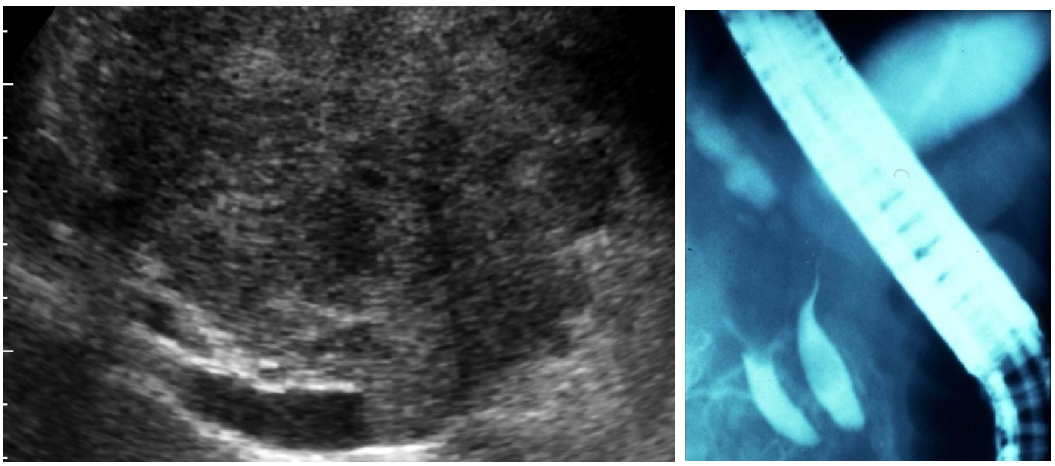

Abb. 4.4.32 a, b riesige Lymphknotenmetastase (klinisch ein Jahr nach Operation eines kolorektalen Karzinoms) mit Einbruch in die V portae, Impression des D.hepatocholedochus, zwischenkreuzender rechter Ast der A.hepatica; FS re (a) bzw. ERCP-Aspekt

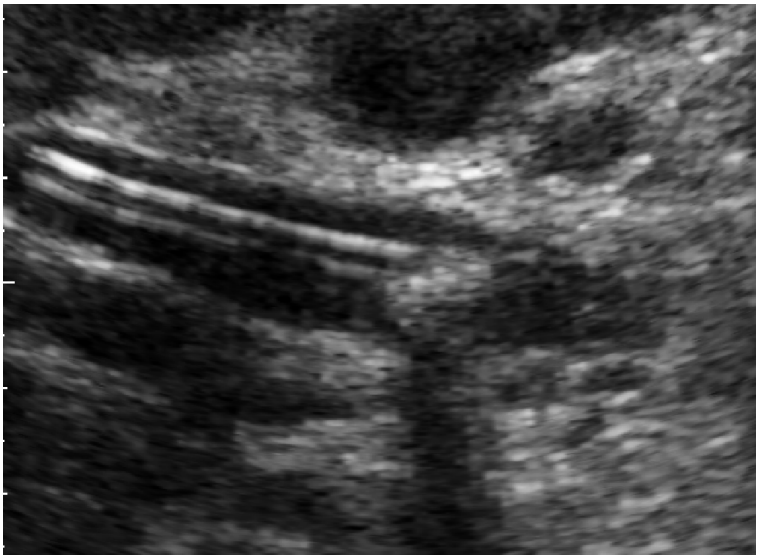

Abb. 4.4.33 Stein und hepatikusgabelwärts dislozierter Stent im durch ein Malignom mäßig gestauten dhc; FS re

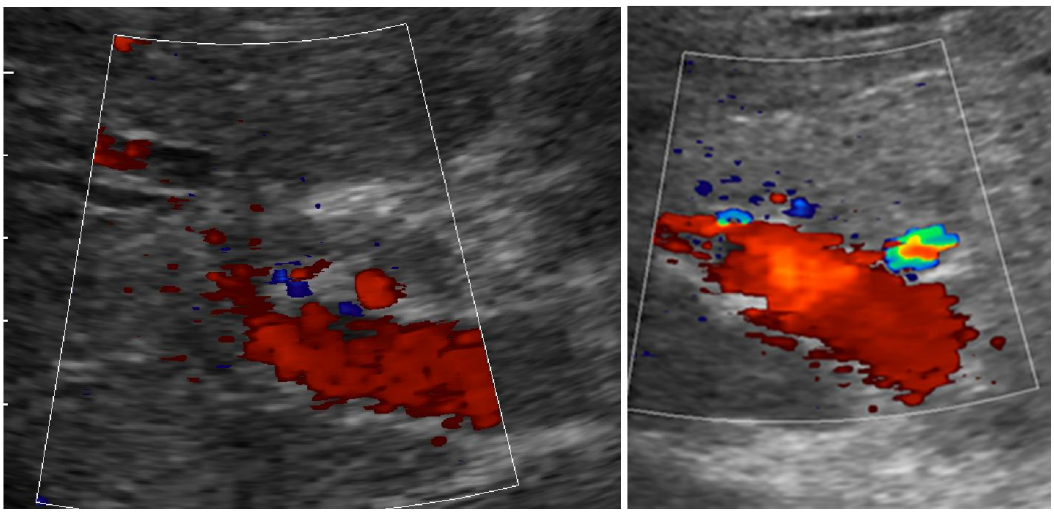

Abb. 4.4.34 a, b Tumor (“Klatskin“-Tumor, ein CCC in Hilusposition) im DHC und zwischenkreuzender rechter Ast der A.hepatica mit Doppelflintenphänomen; FS re mit FKDS

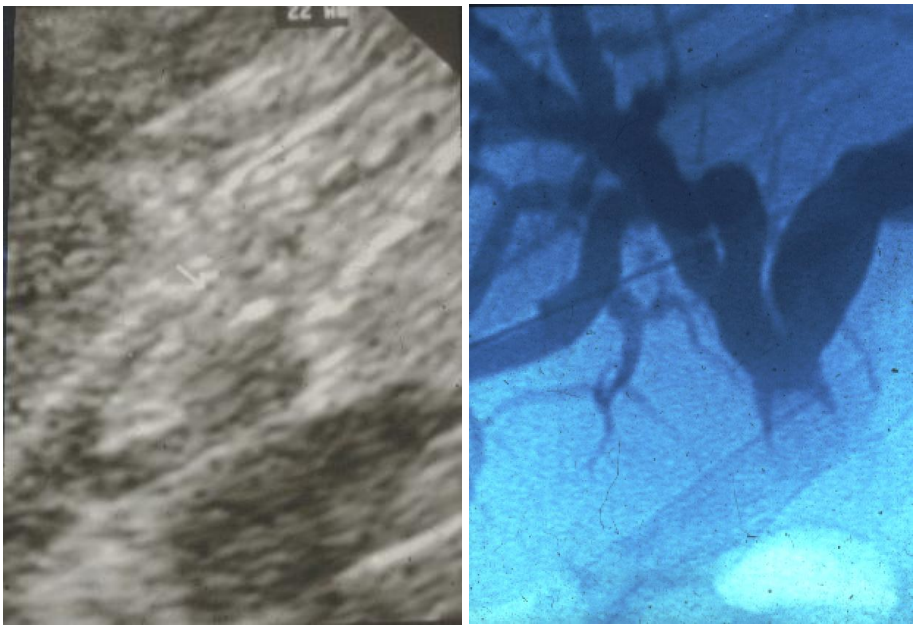

Abb. 4.4.35 a, b lithogener Verschluss, FS re (a), PTC-Aspekt (b)

Abb. 4.4.36 geringe Mengen Gas im teilentlasteten dc und dhc nach EPT; FS re

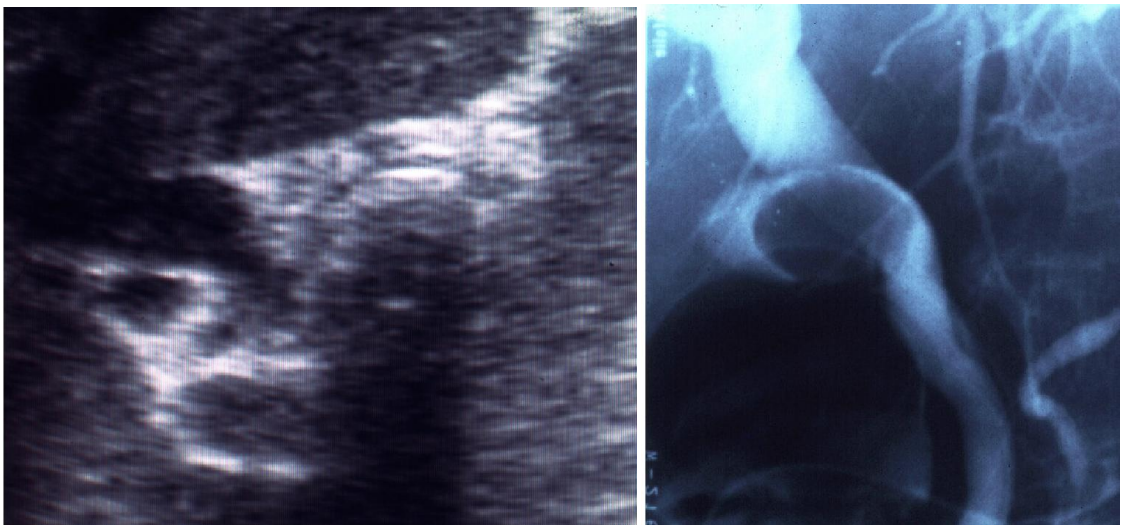

Abb. 4.4.37 a, b Mirizzi-Verschluß sonographisch und in der ERCP (zwei verschiedene Fälle); FS re (a, b) und ERCP (b)

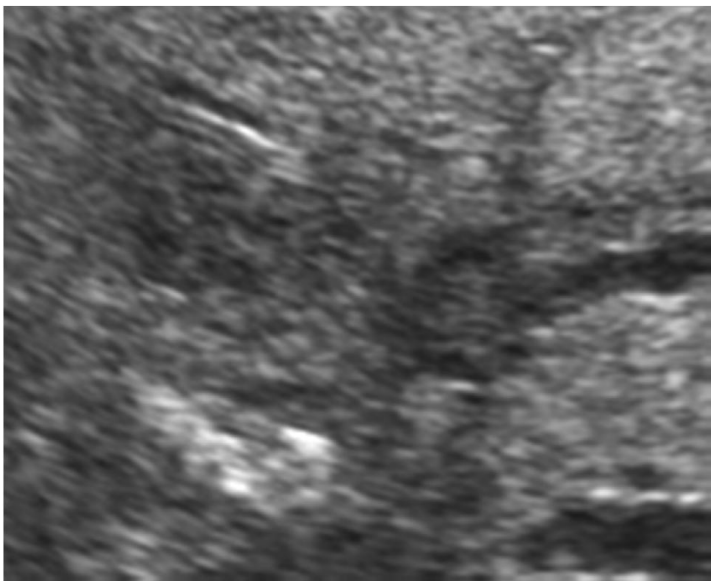

Abb. 4.4.38 FL (klinisch letztlich einem CCC entsprechend) in der Leber mit lokaler biliärer Obstruktion; OBS q

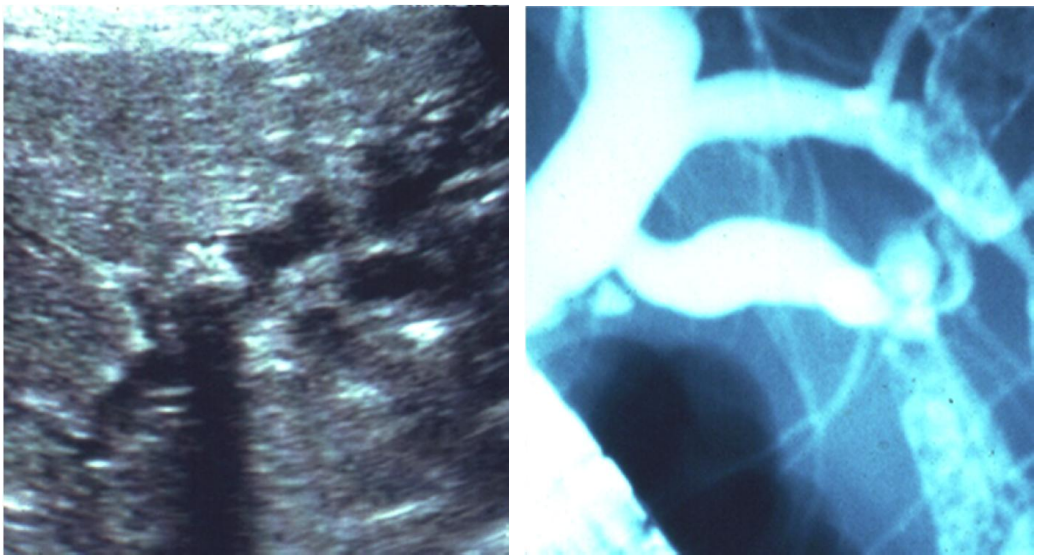

Abb. 4.4.39 Cholangiolithiasis; OBS q (a) und ERCP (b)

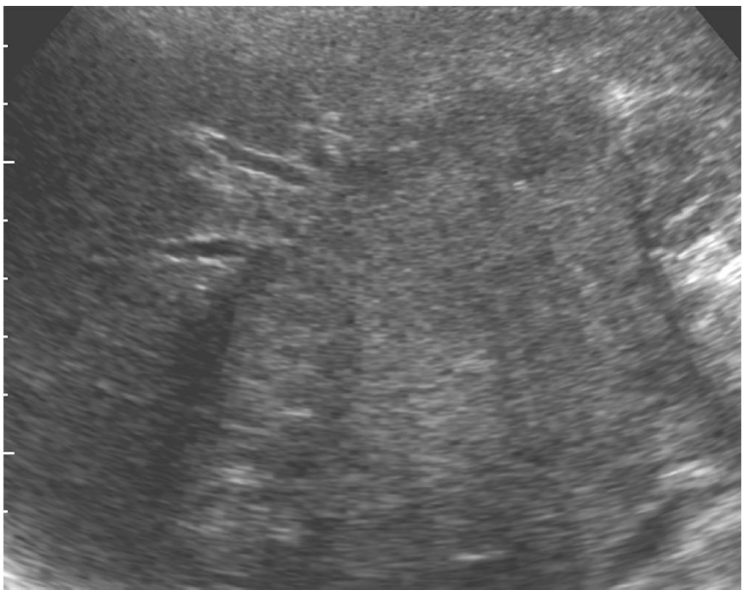

Abb. 4.4.40 großes hiläres CCC („Klatskin-Tumor“) mit lokaler Gallenwegsabflußbehinderung; FS re

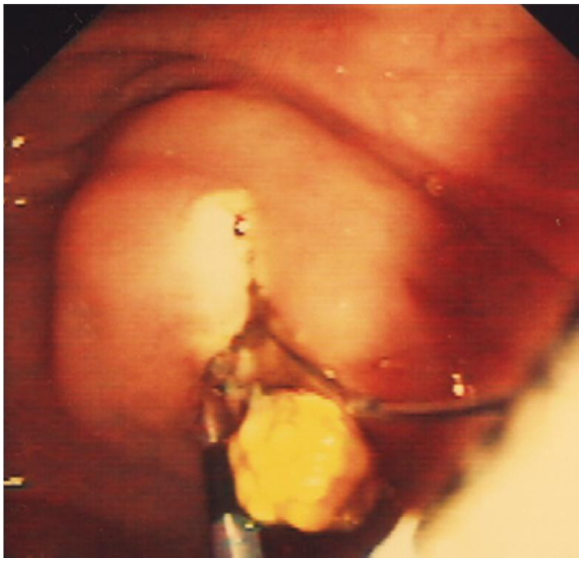

Abb. 4.4.41 EPT mit Bergung eines kleine Choledocholithen, endoskopischer Aspekt

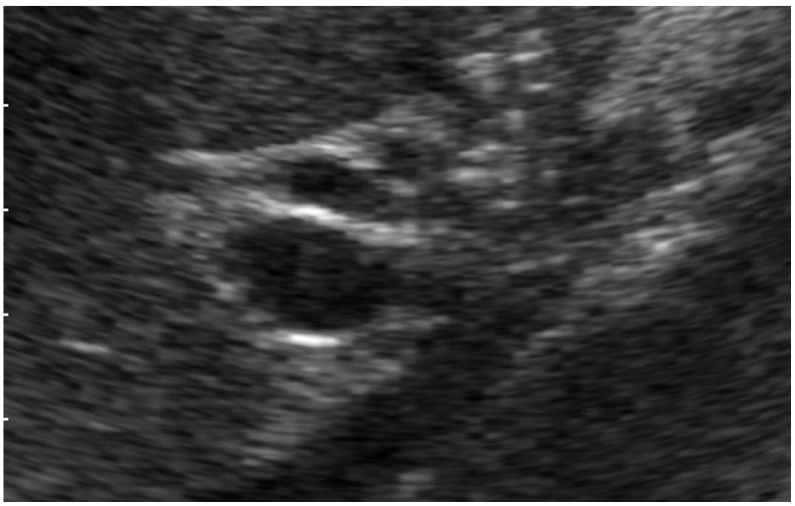

Abb. 4.4.42 letztlich maligner Verschluss des Leberhilus, variant (ventral des dhc) verlaufende ah; FS re

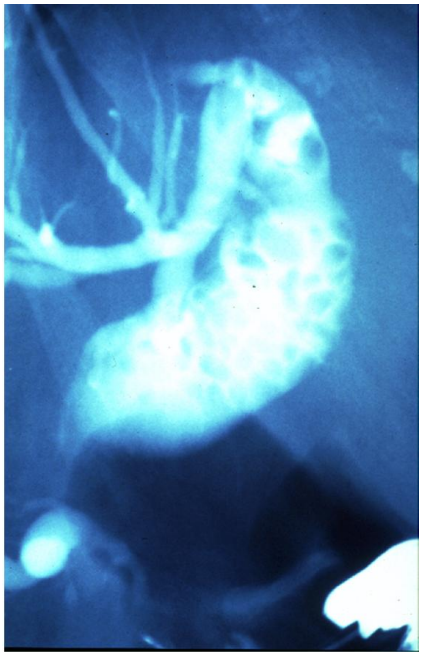

Abb. 4.4.43 komplett steingefüllter nahezu flüssigkeitsfreier dhc in der ERCP

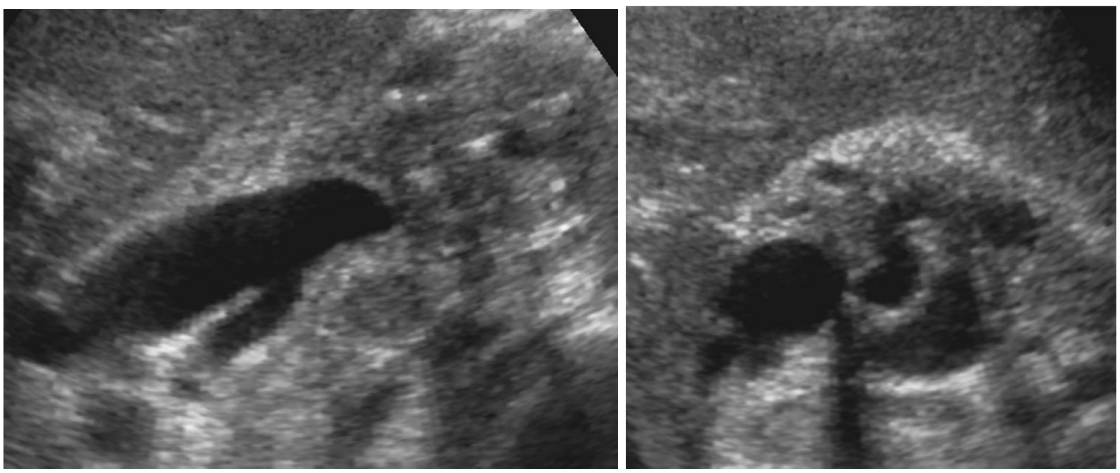

Abb. 4.4.44 a, b biliodigestive Anastomose (a), diskret aber eindeutig gestauter (dilatierter) Stumpf des D.cysticus, mäßiggradige Lymphadenopathie, normal V.portae sowie A.hepatica; darüber (b) leicht erweiterter D.pancreaticus und erheblich erweiterter dhc bei Papillentumor; FS re (zwei verschiedene Fälle)

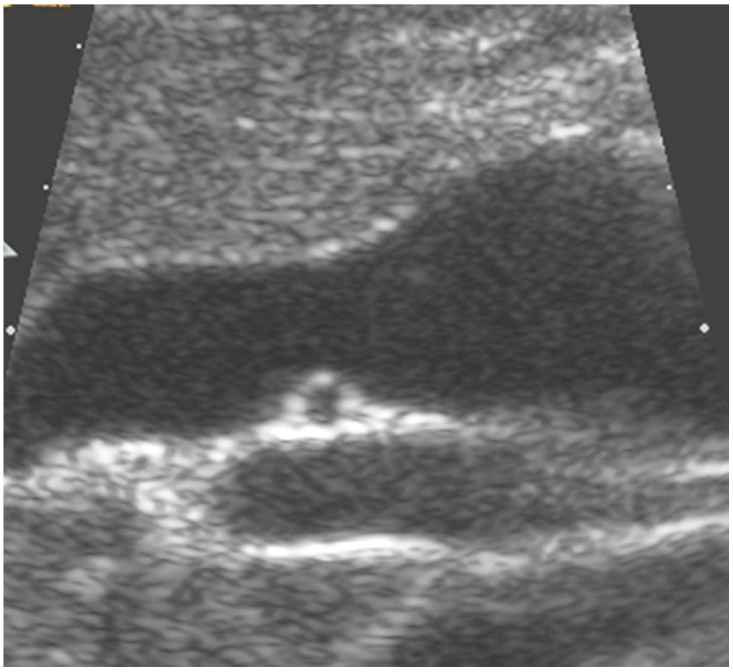

Abb. 4.4.45 gestauter (dilatierter) D.hepatocholedochus, normale V.portae und typisch zwischenkreuzender Ast der A.hepatica sowie Leberanschnitt und V.portae; FS re

Gallenwegsanomalien sind in der Erwachsenenmedizin (im Gegensatz zur Pädiatrie) sehr selten.

Die hoch komplikative angeborene Atresie der Gallenwege erfordert die Kompetenz pädiatrischer Zentren. Bei einer Häufigkeit von 1:20 000 unterteilt

sich das Krankheitsbild in komplette und inkomplette Anomalien der intra- und extrahepatischen Gallenwege.

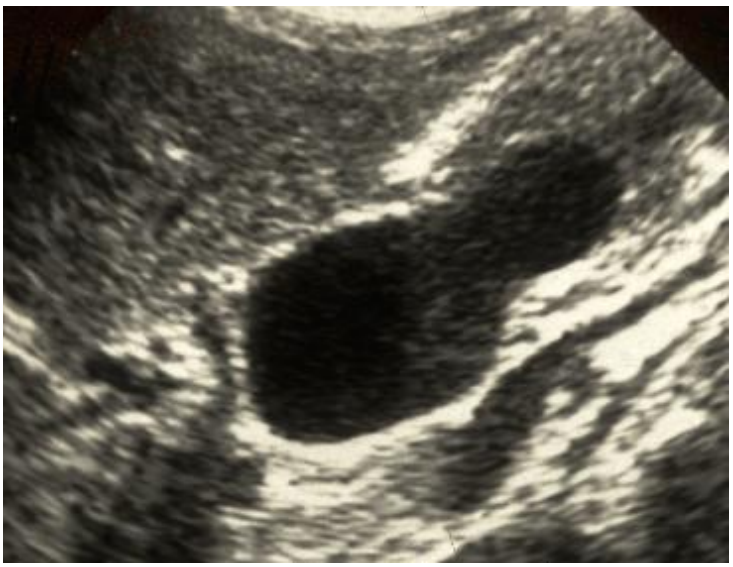

Abb. 4.4.46 Choledochozele sowie – als Normalbefund bei optimal zu untersuchendem jungen Mädchen – A.renalis dextra zwischen zwf und v ci; FS re

Angaben über die Choledochuszyste/Cholangiocele/kongenitale Erweiterung der Gallenwege sind ohne verlässliche Zahlen über die Häufigkeit (ca. 1:100000), Frauen sind offenbar viel häufiger betroffen als Männer; die Patienten können bis ins Erwachsenalter beschwerdefrei bleiben.

Die definitive Diagnose mit Ultraschall ist schwierig, eine präzisere Beziehung zum Gallenwegssystem ist mittels MRCP anzustreben, ggf. ist die ERCP erforderlich.

Der (sehr seltene) zusätzliche Nachweis von Adenomen in Leberzysten ist prinzipiell möglich, die Differenzierung von Konkrementen kann schwierig sein. Wegen des bestehenden malignen Entartungsrisikos ist immer die Indikation zur operativen Behandlung gegeben.

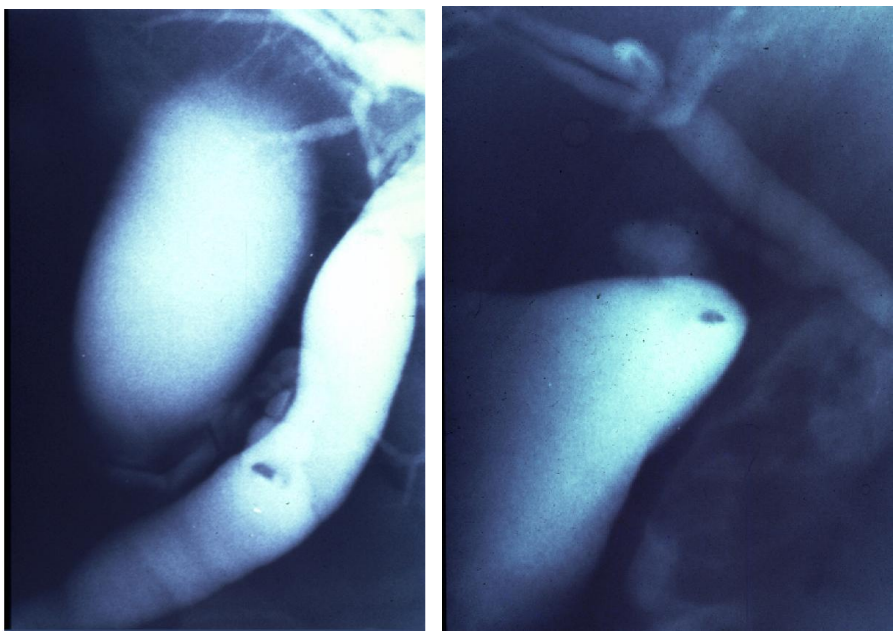

Abb. 4.4.47 a, b Fehldiagnose einer Choledocholithiasis durch prominent-einstülpenden ein- (b) bzw. ausmündenden (b) D (zwei Fälle)

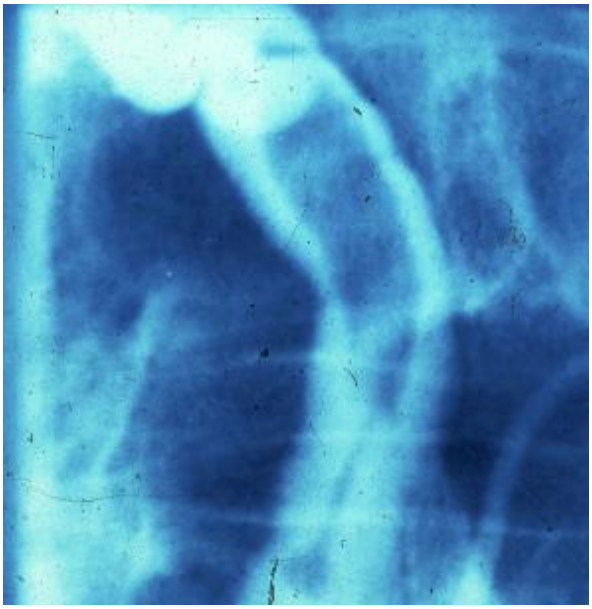

Abb. 4.4.48 Chlonorchis sinensis im dhc; ERCP

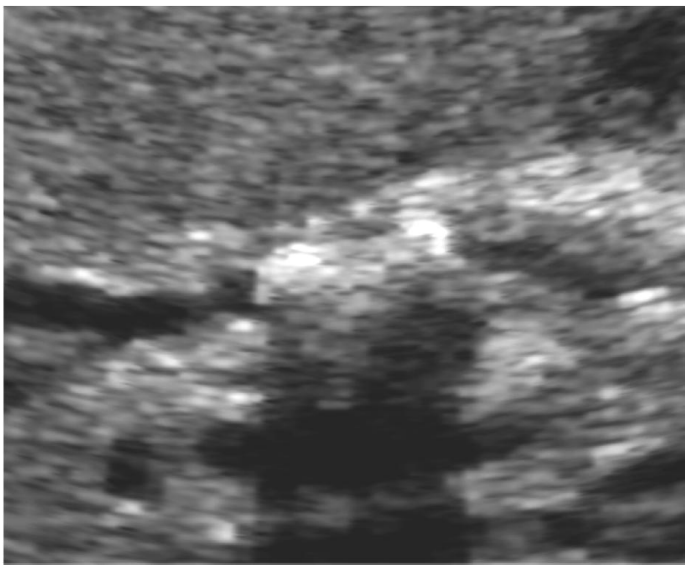

Abb. 4.4.49 Choledocholithiasis mit minimalem aber signifikantem biliärem Stau; FS re

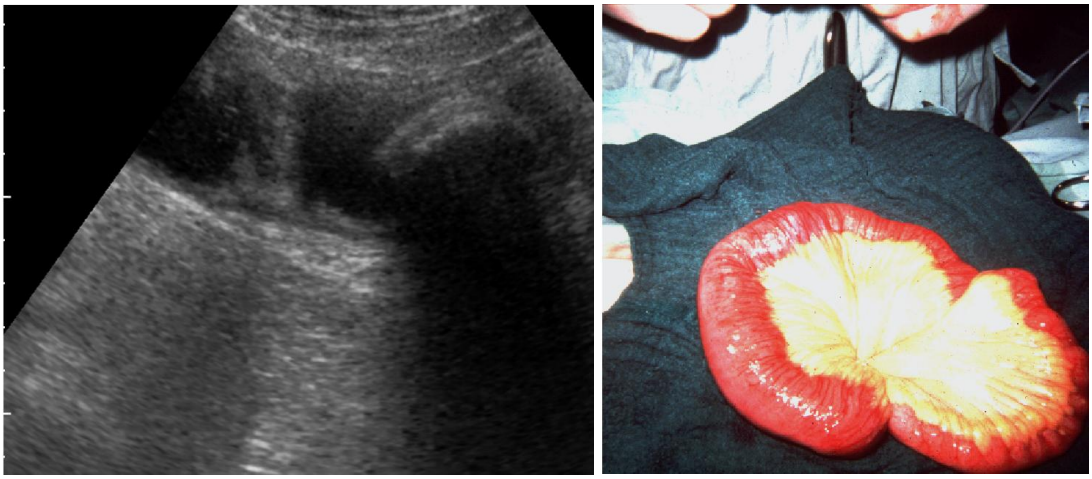

Abb. 4.4.50 a, b Gallensteinileus; UBS q

Das Caroli-Syndrom ist selten und macht etwa 1 % der zystischen Gallengangsveränderungen aus. Es bestehen intrahepatische, multiple teils aneinandergereihte zystische oder sakkuläre Gallengangserweiterungen verschiedenster Größe. Zusätzlich existiert eine portale Fibrose. Komplikativ entwickeln sich Konkremente, Ikterus und chronische Cholangitis, Leberabszesse und auch Pankreatitisschübe. Auch hier soll die Möglichkeit der malignen Entartung gegeben sein.

Die Caroli-Krankheit – feinsinnig vom Caroli-Syndrom unterschieden (was nur mitunter möglich wird) – ist angeboren, noch seltener und betrifft überwiegend Frauen. Auch hier bestehen segmentale Erweiterungen der

Gallengänge, im Gegensatz zum Caroli-Syndrom fehlen Zysten und die portale Fibrose.

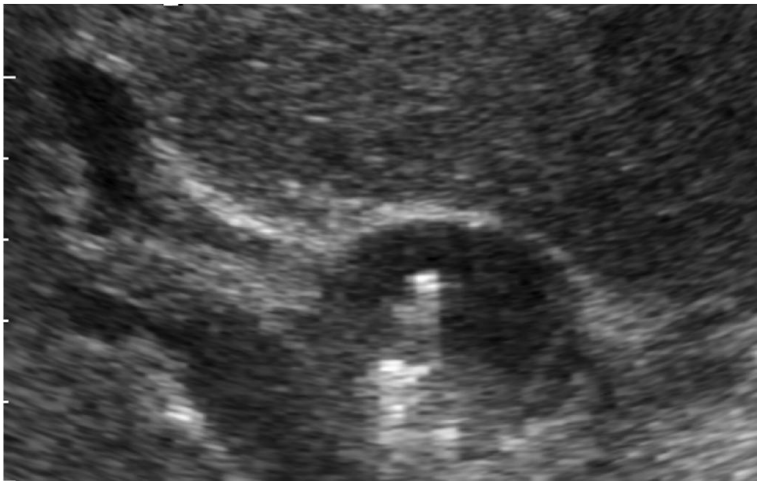

Abb. 4.4.51 Clips in einem Aneurysma der A.hepatica; FS re

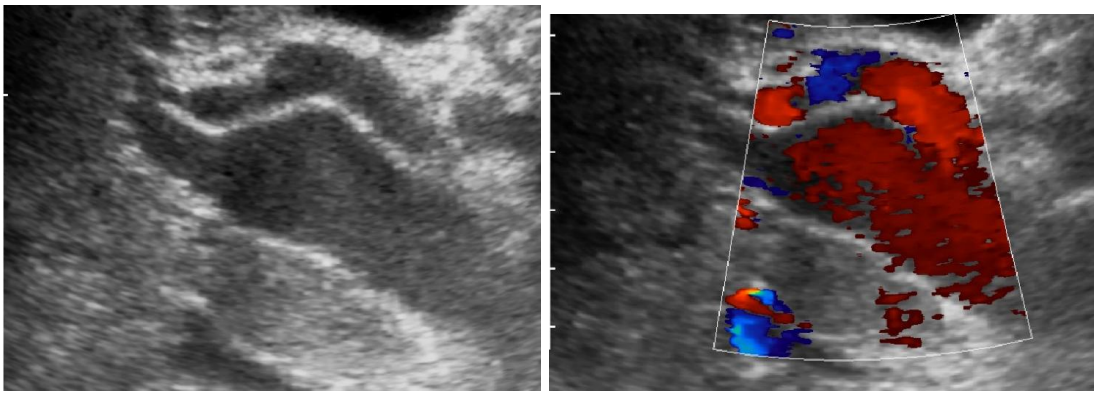

Abb. 4.4.52 a, b nicht der D.hepatocholedochus, sondern der auffällig kräftig pulsierende Ast der A.hepatica; FS re (klinisch M. Osler der Leber mit dem einer Zirrhose ähnlichen Bild); FS re (mit FKDS in b)

CCC – die zu den seltenen Karzinomen zählen –können intrahepatisch oder extrahepatisch positioniert sein, an der Gallenwegsgabel gelegen nennt man sie Klatskin-Tumor. Besonders schwierig darstellbar können die strikt periphere Position sowie ein diffuses Wachstum entlang der Gallenwege ohne erkennbaren biliären Aufstau sein; Metastasen-Wachstum in den Gallewegen selbst ist außerordentlich selten, ihre Ausbreitung erfolgt wohl vorzugsweise wandintern.

Bei zirkumskript erweiterten intrahepatischen Gallengängen ist immer nach CCC zu suchen.

Während die FKDS in der Diagnostik keine diagnostische Hilfestellung bietet (abgesehen von Sekundärbefunden wie Gefäßverlagerung, -kompression, Portalthrombosierung und zugehöriger Kollateralendarstellung) ist der normale US von erheblichem diagnostischem Wert.

Die im fundamentalen US oft schlecht abgrenzbarem CCC lassen sich in ihrer Gesamtgröße in der KM-Darstellung besser beurteilen. In der arteriellen Phase zeigt sich eine unterschiedlich ausgeprägte meist chaotische Vaskularisation. In der portalen und späten Phase hebt sich das CCC nicht kontrastiert von der umgebenden Leber ab. Zusätzlich wird der Nachweis von Lebermetastasen mitunter entscheidend verbessert.

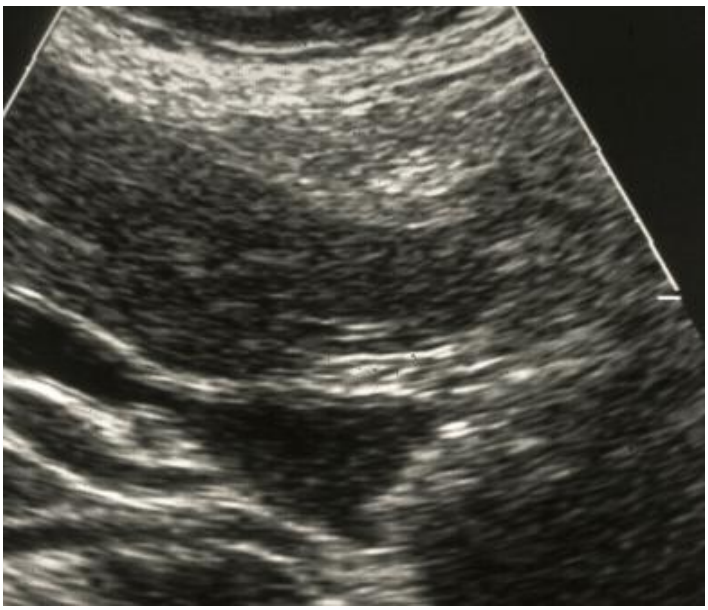

Abb. 4.4.53 Choledocholothiasis mit biliärer Stauung ; FS re

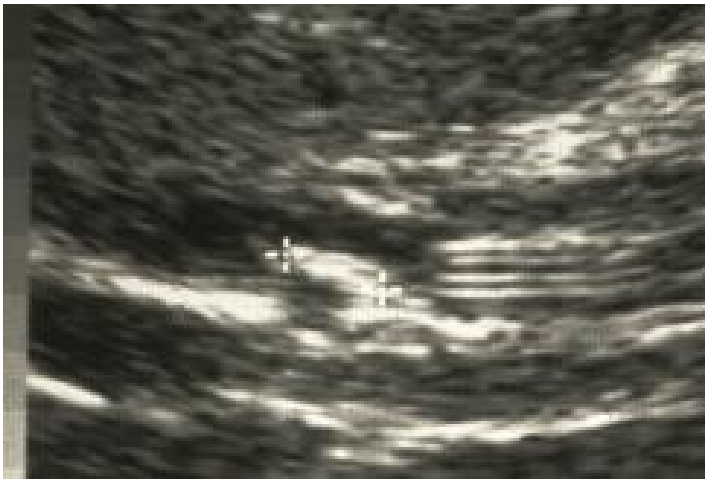

Abb. 4.4.54 residualer Choledocholith (Messskreuze) im leicht erweiterten dhc vor dem gut nachweisbaren T-Drainagenschenkel; FS re

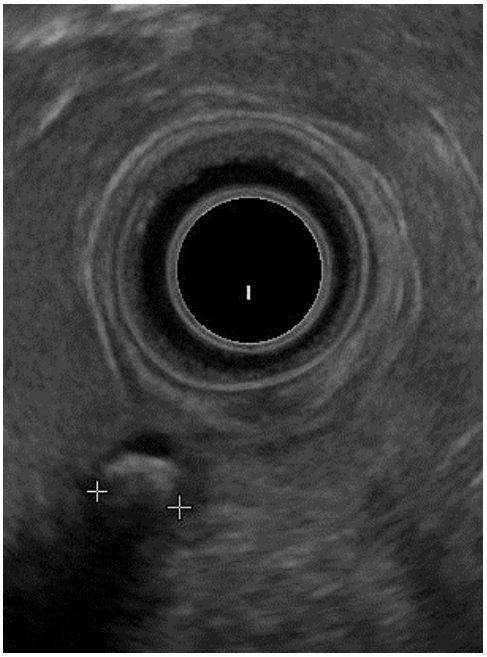

Abb. 4.4.55 Choledocholithiasis in der EUS

Eine 4e Differenzierung des CCC vom HCC ist nicht möglich, letzteres ist aber wesentlich seltener als das HCC. Große/größere solitäre solide RF der Leber und kleine Lebermetastasen sprechen für CCC, solitäre Leber-RF und LK-Metastasen der Leberpforte sprechen eher gegen ein HCC und für ein CCC oder einen extrahepatischen Primärtumor; solitäre Leber-RF sowie Satelliten-Metastasen passen gut zum HCC, ebenso wie ein Tumorthrombus in der V.portae.

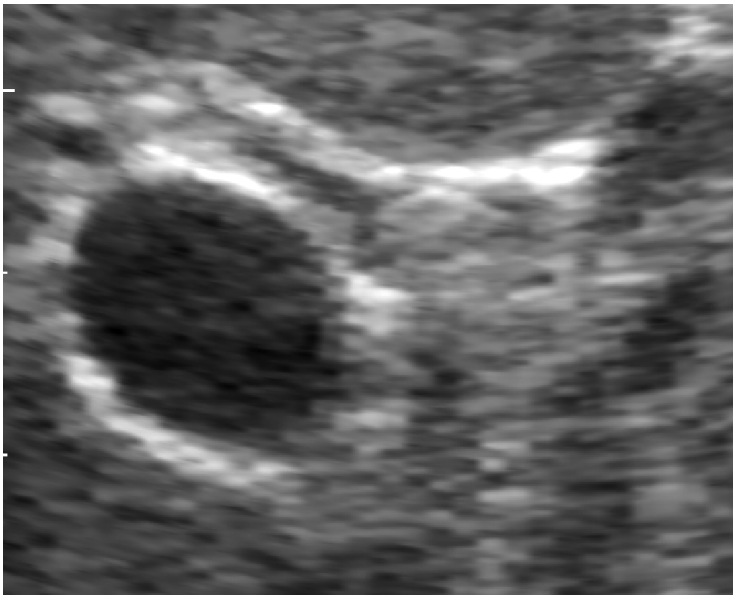

Abb. 4.4.56 asymptomatische Choledocholithiasis, schwierig zu sehen bei wenig Flüssigkeit sowie einem Missverhältnis zwischen Steingröße

einerseits und normalem Durchmesser des dhc andererseits; zwischenkreuzender A.hepatica-Ast (hilfreich für die anatomische Orientierung); FS re

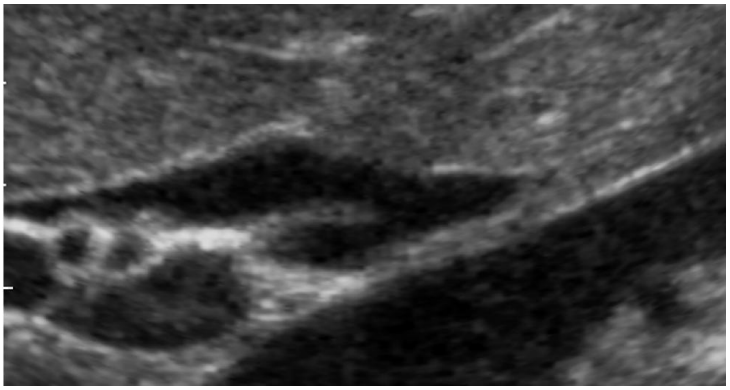

Abb. 4.4.57 diskret aber eindeutig leicht gestauter Zystikusstumpf, Variante des zwischenkreuzenden re Astes der ah (gedoppelt), V.portae und cava sowie A.renalis dextra normal, klinisch Choledocholithiasis; FS re

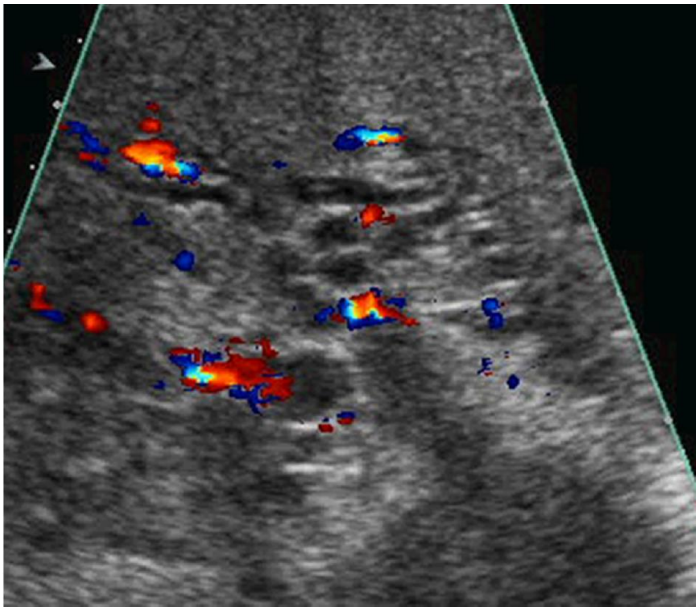

Abb. 4.4.58 malignomtypischer Verschluss des Leberhilus; klinisch cholangiozelluläres Karzinom (CCC); FS re mit FKDS

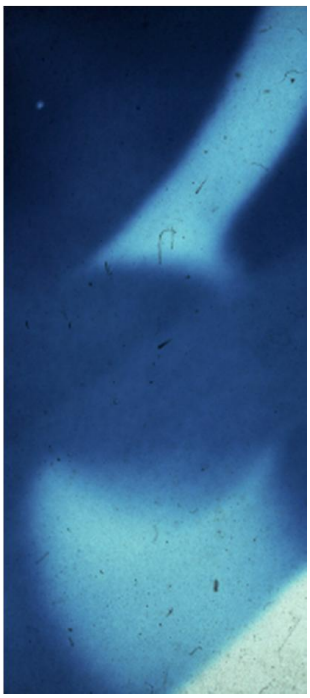

Abb. 4.4.59 doch benigner lithogener Verschluss - bei ausreichendem Injektionsdruck und ausreichender -dauer in der ERCP

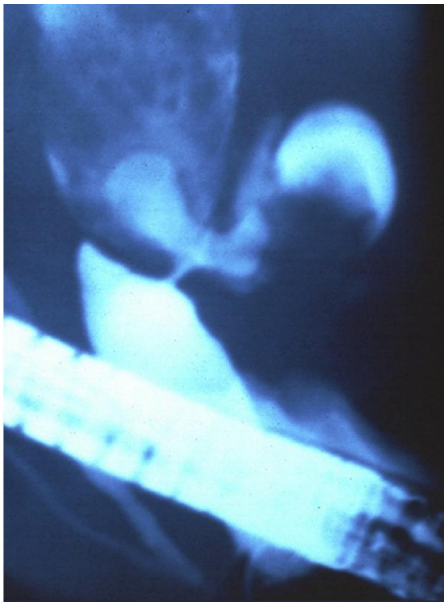

Abb. 4.4.60 biliodynamisch wirksame dhc Stenose, sonographisch nur zu vermuten; ERCP

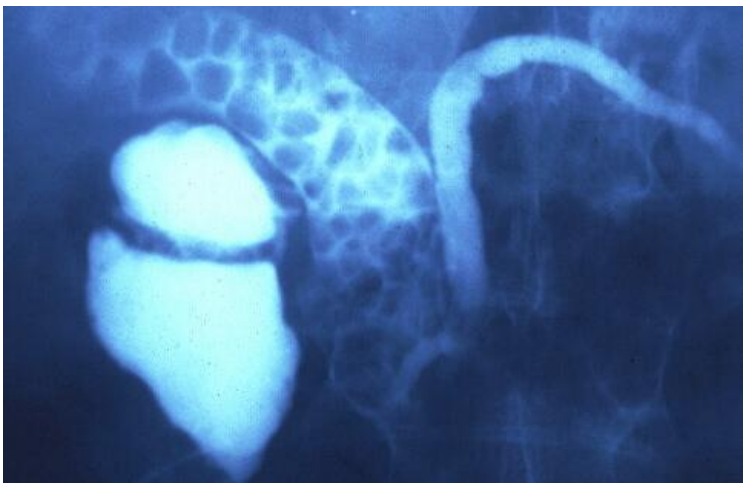

Abb. 4.4.61 sonographisch übersehener steinvoller dhc; ERCP

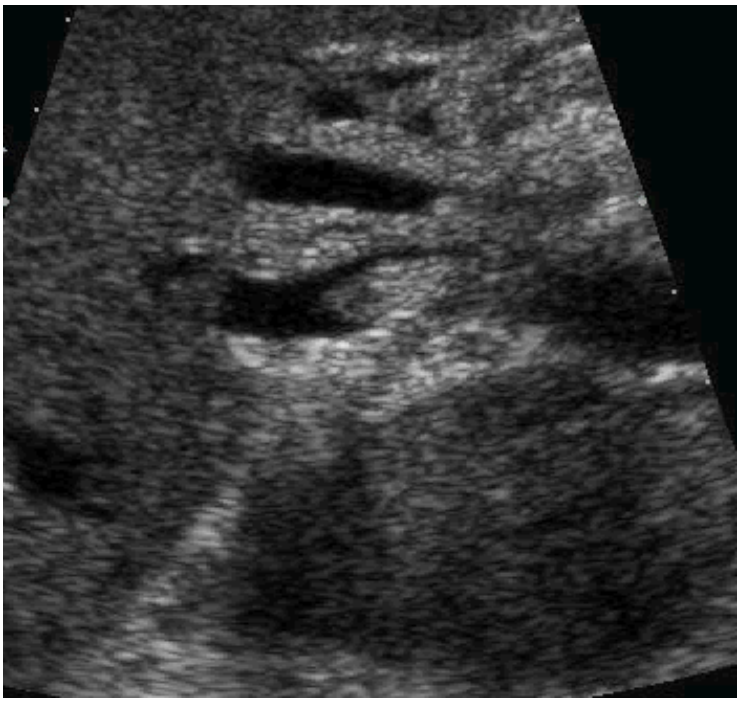

Abb. 4.4.61 malignomtypischer Verschluss des Leberhilus (klinisch CCC); FS re

Papillentumoren gehen immer mit einer Dilatation der vorgeschalteten Gallenwege einher. Papillentumoren sind abhängig von ihrer Größe, den Untersuchungsbedingungen und dem Geschick des Sonographikers potenziell auch mit der Oberbauchsonographie direkt oder – eher – indirekt darstellbar. Kleine Tumoren entgehen meist dem Nachweis. Die diagnostische Methode der Wahl ist in diesem Falle der endoskopische Ultraschall (EUS).

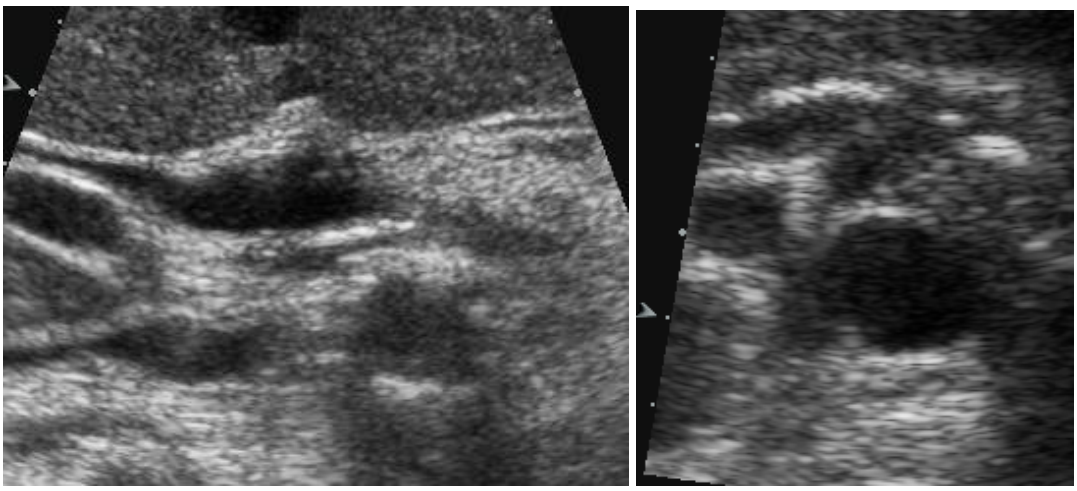

Abb. 4.4.62 a, b Aerobilie nach EPT auch im Zystikusstumpf (a) und – in einem weiteren Fall – im dhc (b); FS re

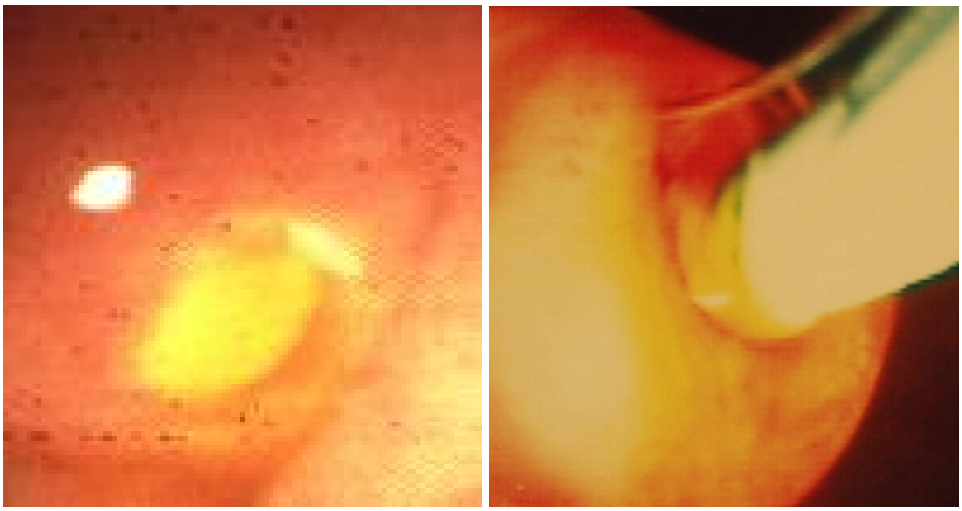

Abb. 4.4.63 a, b intrapapillärer Choledocholith (a) sowie – in einem weiteren Fall – EPT

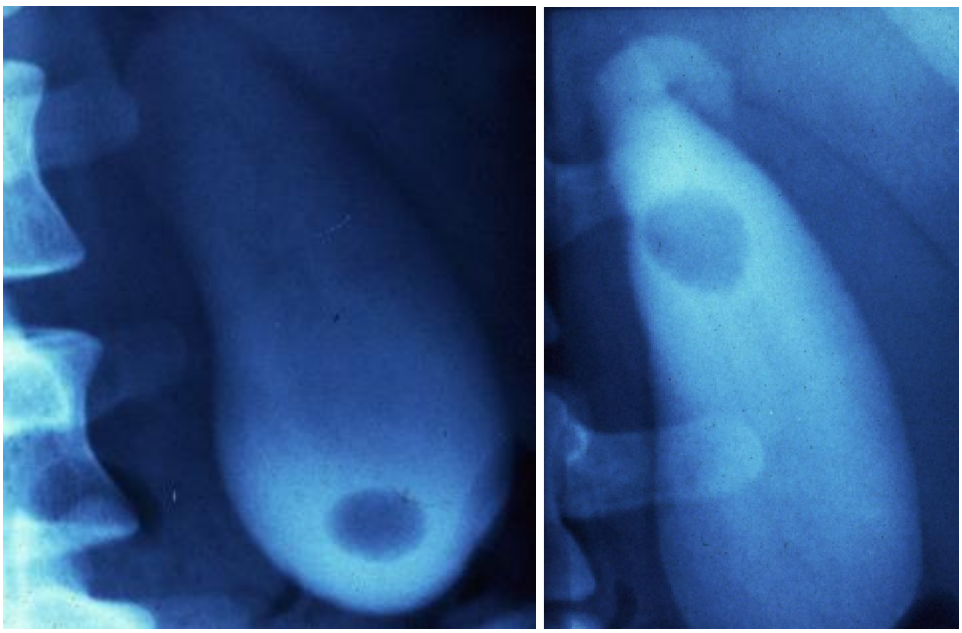

Abb. 4.4.64 a, b durch den Querfortsatz der Rippe vorgetäuschter weiterer Stein (b); ERCP

Abb. 4.4.65 symptomatische präpapilläre Choledocholithiasis, diskret dilatierter (gestauter) dhc, normale vp sowie Pankreas und angeschnittene Gallenblase und Leber; FS re

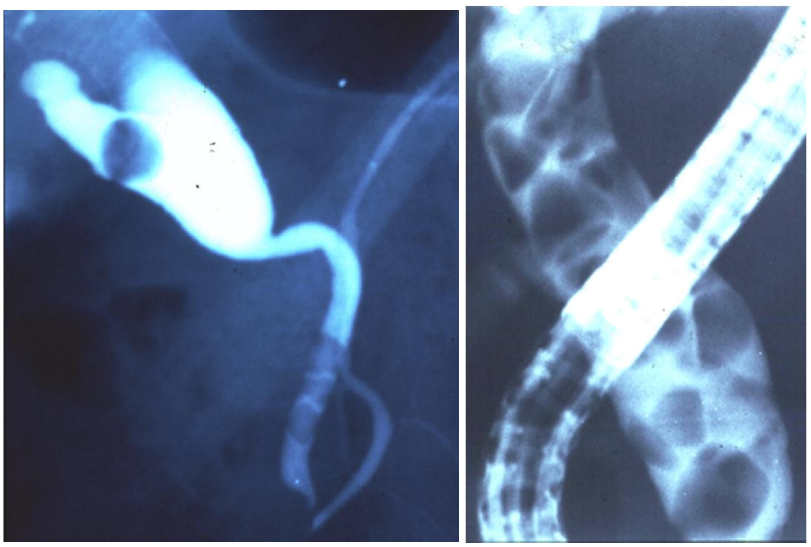

Abb. 4.4.66 a, b wohl asymptomatischer größerer sowie etliche symptomatische kleine Choledocholithen (a), die wegen der fehlenden Dilatation und minimaler Flüssigkeitsumspülung zunächst dem sonographischen Direktnachweis entgingen, ebenso die Gangsteine (b); ERCP (zwei Fälle)



Abb. 4.4.67 a, b aus dem Stuhl gefilterte Gallensteinfragmente nach ESWL auf mm-Raster

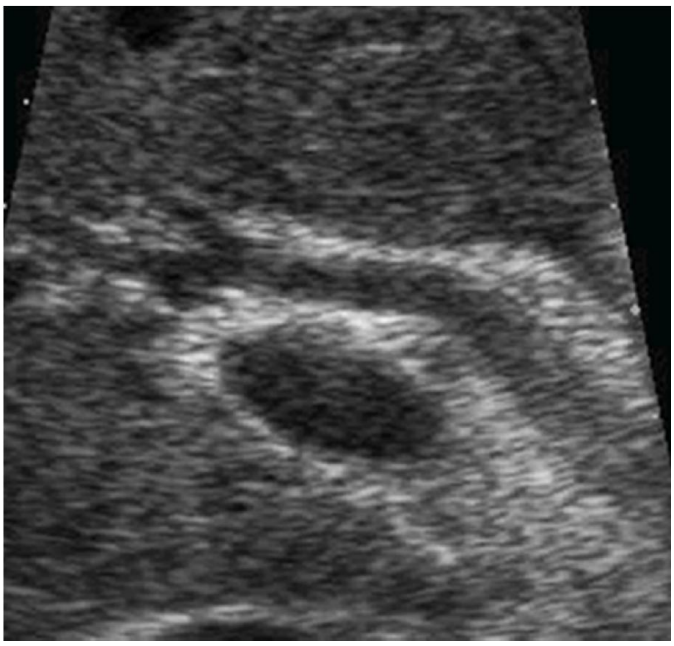

Abb. 4.4.68 dilatierter dhc mit Sludge und Mikrolithen gefüllt; FS re

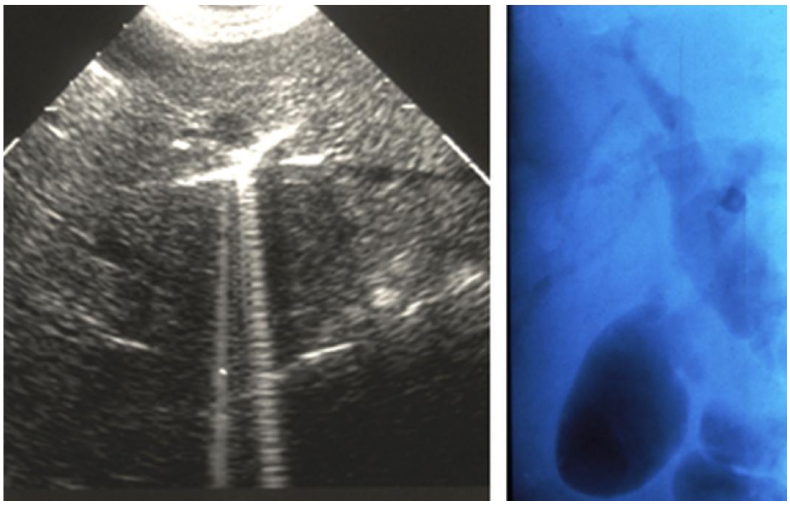

Abb. 4.4.69 a, b Aerobilie und Aerozystie mit den für Gase typisch hochimpedanten Echos sowie den Reverberationen zwischen den Gallengangswänden und dem Gas; Aerozystie nach ausgiebiger EPT; SCS re (a); beachte die Unterschiedlichkeit der Bilder, die vom Gas in der Röntgen- und in der Ultraschalltechnik ausgelöst werden

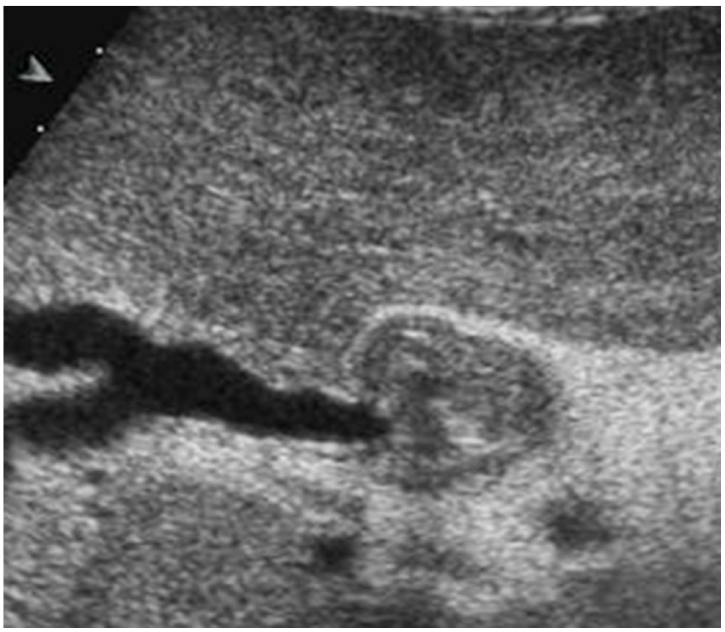

Abb. 4.4.70 biliodigestive Anastomose mit diskretem Gallenstau und fehlender Aerobilie; FS re

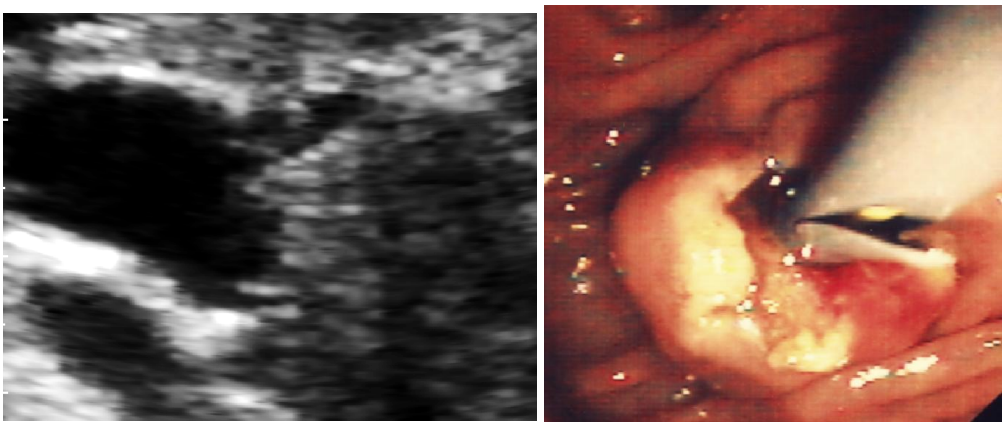

Abb. 4.4.71 a, b malignomtypischer Verschluss (CCC) des gestauten dhc (a), normal ah-Ast und vl; FS re (a), (b nach EPT und Stent)

Es ist jedenfalls zweckmäßig für den Arzt und den Betroffenen (und dessen Angehörige!), um eine beweisend sonographisch nachgewiesene Choledocholithiasis schon vor der erforderlichen Endoskopischen Papillotomie (EPT) zu wissen.

Auch für die extrahepatischen Gallenwege gilt, dass sie (nahezu) frei von glattmuskulären Fasern sind und bei auch nur minimaler intraduktaler Druckerhöhung mit sofortiger Dilatation reagieren.

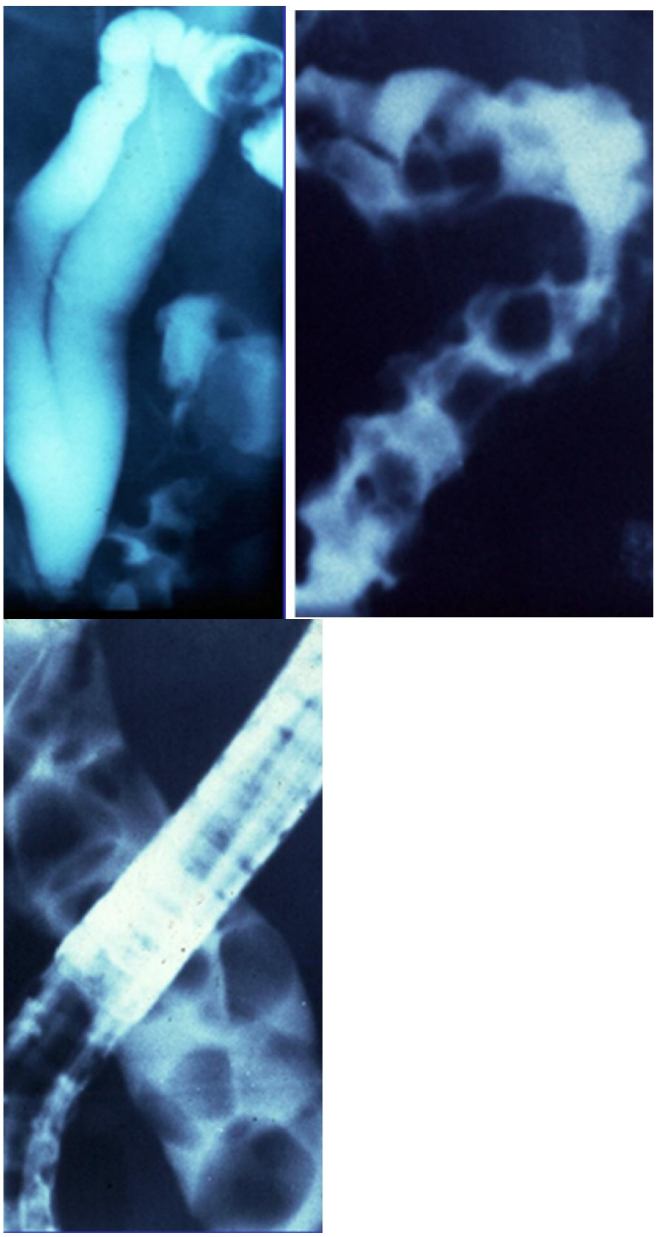

Abb. 4.4.72 a-c sonographisch kaum nachweisbare Choledocholithiasis (versteckt gelegen a, flüssigkeitsarm b und c); ERCP (verschiedene Fälle)

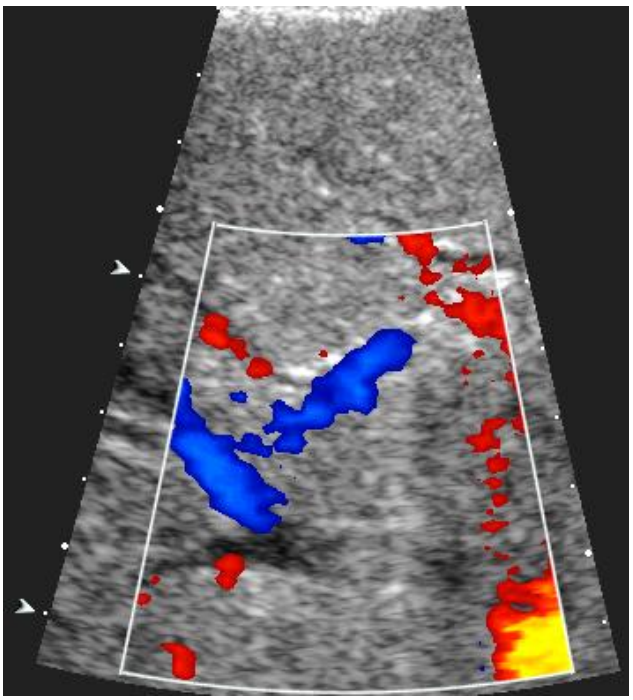

Abb. 4.4.73 Verdacht auf isoechogenes HCC mit Gefäßinvasion; OBS q

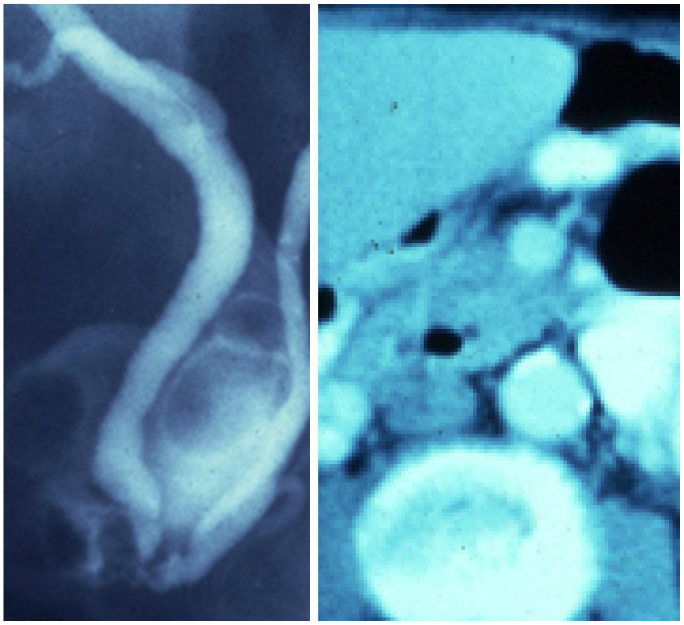

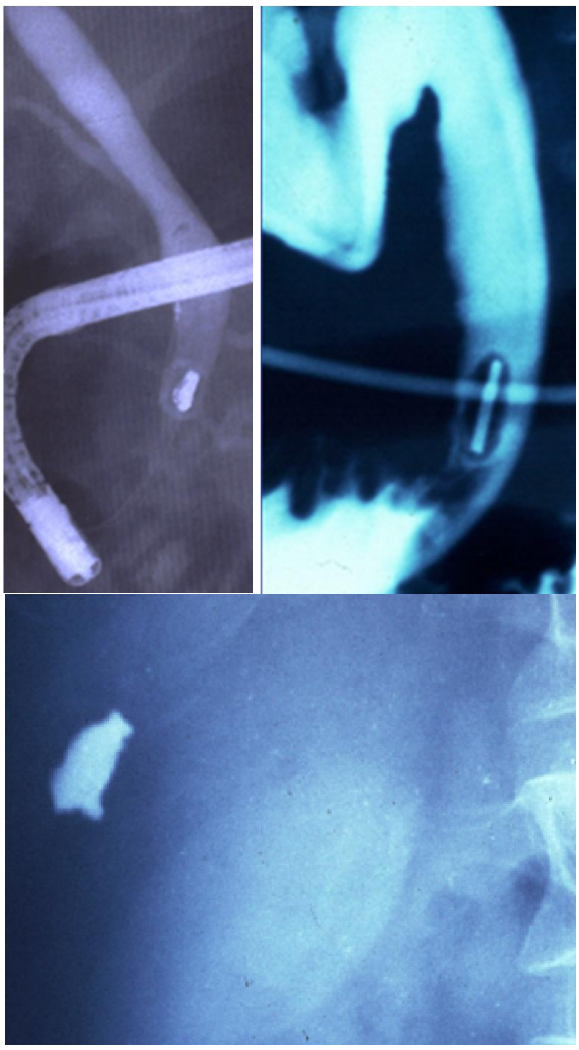

Abb. 4.4.74 a-e juxtapapilläres Duodenaldivertikel (speiserestgefüllt) mit zartem (sonographisch kaum sichtbarem) dhc (a, b) sowie drei weitere Fälle von einem gewanderten Clip (c, d), sowie einem alten Projektil (e) („Lebersteckschuss“), keine gewöhnlichen Choledocholithen; ERCP (a, c, d) und CT (b), bzw. Leeraufnahme

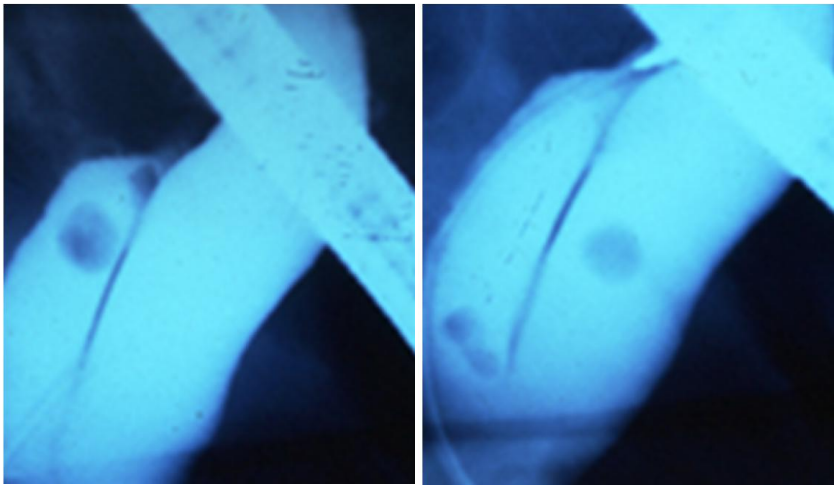

Abb. 4.4.75 a, b lagerungsvariable Position der Choledocholithiasis; ERCP

Abb. 4.4.76 ausgeprägte Aerobilie des dhc nach EPT; FS re

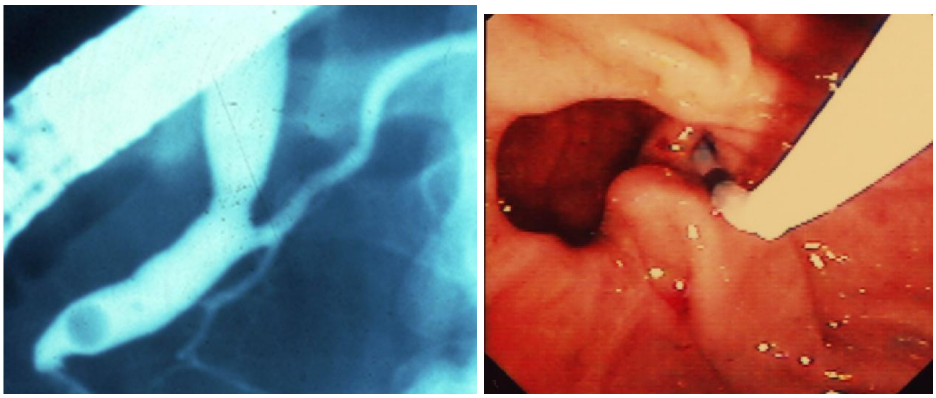

Abb. 4.4.77 Choledocholithiasis und langer gemeinsamer Kanal von dhc und dp; ERCP und erschwerte EPT bei iuxtapapillärem Duodenaldivertikel (verschiedene Fälle)

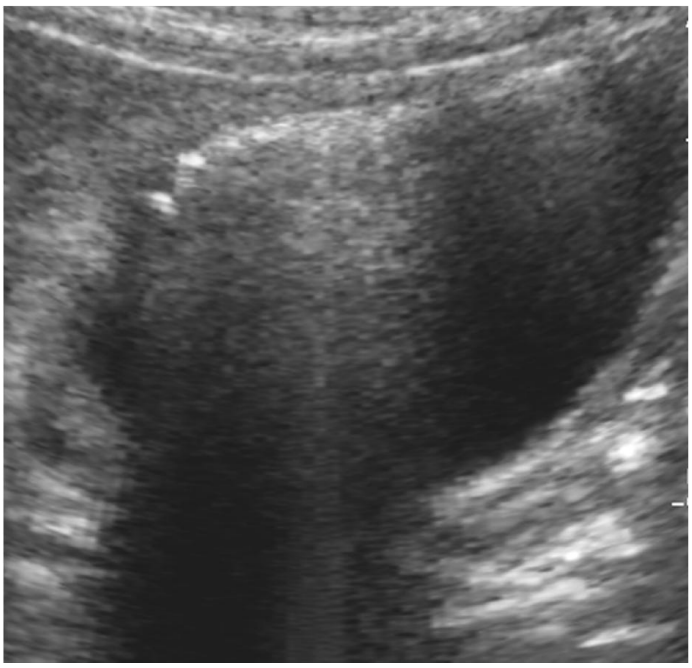

Abb. 4.4.78 Aerozystie nach EPT im Sonogramm; OBS l

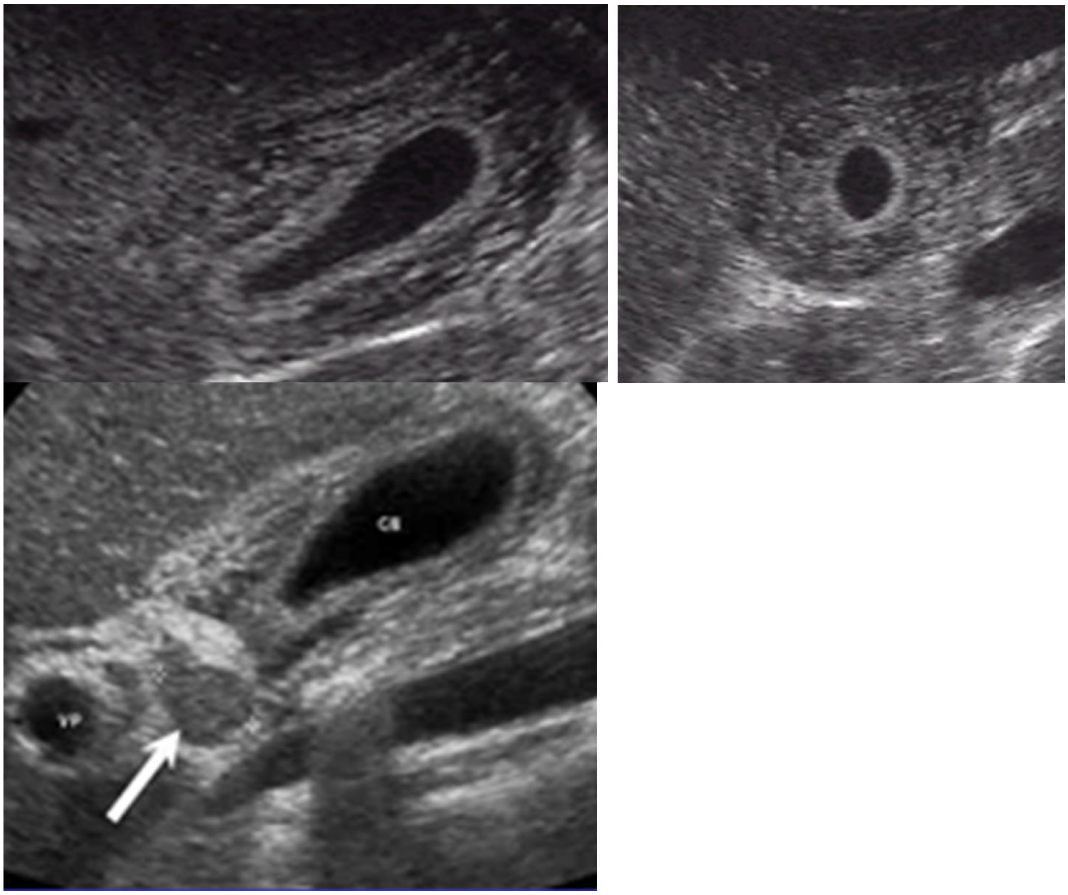

Abb. 4.4.79 a-c schwierige infundibuläre Cholezystolithiasis (Pfeil), chronisch-entzündliche Wandverdickung; SCS re (a) und OBS l (b)

Abb. 4.4.80 akute (lithogene) Cholezystitis mit gedeckter Gallenblasenperforation; SCS re

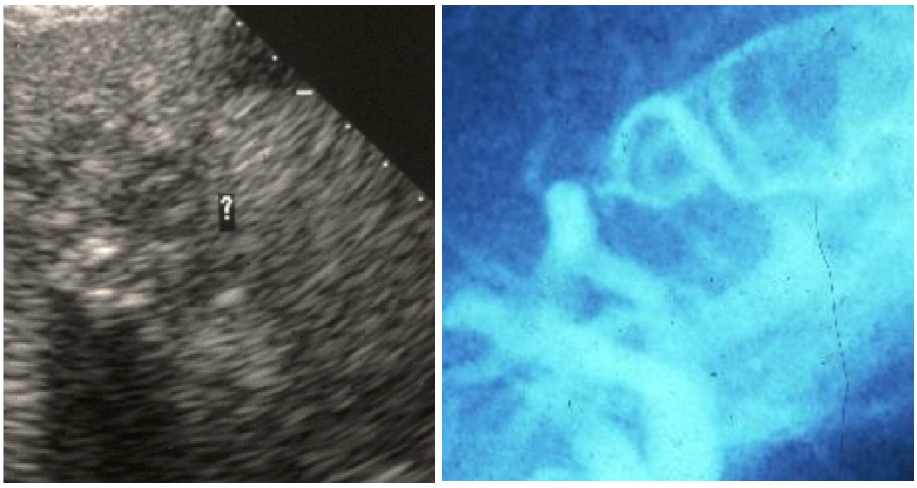

Abb. 4.4.81 a, b ungewöhnlich tief intrahepatisch gelegene Steinschrumpfgallenblase; SCS re (a), ERCP (b)

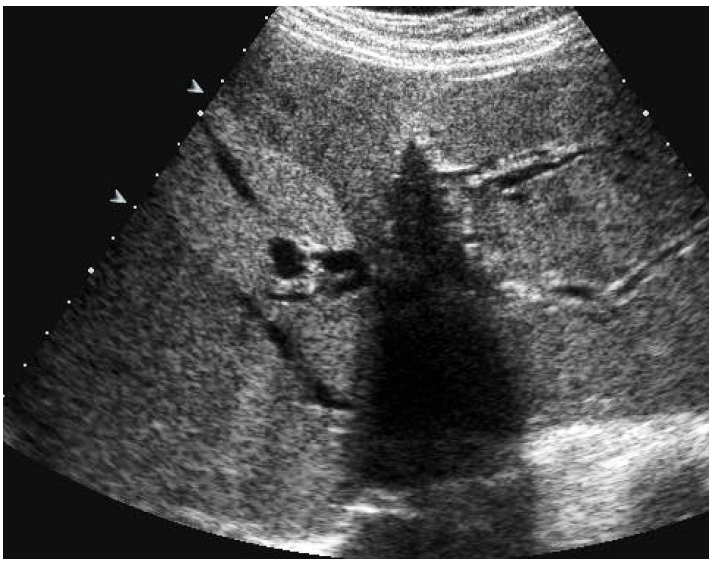

Abb. 4.4.82 unilateraler biliärer Verschluss und Lig. falciforme, Doppelflintenphänomen; SCS re

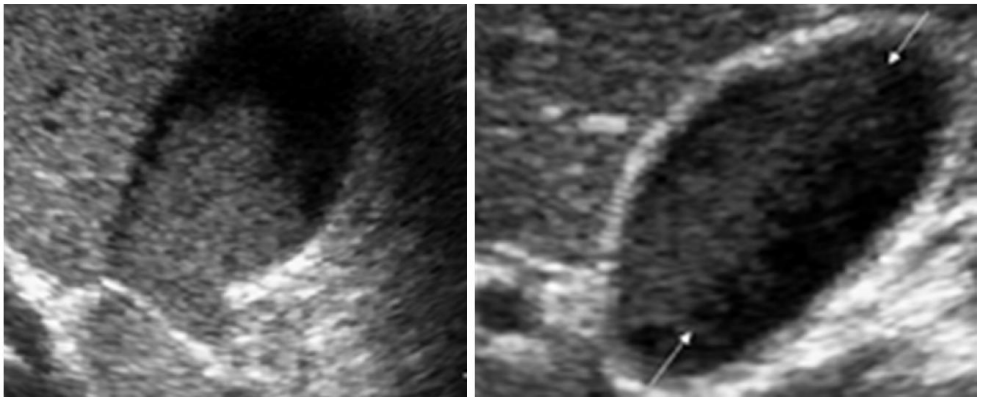

Abb. 4.4.83 a, b lagerungsvariabler Sludge (aufschwimmend in Linksseitenlagerung, Pfeile in b); FS re

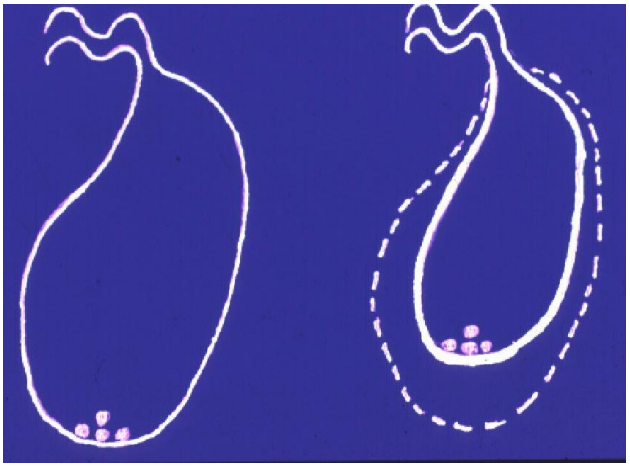

Abb. 4.4.84 Gallenblasenkontraktion und Positionskonstanz der gravitationsabhängigen Cholezystolitiasis (schematisch)

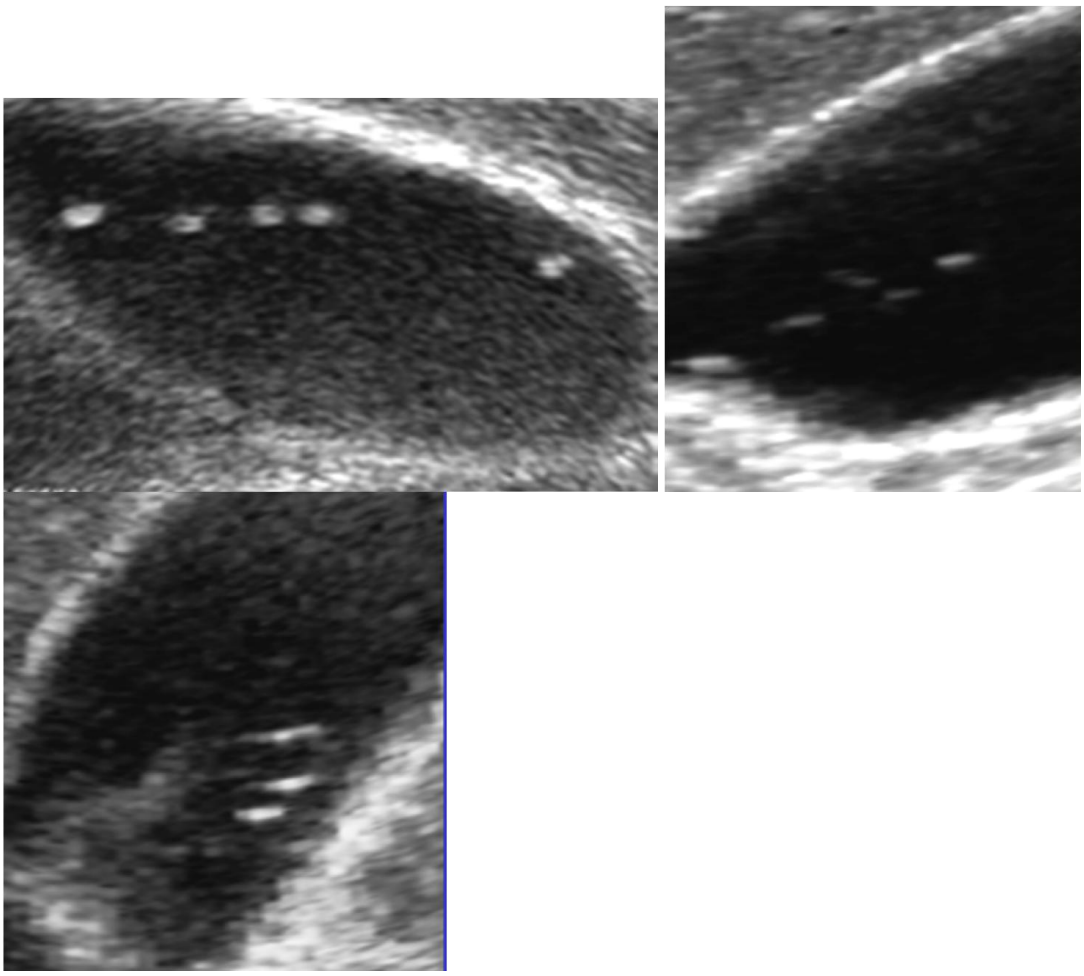

Abb. 4.4.85 a-c nach Teilfüllung der Gallenblase mittels ERCP besser sichtbare in der Grenzschicht schwimmende kleine Gallenblasensteine (vorher anamnestisch vermutet); SCS re

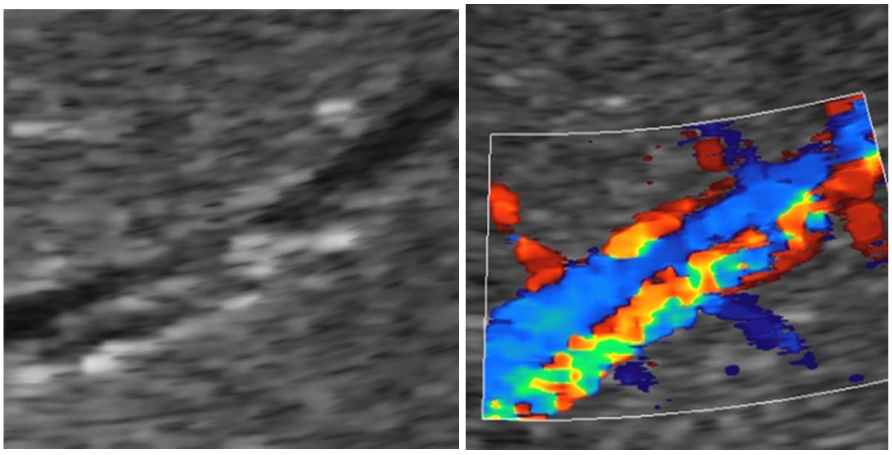

Abb. 4.4.86 a, b intrahepatischer sehr kräftiger Arterienast (klinisch hepatische Mitbeteiligung an M. Osler, s. oben), keine intrahepatische Gallenwegsdilatation; SCS (b mit FKDS)

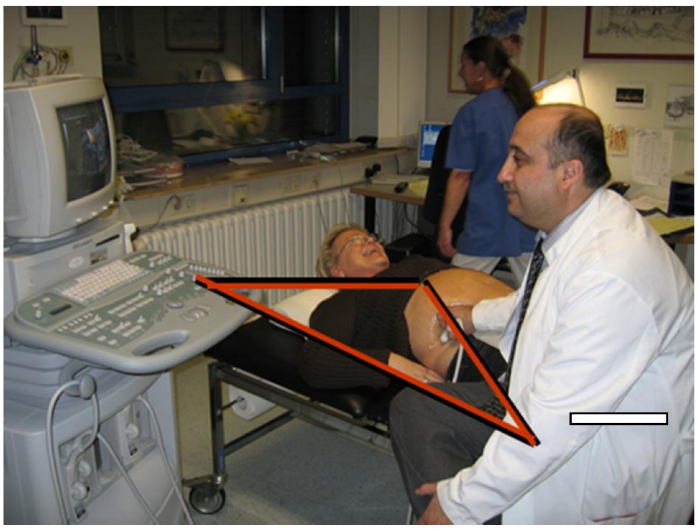

Abb. 4.4.87 Interdependenzen zwischen Untersuchtem, Untersucher und Gerät, Sonoassistentin im Hintergrund

Abb. 4.4.88 Tumorthrombose der vp bei nicht abgrenzbarem HCC; FS re

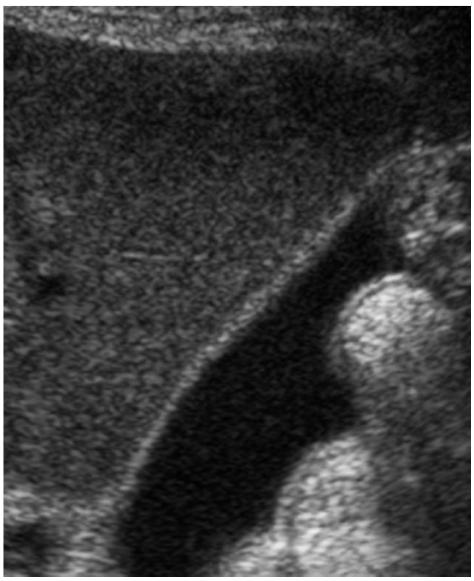

Abb. 4.4.89 darmgasreiche rechte Flexur, eine Cholezystolithiasis vortäuschend; FS re

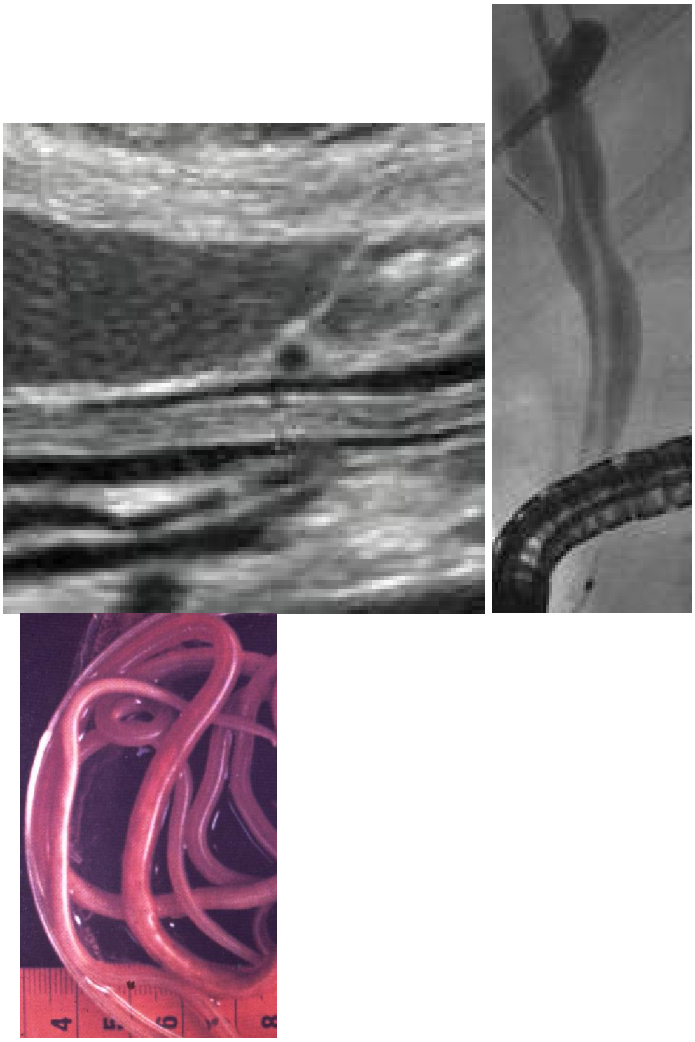

Abb. 4.4.90 a-c Ascaris lumbricoides; FS (verschiedene Fälle); FS re (a, c) und ERCP (b)

Abb. 4.4.91 a, b abgerissener T-Drainageschenkel (a endoskopischer Aspekt, b nach EPT und Extraktion)

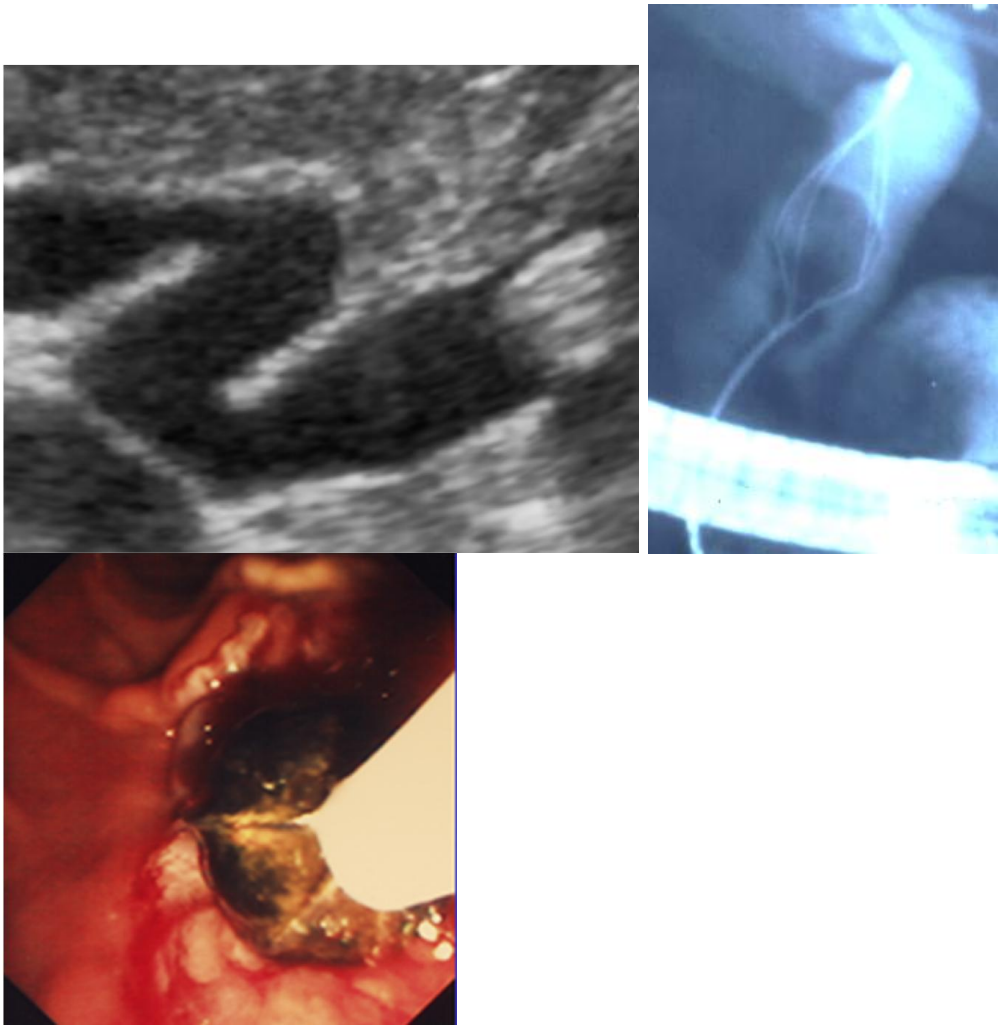

Abb. 4.4.92 a-c EPT nach präpapillärem Choledocholithiasis-Nachweis, Kinking des dhc nach mehrwöchiger Stauung (a); FS re

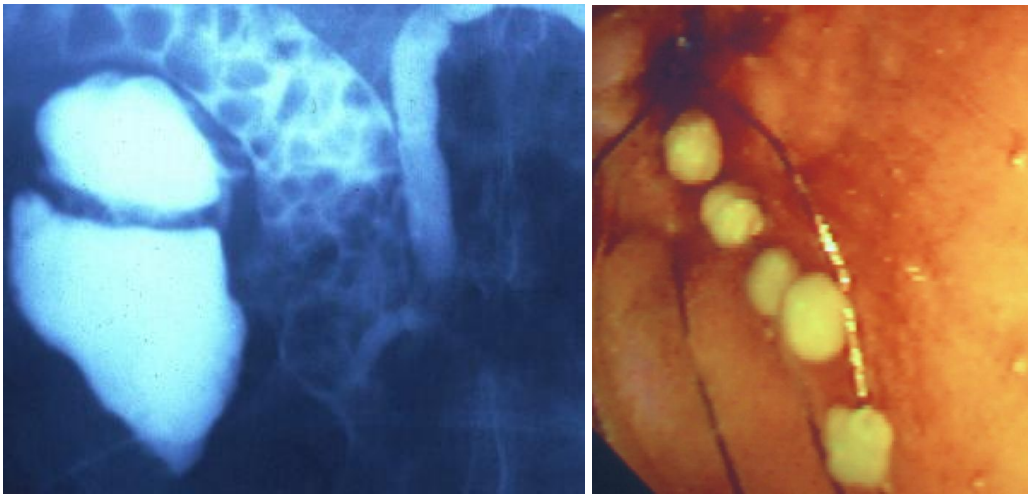

Abb. 4.4.93 a, b sonographisch fehlerhaft als Cholecystolithiasis interpretierte Choledocholithiasis; ERCP (und nachfolgende EPT, endoskopischer Aspekt)

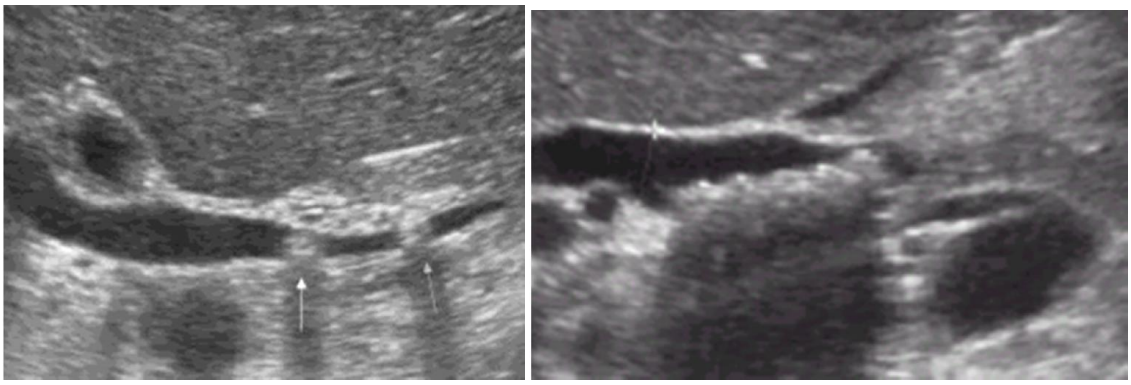

Abb. 4.4.94 a, b zwei verschiedene Fälle von Choledocholithiasis (Pfeile); FS re

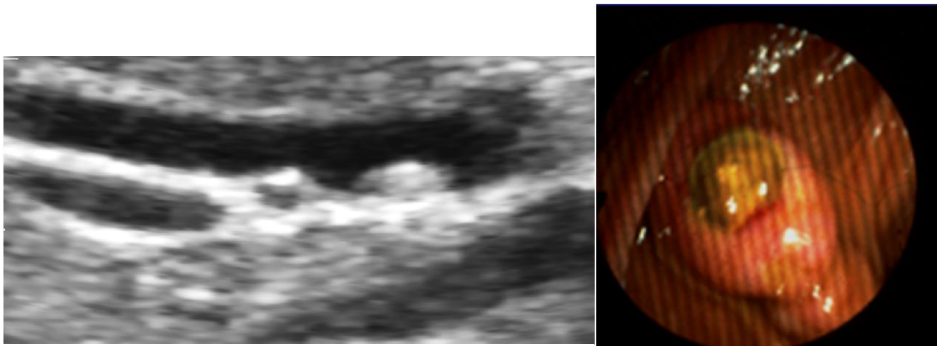

Abb. 4.4.95 a, b symptomatische Choledocholithiasis (mehrere präpapilläre Konkremente!), vp und vci sowie zwischenkreuzender re Ast der ah ohne Befund; FS re

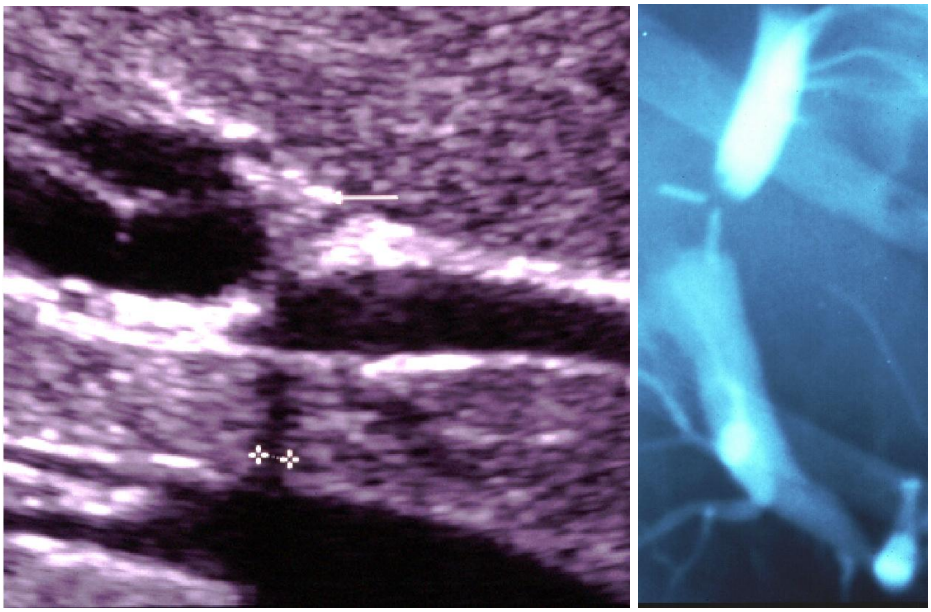

Abb. 4.4.96 a, b nach fehlerhafter Klippung des dhc biliodynamisch relevante Stenosierung; SCS re (a) und ERCP

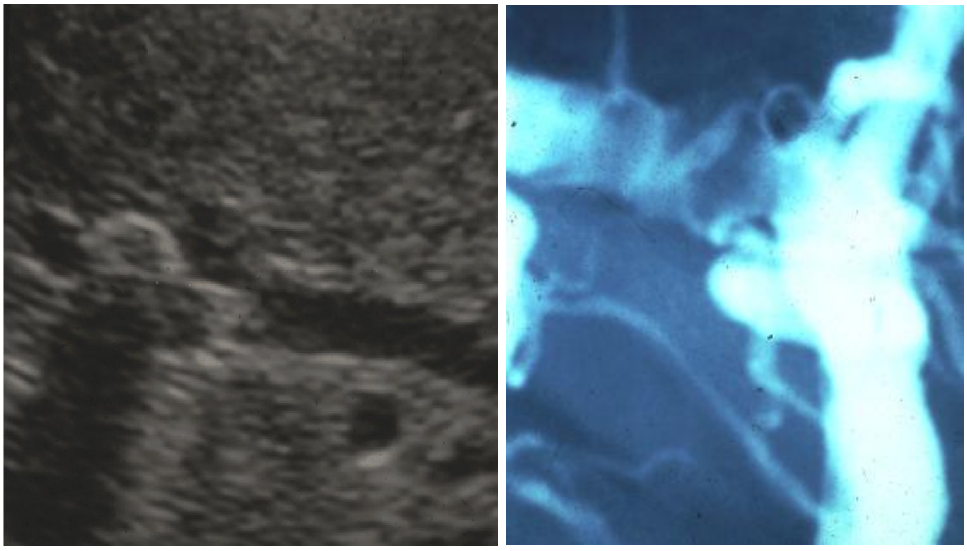

Abb. 4.4.97 a, b Cholangiolithiasis; FS re (b ERCP)

Abb. 4.4.98 a, b der klinisch relevantere Befund der tumortypischen Stenose wurde bei gleichzeitiger Choledocholithiasis sonographisch nicht diagnostiziert (a), in einem weiteren Fall (b) erfolgt der fehlerhafte Choledochusverschluss (sozusagen als GAU der laparaskopischen OP); ERCP

4.5 Gallenblase

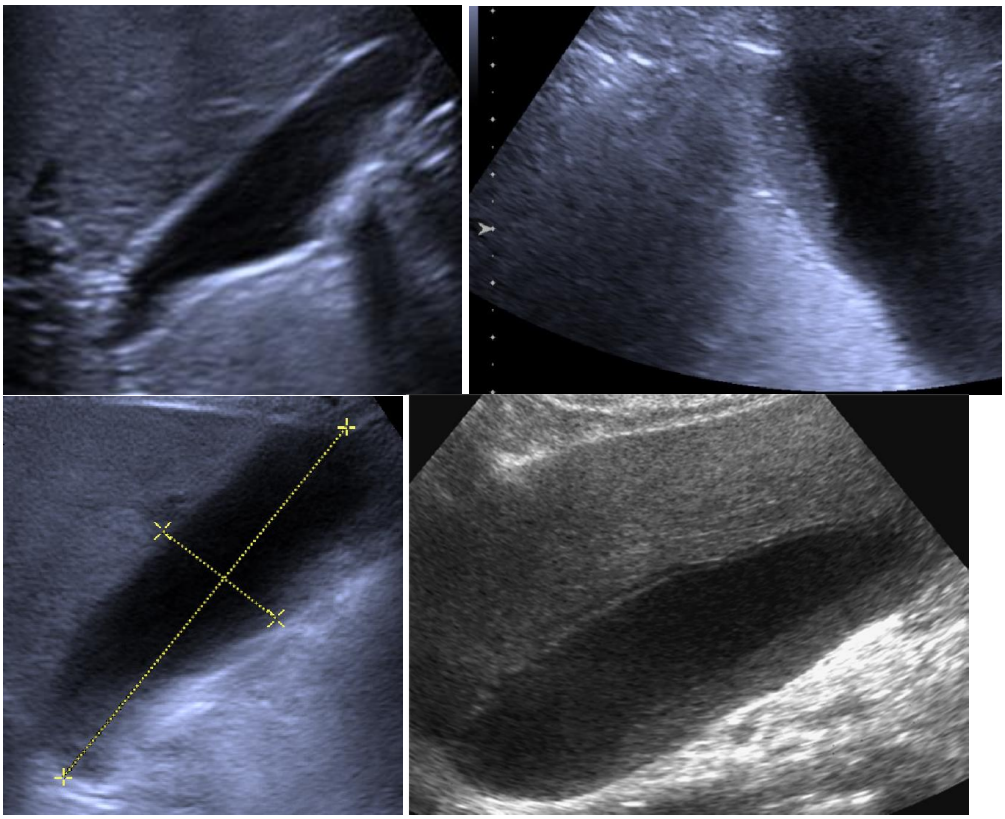

Abb. 4.5.01 a-d angrenzender gasgefüllter Bulbus (a), Sludge (b-d, kein Sichtpalpations-Schmerz); OBS l (a, c, d) und SCS re (b)

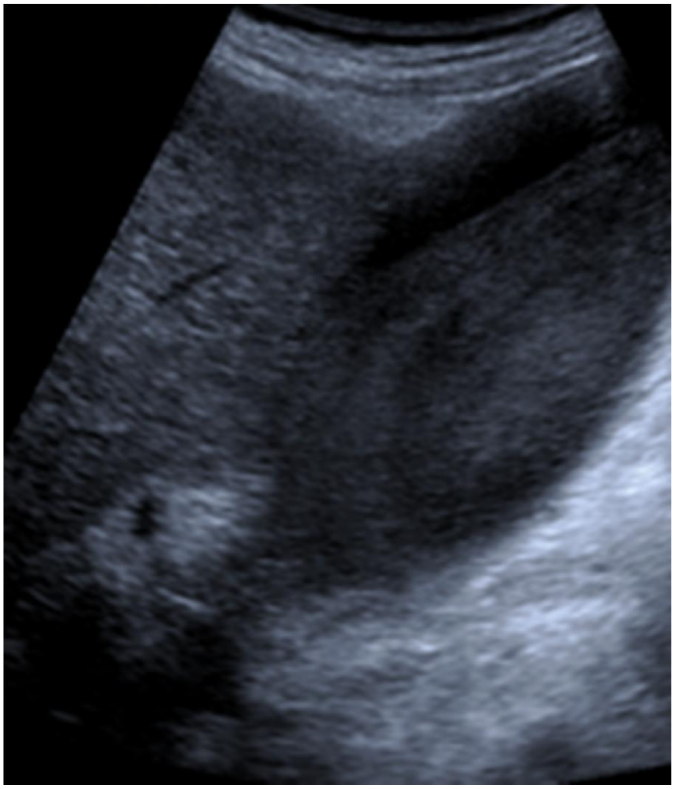

Abb. 4.5.02 klassisches Empyem; FS re

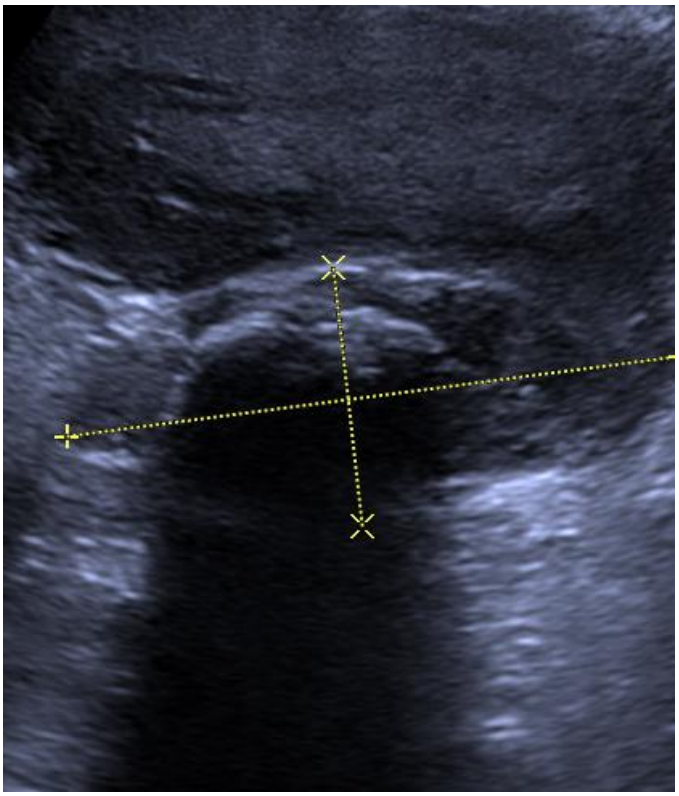

Abb. 4.5.03 steinvolle Gallenblase mit akuter Cholecystitis; OBS l

Die Gallenblase muss man manchmal zunächst finden – was manches Mal ausgesprochen schwierig sein kann: zu Recht wird sie mit einem Glockenklöppel verglichen, der – etwa bei dekompensierter Leberzirrhose – bis in das Kleine Becken oder hoch in den Oberbauch zu liegen kommen kann.

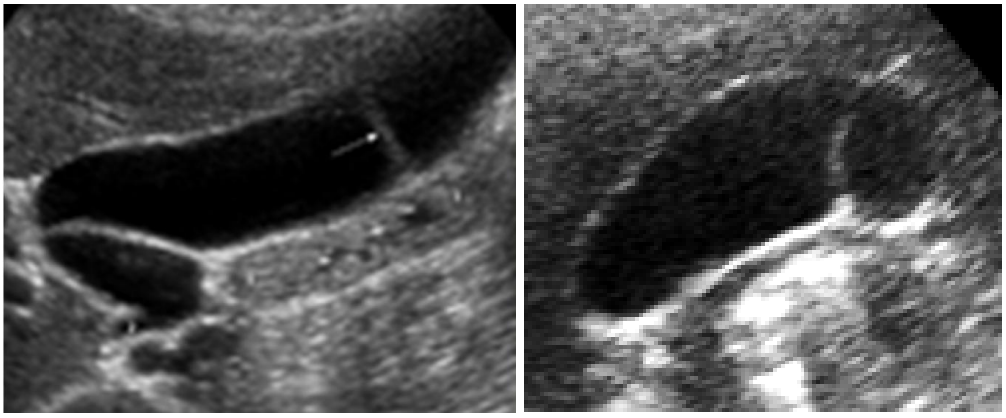

Abb. 4.5.04 a, b septierte (Pfeil) steinfreie Gallenblase, normales Duodenum (kollabiert (a) bzw. gasgefüllt (b)); FS re

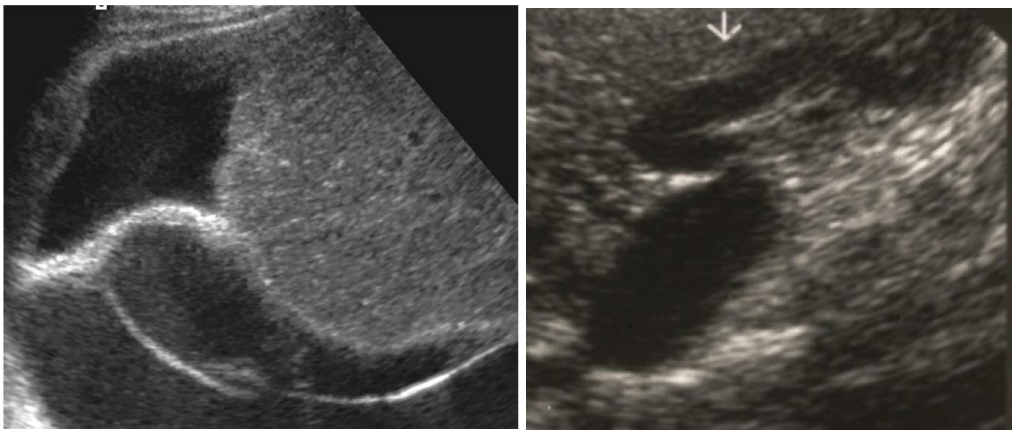

Abb. 4.5.05 a, b dekompensierte Leberzirrhose mit Adhäsionen (a) und portaler Hypertension (Pfeil, b), die eine Gallenblase vortäuscht

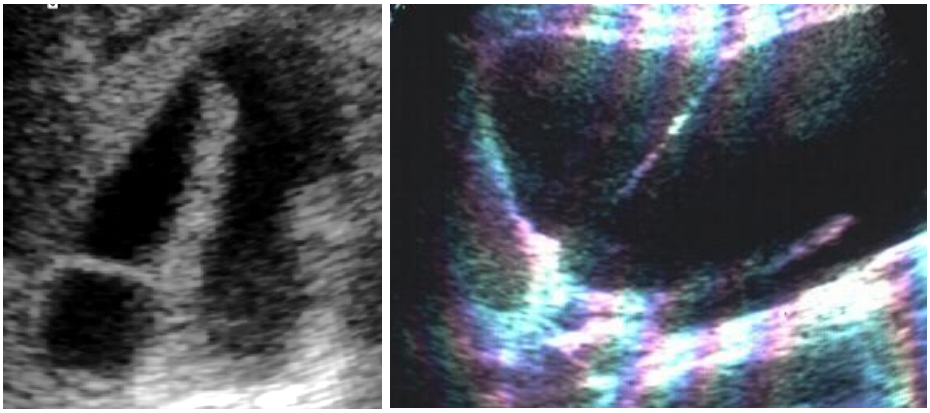

Abb. 4.5.06 a, b Konfigurationsvarianten; SCS re (zwei verschiedene Fälle)

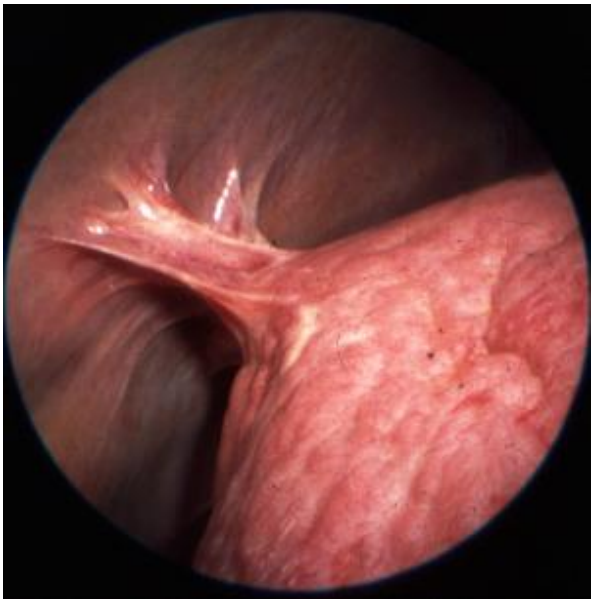

Abb. 4.5.07 Adhäsionen; laparoskopischer Aspekt (Adhäsionen entgehen der Sonographie meistens)

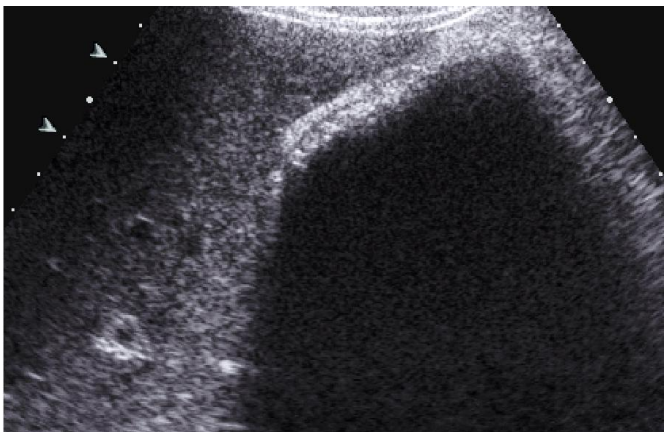

Abb. 4.5.08 steinvolle Gallenblase; SCS

Abb. 4.5.09 chronische Cholecystitis mit Wandverdickung (Pfeil); SCS re

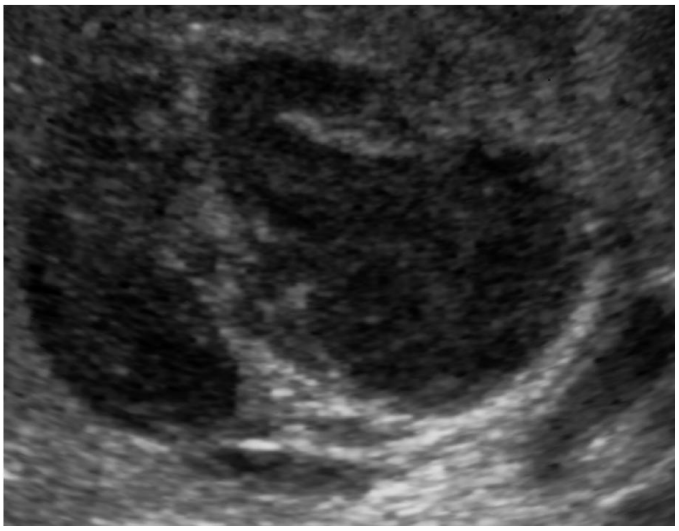

Abb. 4.5.10 akute lithogene Cholezystitis in einer multiseptierten gb; FS re

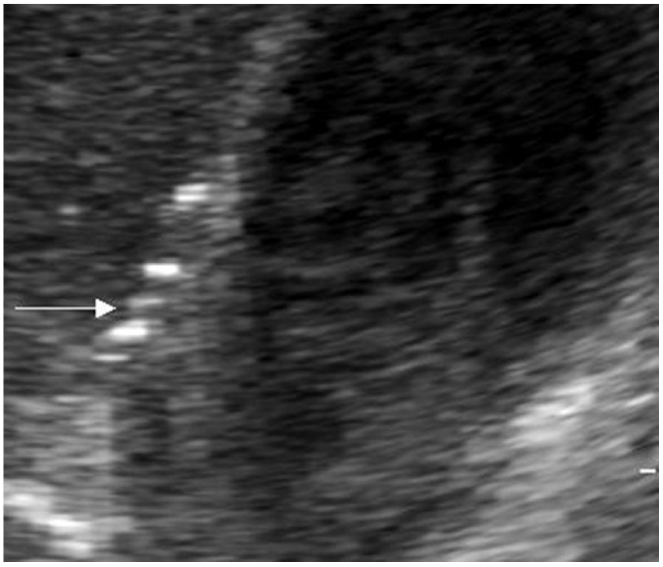

Abb. 4.5.11 emphysematöse Cholezystitis mit Gas (Pfeil); SCS re

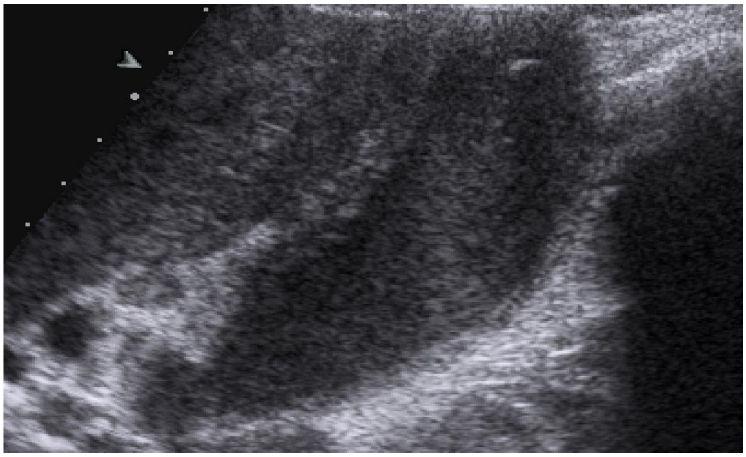

Abb. 4.5.12 akute Cholezystitis mit Lymphadenopathie und normaler ah und colon transversum sowie Leber im Anschnitt; FS re

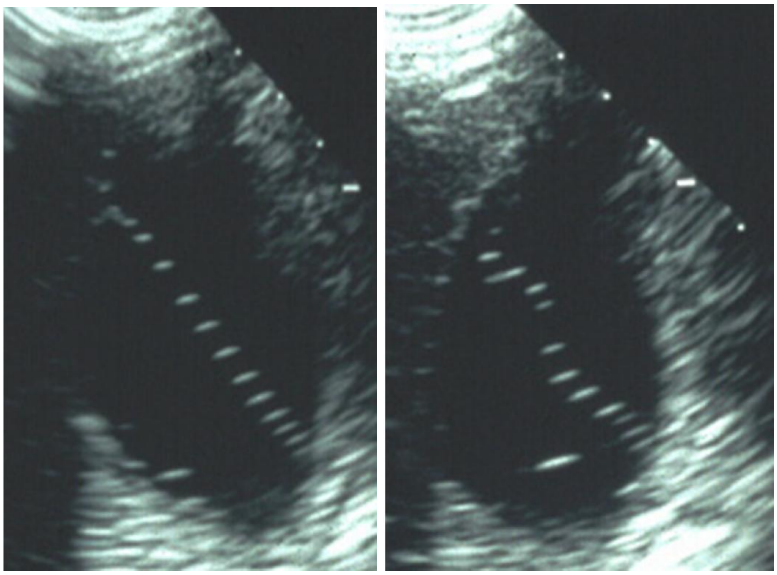

Abb. 4.5.13 nach der ERCP mit KM-Füllung der Gallenblase im schwereren KM aufschwimmende Mikrolithen, mobil nach Anschubsen mit dem Finger (b); SCS re

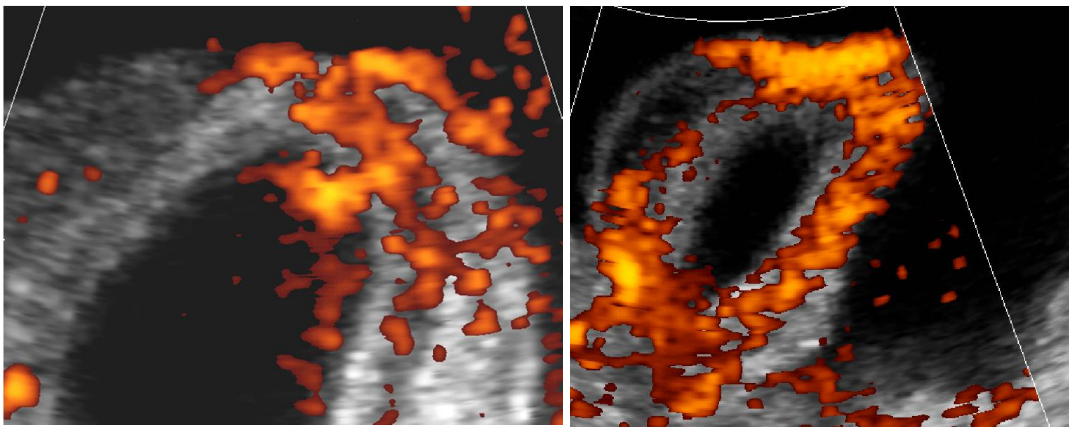

Abb. 4.5.14 a, b scheinbare Wandverdickung durch teils intravesikulär gelegene Varizen (klinisch bei Leberzirrhose mit portaler Hypertension) (bei der Sektion nicht sichtbar) (zwei verschiedene Fälle); OBS l

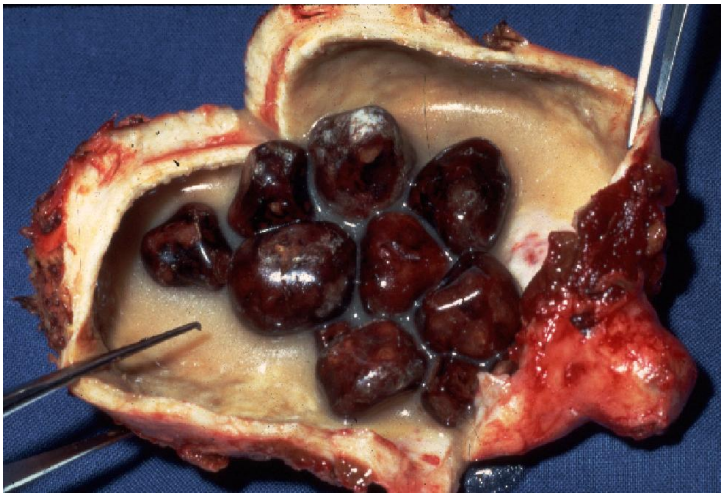

Abb. 4.5.15 purulente akute lithogene Cholezystitis; Operationspräparat

Abb. 4.5.16 die orthograd getroffene Rippe täuscht eine Cholezystolithiasis vor; ERCP

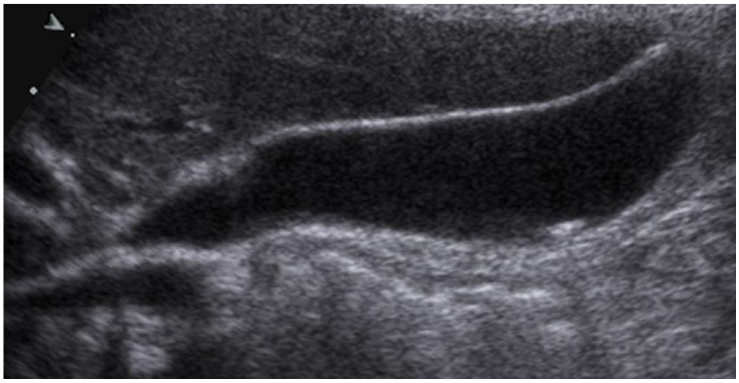

Abb. 4.5.17 kleines Gallenblasensteinchen, in relativ großer Gallenblase leicht zu übersehen; FS re

Je weniger die Steine von Flüssigkeit umspült oder je kleiner sie sind, desto leichter entgehen sie dem unaufmerksamen Ultraschalluntersucher.

Abb. 4.5.18 klassische Cholecystolithiasis; FS re

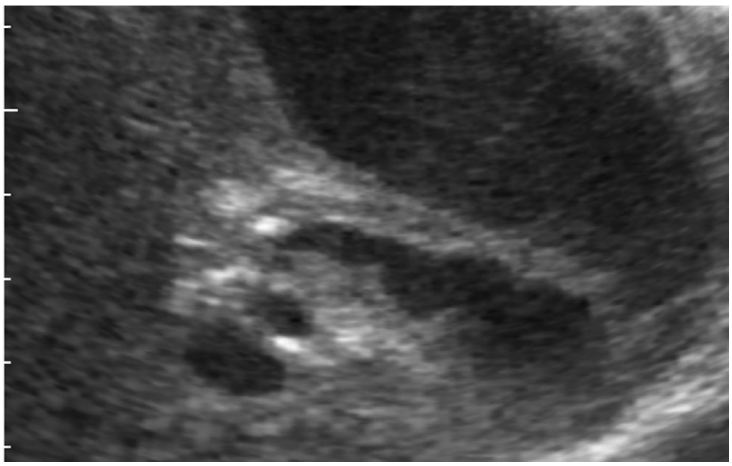

Abb. 4.5.19 infundibuläre leicht übersehene Cholezystolithiasis; SCS re

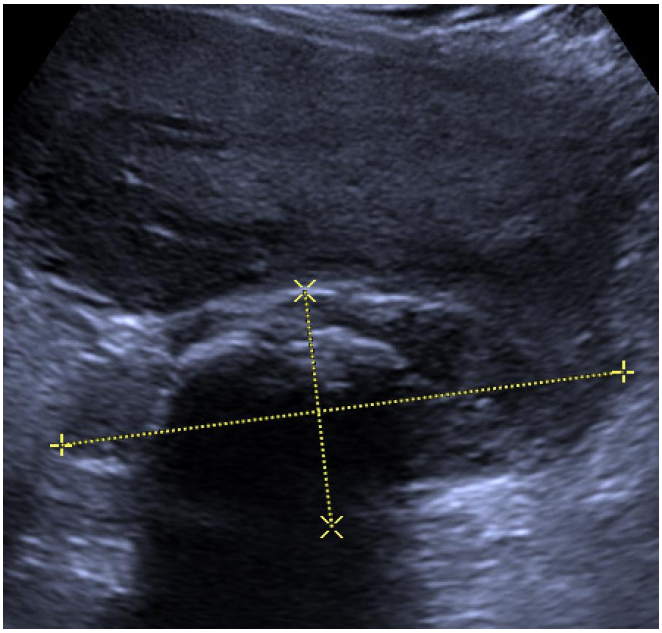

Abb. 4.5.20 lithogene akute Cholezystitis; OBS l

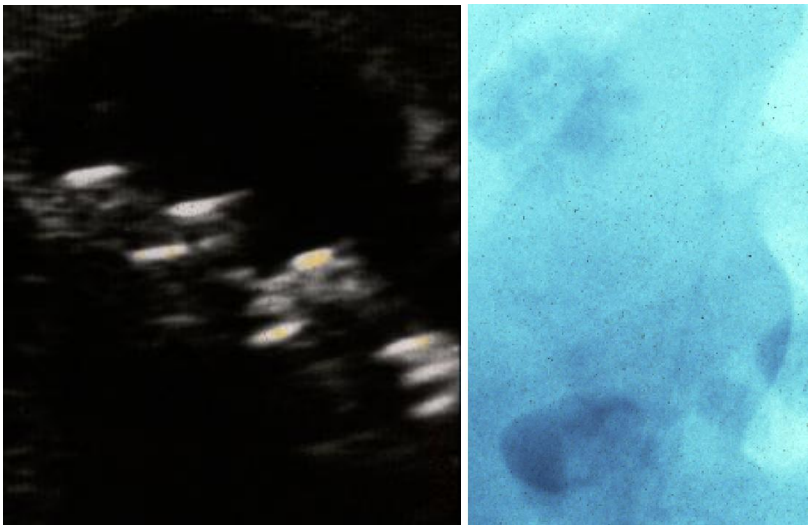

Abb. 4.5.21 a, b gashaltige Cholezystolithen; FS re (a)

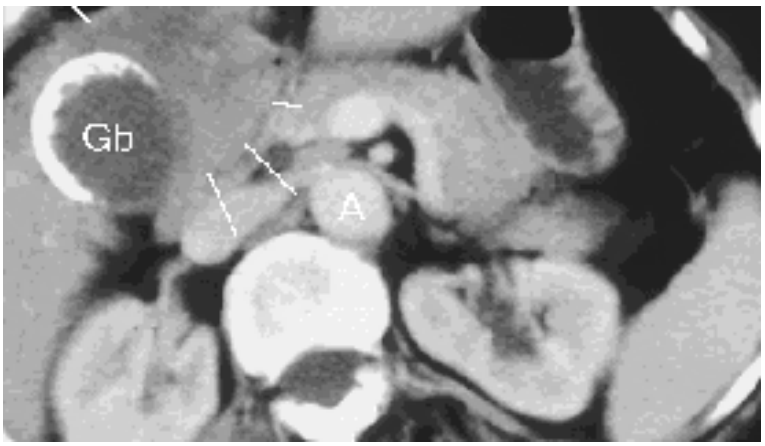

Abb. 4.5.22 überflüssigerweise im CT „dokumentierte“ chronisch-kalzifizierende wandverdickende Cholezystitis (gb), A = Aorta (normal)

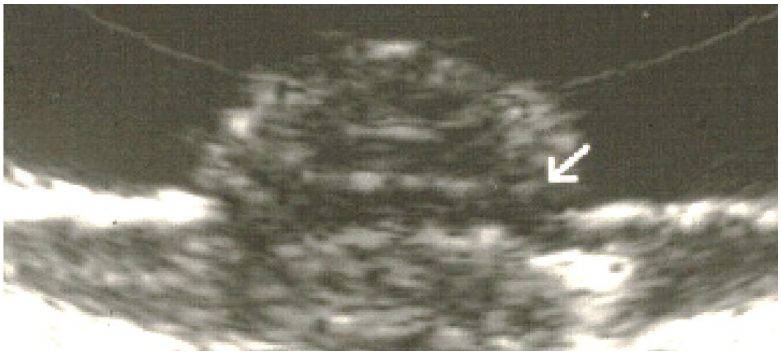

Abb. 4.5.23 a, b Zwirnsfaden mit scheinbarer Stufenbildung (Pfeil) (schnellere Schallleitung im Stein) in durchbohrtem Gallenstein; Wasserbadschnitte

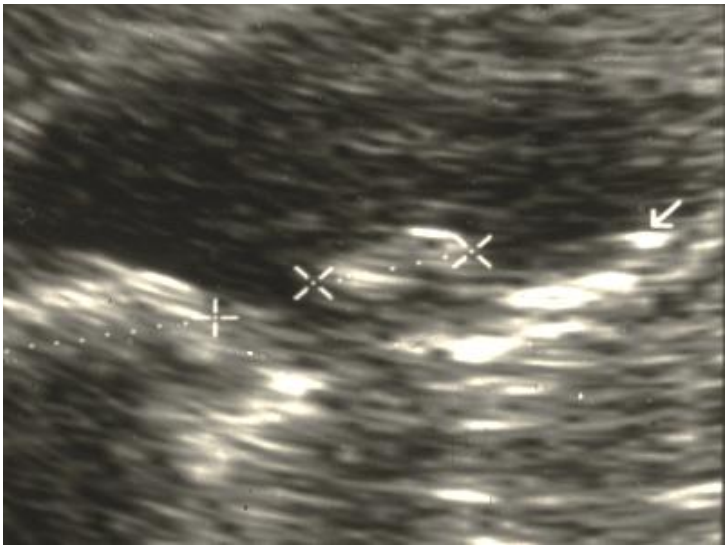

Abb. 4.5.24 drei Cholezystolithasisgenerationen (Pfeil: dritte Generation, bei den jeweiligen Schwangerschaften entstanden); FS re

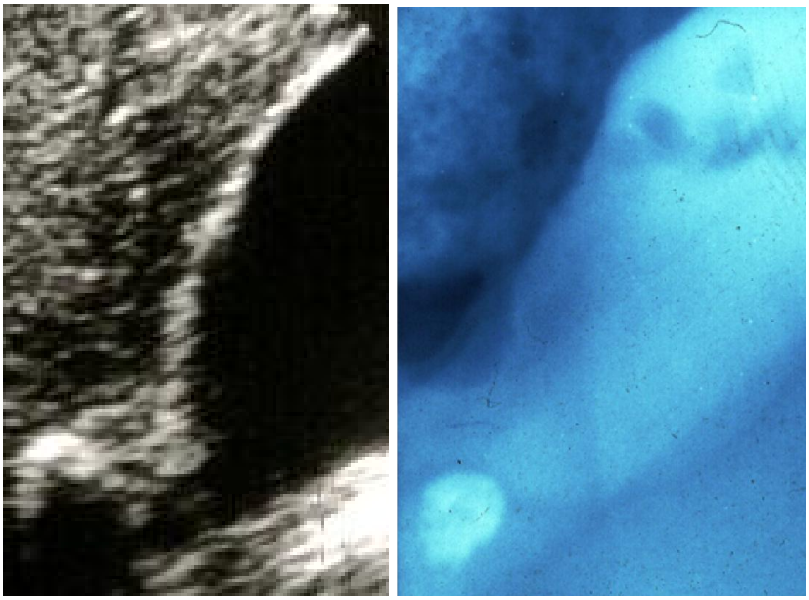

Abb. 4.5.25 a, b scheinbare und echte Cholezystolithiasis (b ähnlicher Fall mit verkalktem Lymphknoten); OBS l (a) und ERCP (b)

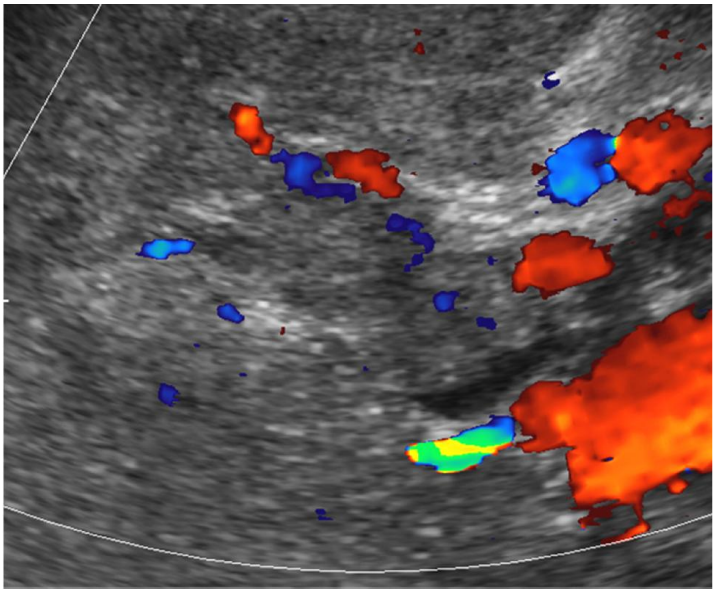

Abb. 4.5.26 portalinvasives, wiederum nicht abgrenzbares HCC (mit FKDS); FS re

Der Schlamm (Sludge) bei Virushepatitiden kann bedenklich aussehen – er ist trotzdem in der Regel reversibel und asymptomatisch.

Auch sicher erkennbare Cholesterolpolypen gelten als harmlos, wenn ihr Durchmesser 10mm nicht überschreitet und sie dann auch echten Adenomen – also Präkanzerosen – entsprechen können. In den Zeiten subtiler Flussmessung stellt dies kein Problem mehr dar. Als harmlos wird auch die – segmental oder generalisiert auftretende Adenomyomatose der Gallenblase angesehen.

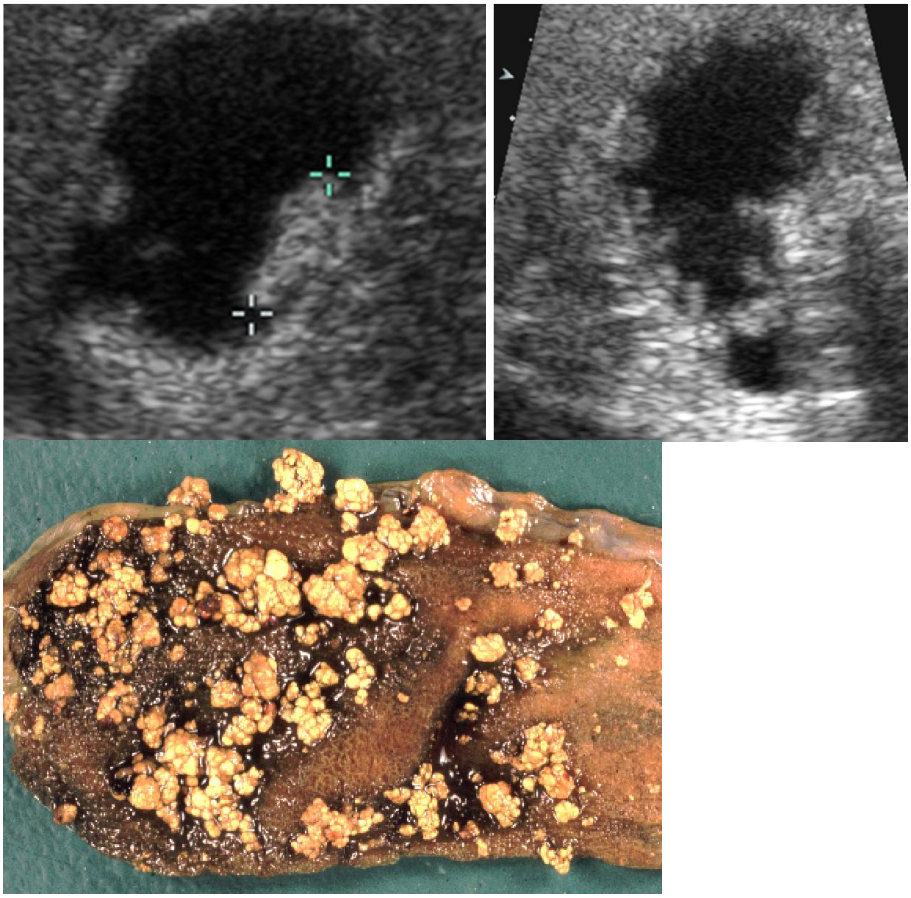

Abb.4.5.27 a-c Cholesterolpolypen singulär (a) und multipel (b sowie c) (verschiedene Fälle); SCS re

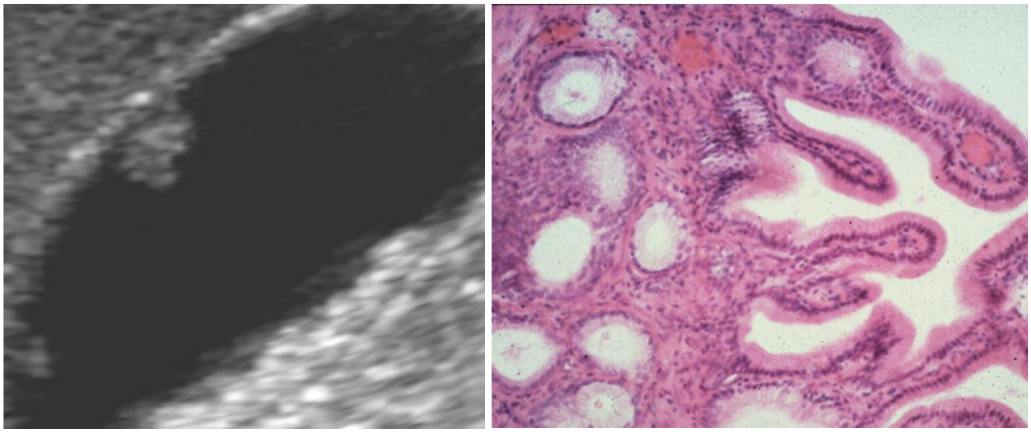

Abb. 4.5.28 a, b Gallenblasenpolyp und Sludge (a) und – im Gegensatz zum Gallenblasenstein – nicht zum tiefsten Punkt der Gallenblase wandernder ortständiger Cholesterolpolyp (histologisch b); FS re

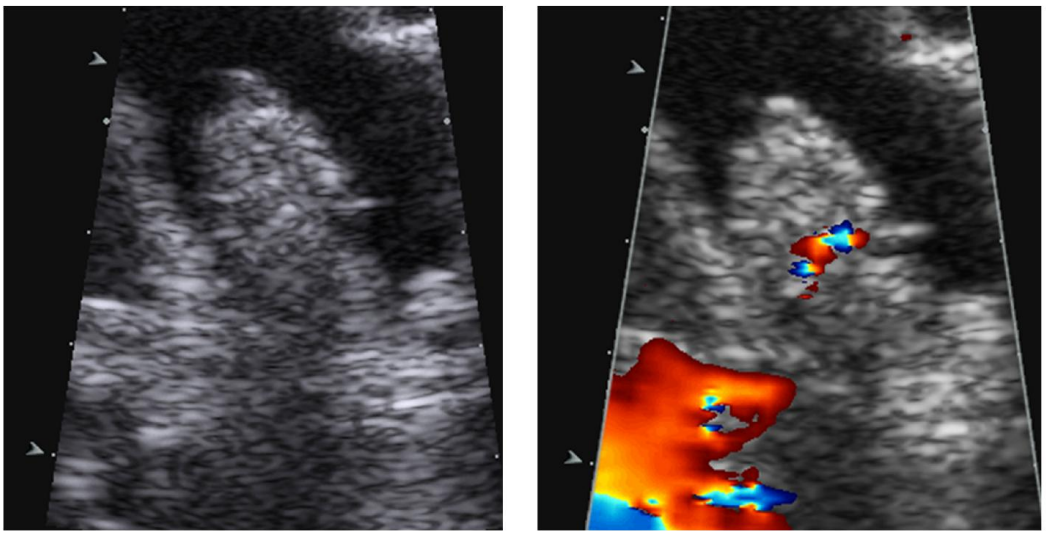

Abb. 4.5.29 a, b Gallenblasenadenom, farbkodierte Sonographie mit Nachweis der Perfusion (b); FS re

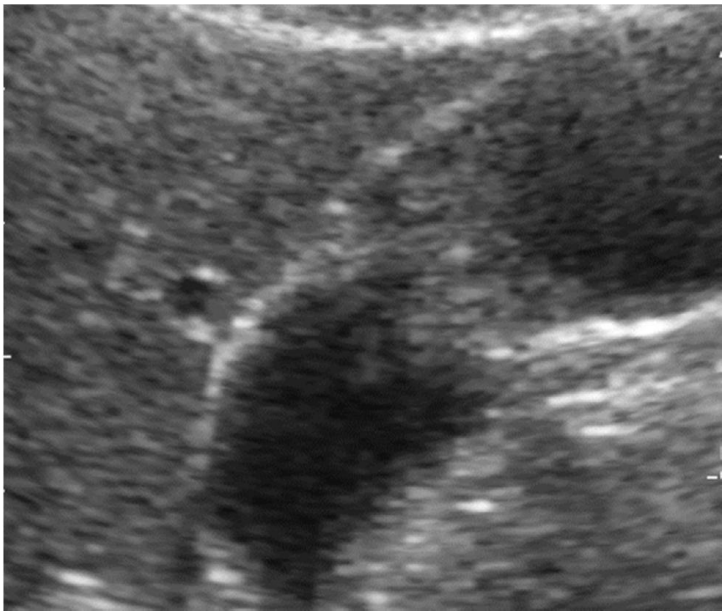

Abb. 4.5.30 segmentale Adenomyomatose der Gallenblase; OBS re

Auf die – manchmal verführerisch naheliegende – Zählung der Gallensteine verzichte man lieber zugunsten der mehr summarischen Angabe einer Cholelithiasis – andernfalls erfolgt bei der Operation eine andere Zählung, und die mangelhafte Genauigkeit der Methode wird zu Unrecht in Frage gestellt.

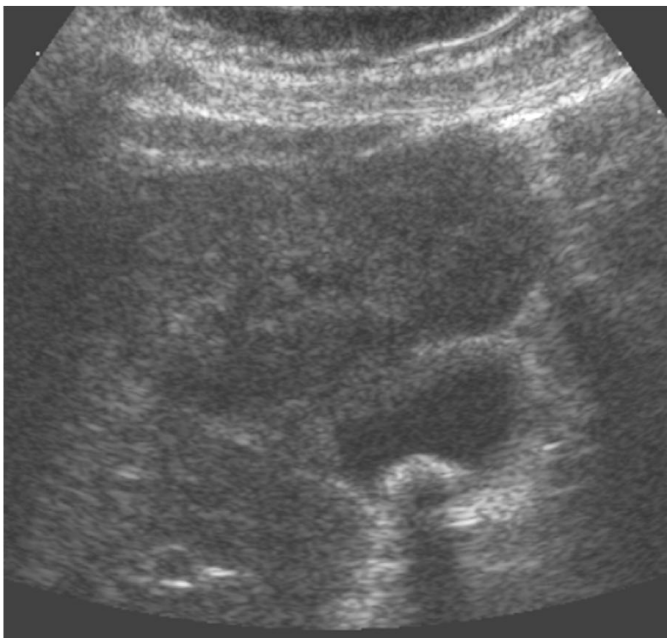

Abb. 4.5.31 letztlich asymptomatische Cholezystolithaisis nur nebenbefundlich – der klinische Hauptbefund ist das Hepatozelluläre Karzinom (HCC), das als schlecht abgrenzbare echoarme FL ventral der Gallenblase eben erkennbar ist; FS re

Abb. 4.5.32 akute wandverdickende Cholezystitis, Cholezystolithen sind nicht in der Schnittebene; FS re

Die jeweils klinisch relevanteren Befunde müssen individuell und im klinischen Kontext richtig gewertet werden.

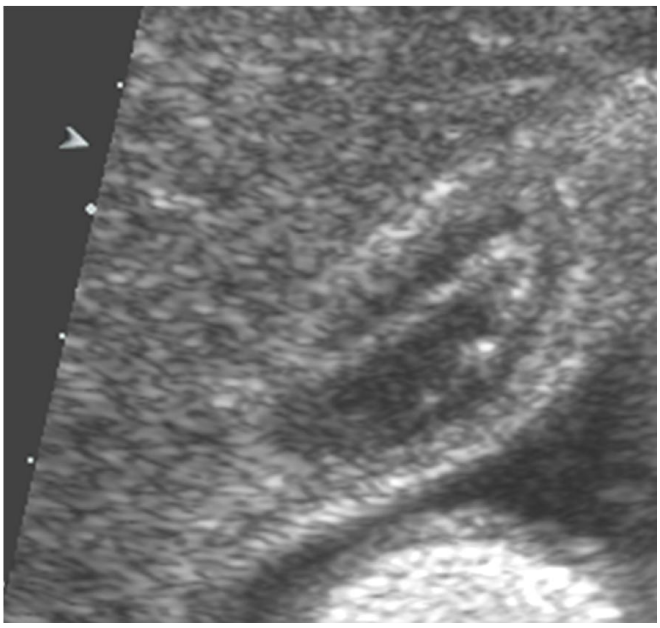

Abb. 4.5.33 membranöse Cholezystitis, Aszites und Steine anamnestisch bekannt; FS re

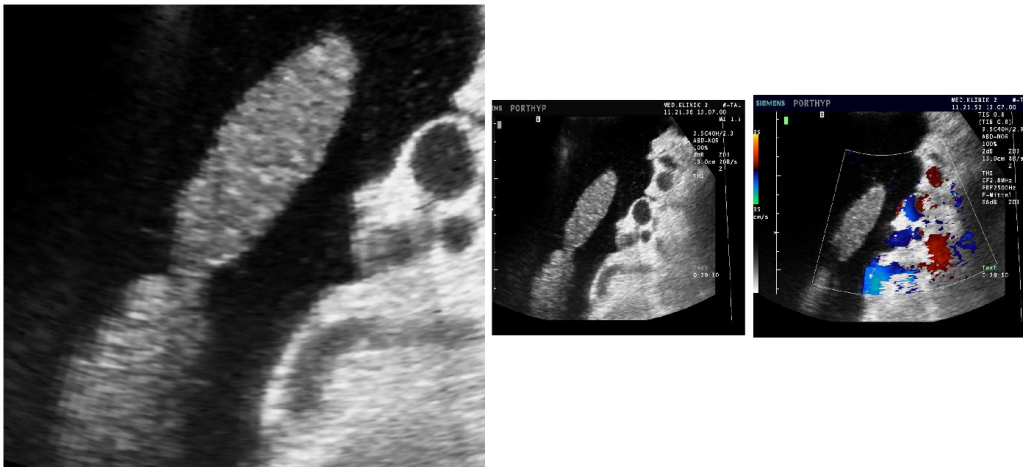

Abb. 4.5.34 a, b portale Hypertension mit retroperitonealen Varizen; FS re (b mit FKDS)

Abb. 4.5.35 Tumorthrombose der V.cava inferior, keine Fokale Läsion

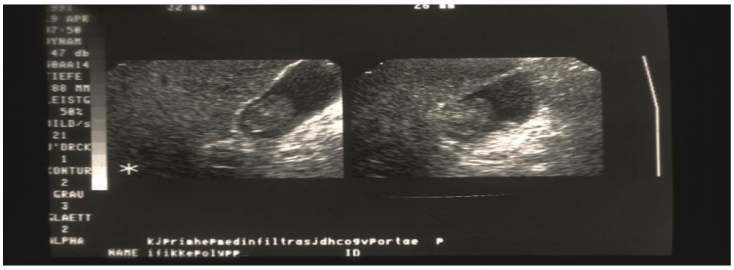

Abb. 4.5.36 a, b sonst kaum abgrenzbares HCC, in die Gallenblase infiltrieren; FS re

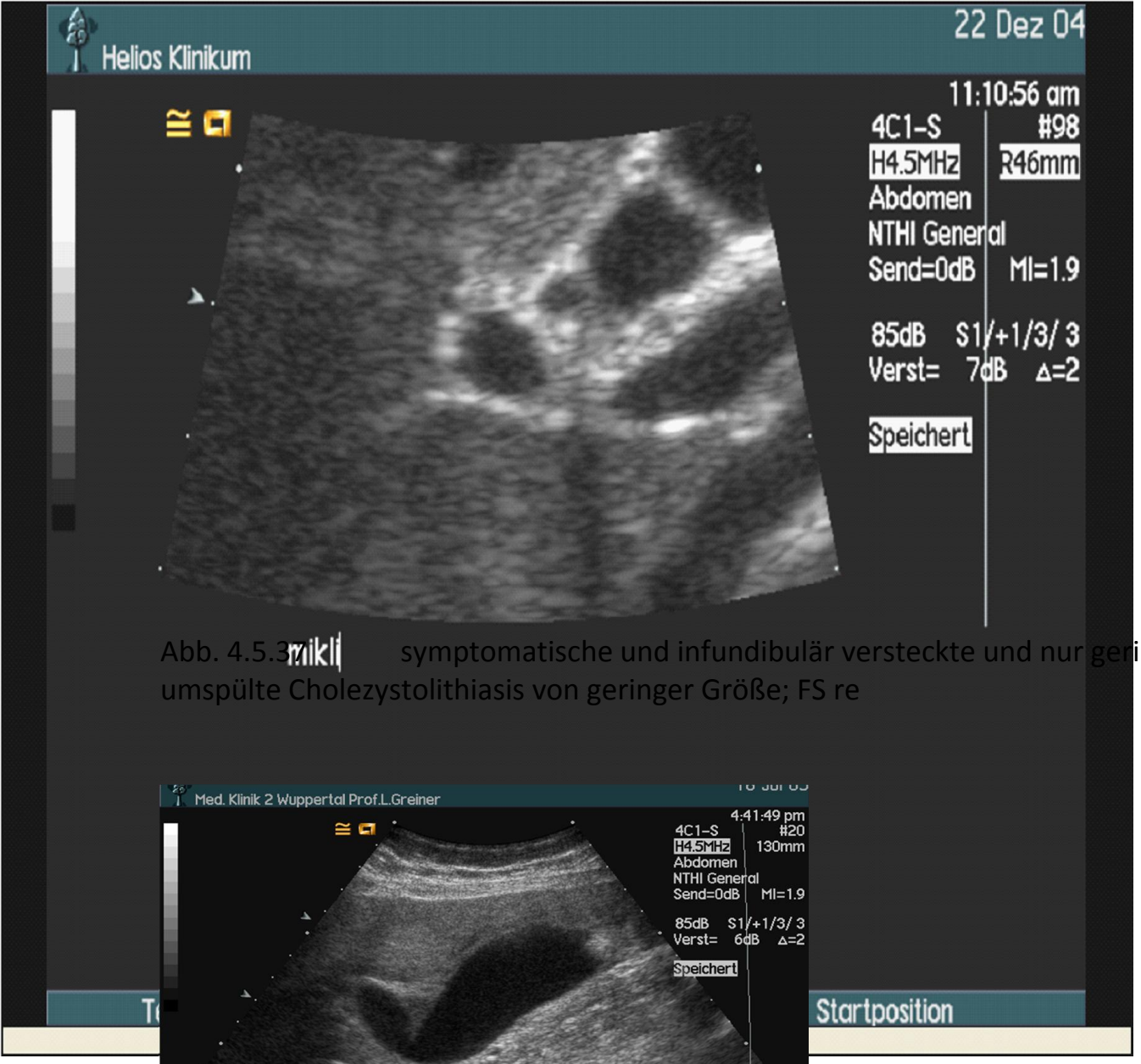

Abb. 4.5.37 symptomatische und infundibulär versteckte und nur gering umspülte Cholezystolithiasis von geringer Größe; FS re

Abb. 4.5.38 im Fundus versteckt gelegene Cholezystolithiasis; FS re

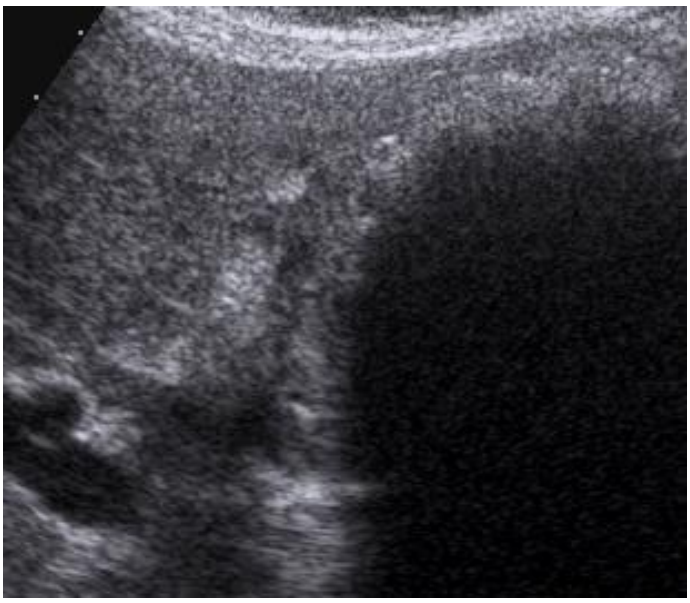

Abb. 4.5.39 völlig steingefüllte Schrumpfgallenblase; FS re

Abb. 4.5.40 a, b Durchschallung dünner Kalkmembranen; Wasserbad, DM-Stück (Pfeil in a)

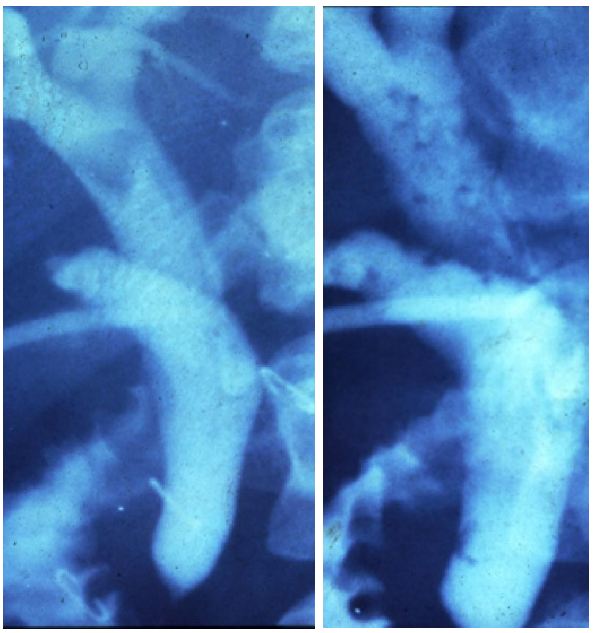

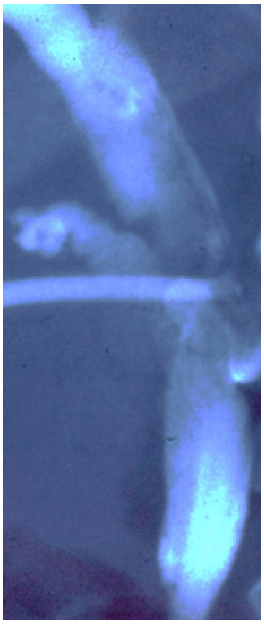

Abb. 4.5.41 a-c Choledocholith (bei der Operation vergessen) vor ESWL, unmittelbar danach und (mit Steinfreiheit) am Tage darauf (von links nach rechts), Vermeidung der Reoperation, erleichterte Darstellung über die T-Drainage

Die Quote der sonographisch nachgewiesenen Choledocholithen wird in der Literatur mit etwa 70% angegeben.

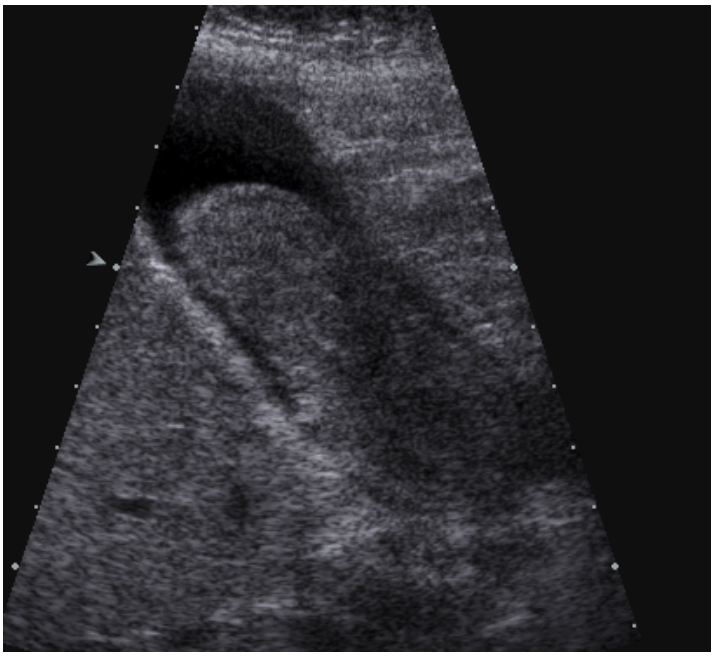

Abb. 4.5.42 reichliche Mengen Sludge der Gallenblase; SCS re

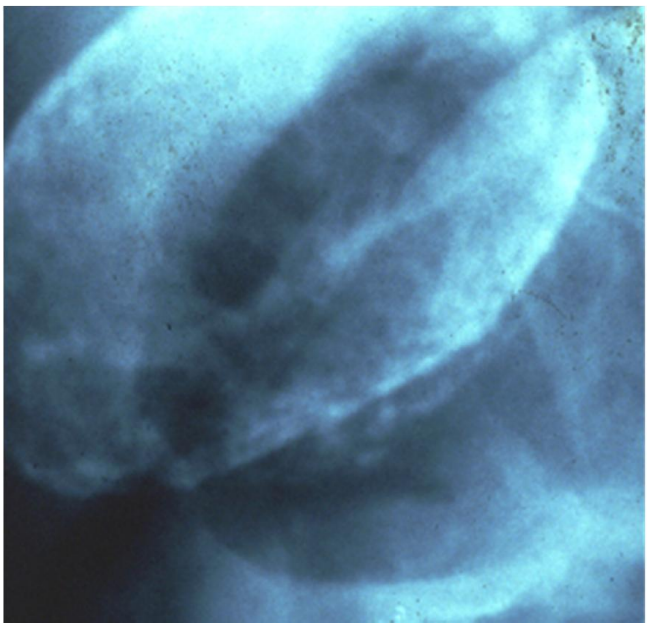

Abb. 4.5.43 Porzellangallenblase; FS re

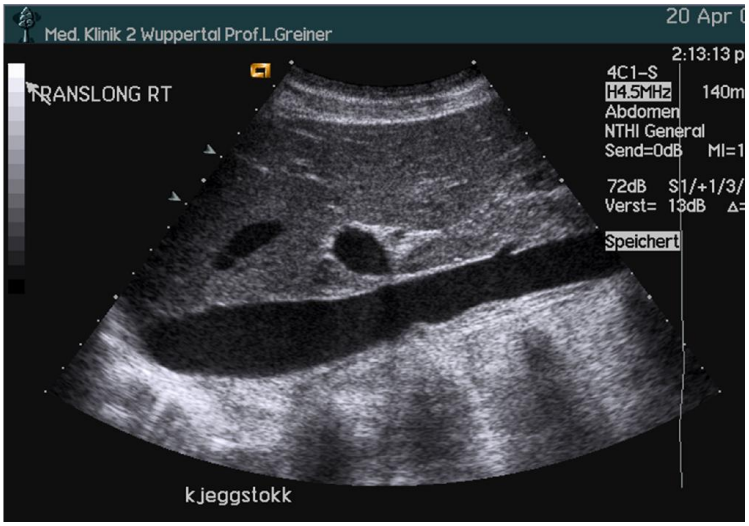

Abb. 4.5.44 inspiratorisch gestaute V.cava inferior, normal auch die prävertebrale A.renalis dextra sowie die Leber; OBS l

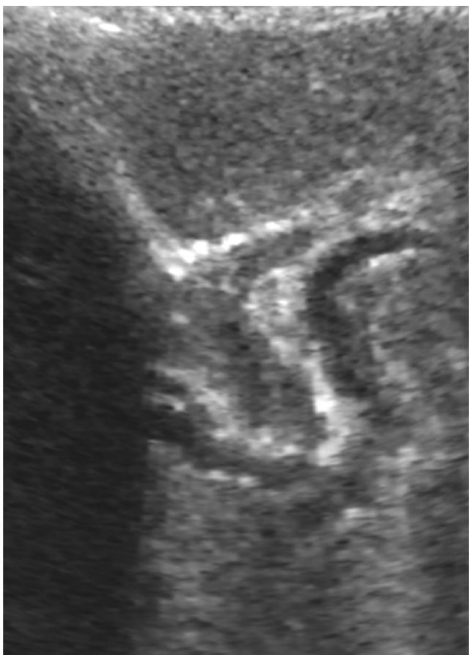

Abb. 4.5.45 Thrombose intrahepatischer Portalgefäßäste Segment II; OBS q

Abb. 4.5.46 sonographisch kaum entdeckbare Zystikusstumpfsteine, juxtapapilläres Duodenaldivertikel

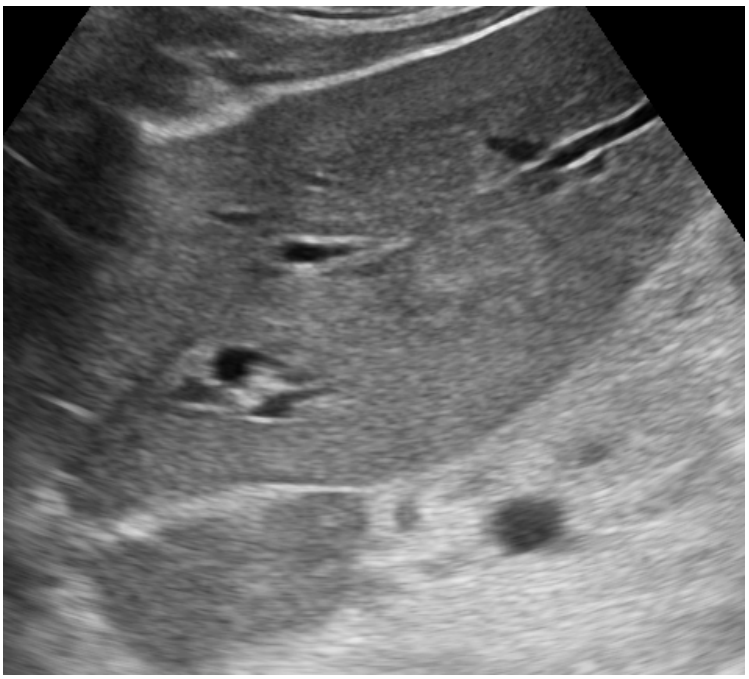

Abb. 4.5.47 erst bei genauerem Hinsehen erkennbare FL; FS re

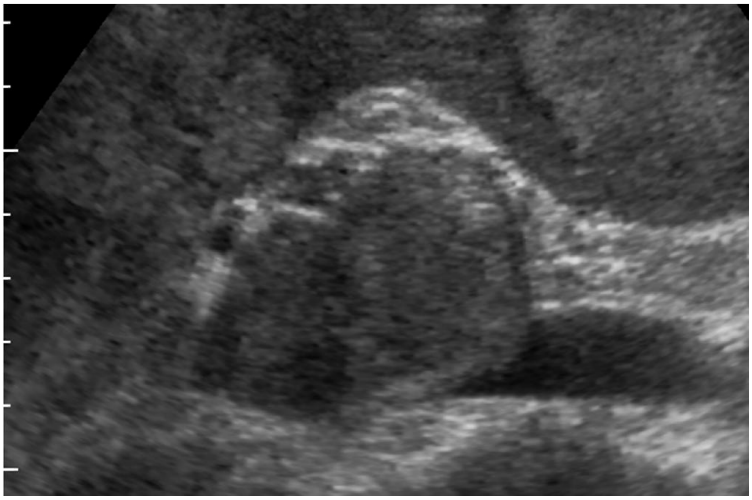

Abb. 4.5.48 komprimierende Lymphadenopathie, Lebermetastasen; OBS q

Bitte beachten:

- **Schnittebenen der individuellen Situation anpassen**
- **anatomische Gegebenheiten beachten**
- **Klinik und Laborwerte korrelieren**

4.6 Pankreas

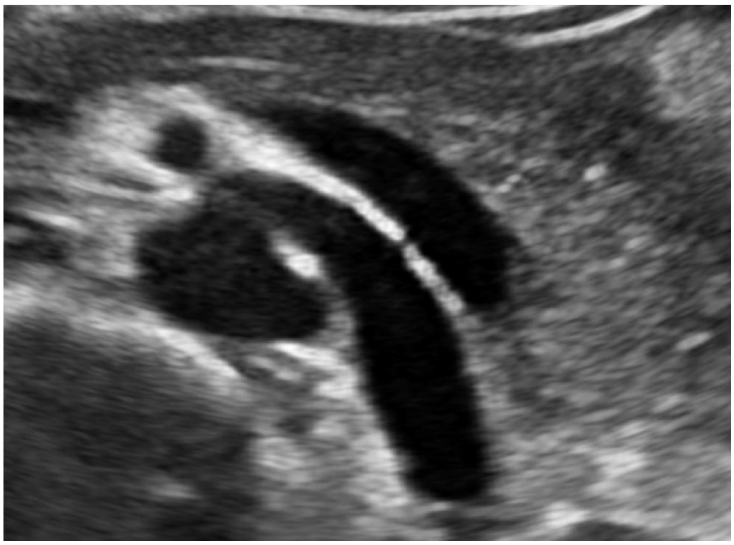

Abb. 4.6.01 Pankreaskorpus, in typischer Weise gebogen, und gestaute V.renalis sinistra; OBS q

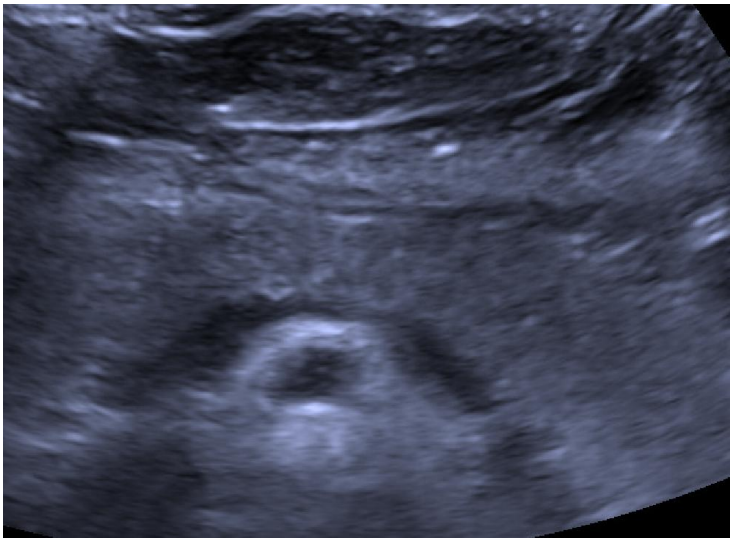

Abb. 4.6.02 Pankreas in seiner Abgrenzung zur Antrum-Hinterwand (b), typischer Verlauf des Schwanzes (a); OBS q

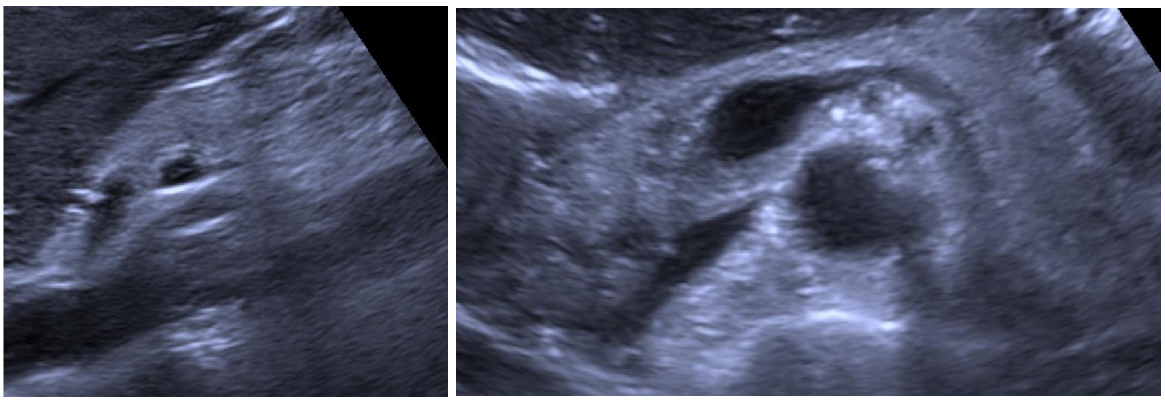

Abb. 4.6.03 a, b typischer Verlauf des Pankreas im OBS l (a) mit aa. ms et h und Segment Vl im OBS l sowie mut (b) Vl, ams, rs, v ci und aa im OBS q

Abb. 4.6.04 abklingende akute Pankreatitis; QS re

Die Pankreassonographie gilt als die hohe Schule der Ultraschalldiagnostik. Dies liegt daran, dass einerseits die Darstellung des tief und verborgen liegenden kapsellosen Organs – insbesondere seines „sonounfreundlich“ gewundenen Pankreasschwanzes – hohe Anforderungen an den Untersucher stellt. Bei den insgesamt eher seltenen Pankreasbefunden besteht umgekehrt eine sehr breite Differenzialdiagnose von Krankheits-Entitäten. Zusätzlich erfordern fokale – insbesondere kleine – Veränderungen zusätzlich routinemäßig die ergänzende Endosonographie, die hier mit der höchsten Auflösung in der Hand des „Erfahrenen“ die letzte diagnostische Instanz vor dem Pathologen darstellt.

Perioperativ – am besten in der Hand des Operateurs – liefert die Sonographie unverzichtbare Informationen

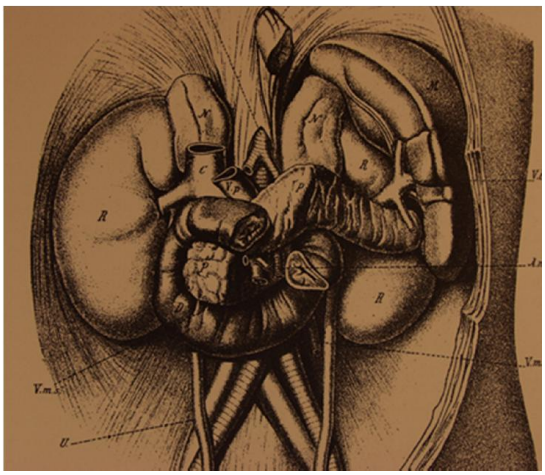

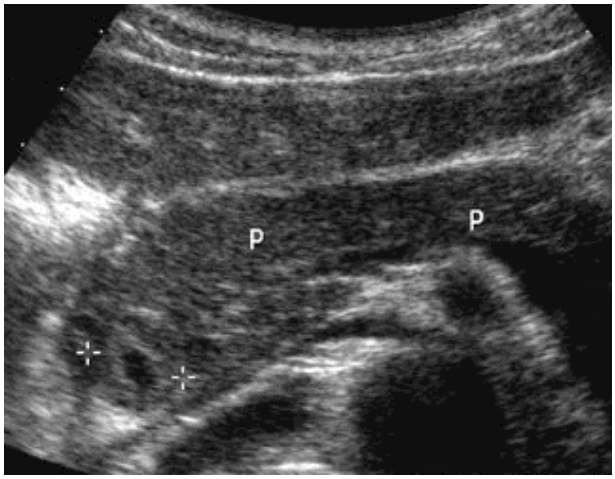

Abb. 4.6.05 a, b korrekte Abbildung des Pankreas (P) in der schematischen Darstellung (a) und im Sonogramm, wobei sich noch eine erhebliche Variabilität in der Höhe der Schwanzposition findet, typische Gasansammlung im Bulbus, normal auch die Innenkontur des duodenalen C sowie die Vv.cava inferior und renalis sinstra (ventral zur ebenfalls normalen Aorta abdominalis) sowie die V.lienalis , nach EPT gering wandverdickter D.choledochus (Kreuze); OBS q

Die Pankreasdarstellung mit ggf. gezielter Palpation ist routinemäßiger Bestandteil des sonographischen Oberbauchstatus. Form und Größe und Binnenstruktur werden beschrieben und auf die Darstellung des dp im Pankreaskorpus geachtet. Die Darstellung der gesamten Drüse (einschließlich der Schwanzregion) erfolgt auch in Rechtsseitenlage und tiefer Inspiration.

Bei jedem Verdacht auf eine Pankreaserkrankung ist eine kompetente und komplette Pankreassonographie mit Darstellung der Pankreaskauda als erstes bildgebendes Verfahren – auch im Sinne einer Zweitmeinungsuntersuchung - indiziert.

Dies gilt auch für Patienten mit Oberbauchbeschwerden ungeklärter Ätiologie.

Als Reminiszenz an die Pankreasentwicklung kann der dorsale Anteil des Processus uncinatus – entsprechend der ventralen Pankreasanlage – etwas echoärmer erscheinen.

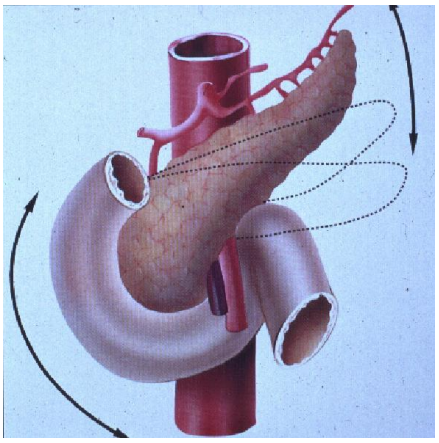
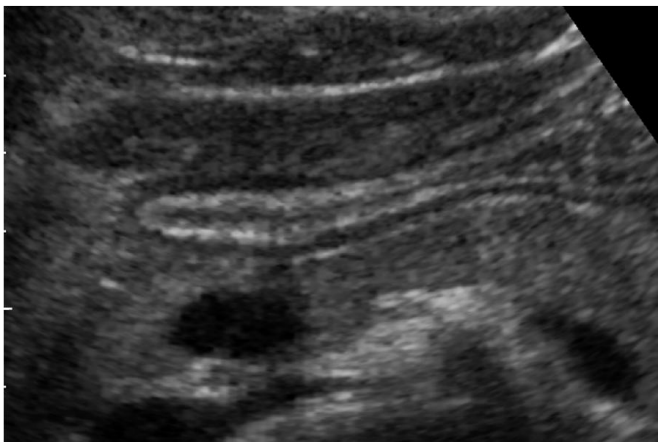

Abb. 4.6.06 a, b Variabilität von Pankreasschwanz, A.gastroduodenalis und Duodenum und normales Sonogramm mit optimaler Darstellung von Antrum- und Korpusvorder- und Hinterwand (b); OBS q

Oft wird das Pankreas in den Lehrbüchern und sonstigen Publikationen fehlerhaft abgebildet: auf vielen Schema-Abbildungen erscheint es im Körper- und vor allem im Schwanzbereich zu Unrecht gestreckt und nicht – was der realen Anatomie entsprechen würde – bis zur Rechtwinkligkeit zwischen Kopf und Körper gebogen. Der Schwanzbereich kann – individuell unterschiedlich – nach kranial verlagert sein.

Diese etwas komplexe und gewissermaßen „sonounfreundliche“ Anatomie wird am besten in hoch angesetzten Querschnitten (am Xyphoid) in tiefer Inspiration konterkariert, wobei der linke Leberlappen dann als sonoakustisches Fenster dienen kann. Damit verläuft der Schallkopf parallel zur Leitstruktur der V.lienalis, die auf dem Pankreas quasi längsreitet.

Verkalkungen bei chronischer Pankreatitis sind ebenso gut zu dokumentieren wie Parenchymreduktionen und Gangerweiterungen.

Abb. 4.6.07 chronisch-pankreatitische Parenchymreduktion des Pankreas ausweislich der Distanzreduktion von A.gastroduodenalis und Dd.hepatocholedochus (unterer Querschnitt, leicht gestaut) und pancreaticus (oberer Querschnitt) zur vl (zum Konfluens), normal flache vci, beachte die Mukosa der Innenwand des duodenalen C; OBS q

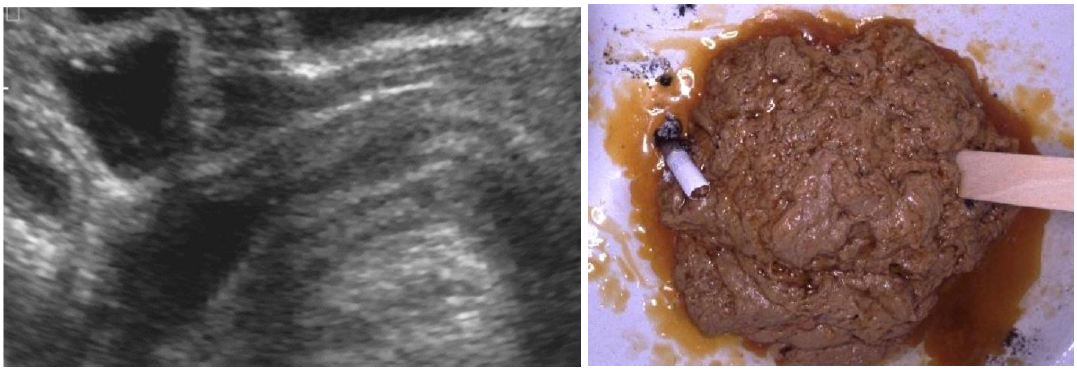

Abb. 4.6.08 a, b chronische Pankreatitis und entzündlich dilatierte Dünndarmschlingen (a), vl normal, ebenso der rechtwinklige Verlauf des Pankreasschwanzes und – eben erkennbar – der ams und des flüssigkeitsgefüllten Bulbus mit angrenzendem Antrum (ventral) sowie des übrigen Duodenums; Fettstuhl („Es riecht wie in einer Pommesbude, wenn ich meine Verdauungszigarette lösche“); OBS q (a)

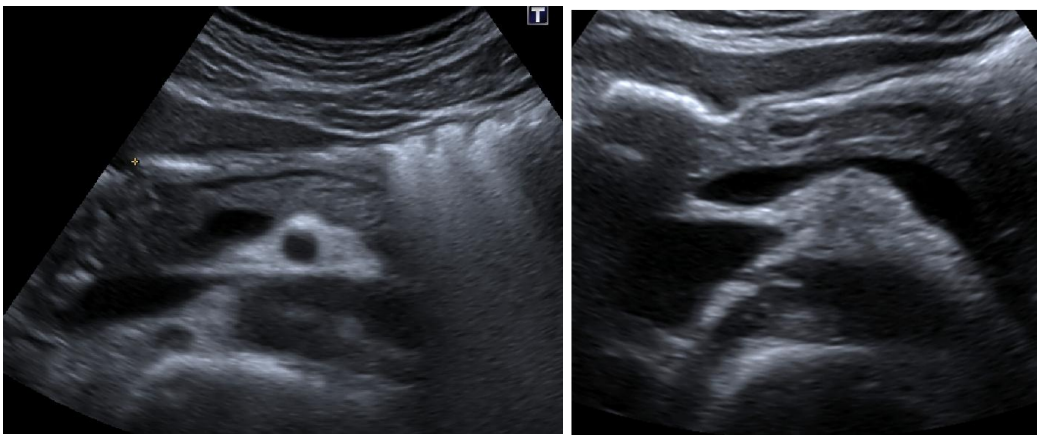

Abb. 4.6.09 a, b normales schmales Pankreas, Gas im Transversum (b) sowie im Bulbus, normale Antrum-Rückwand (kein dp!), Pylorus; OBS q

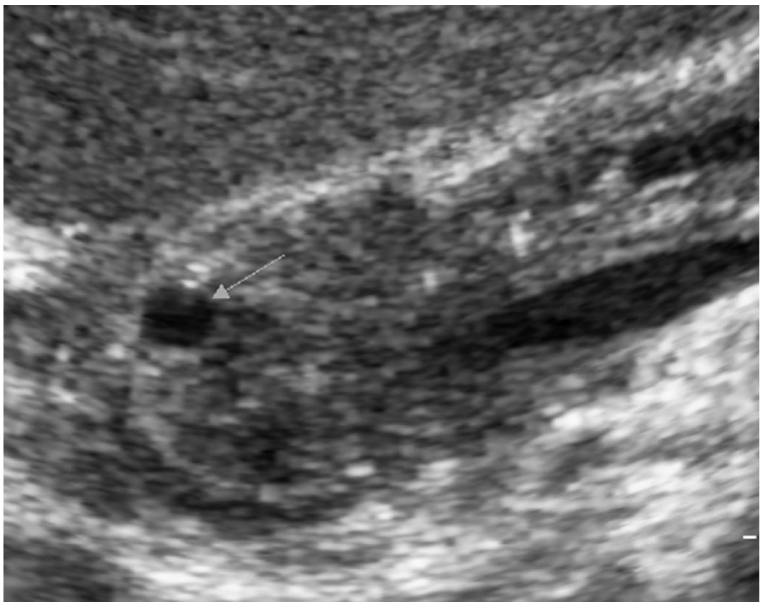

Abb. 4.6.10 chronisch-pankreatitische Parenchymreduktion, dp leicht erweitert, A.gastrodudenalis (Pfeil) und Duodenum normal, ebenso V.lienalis; OBS q

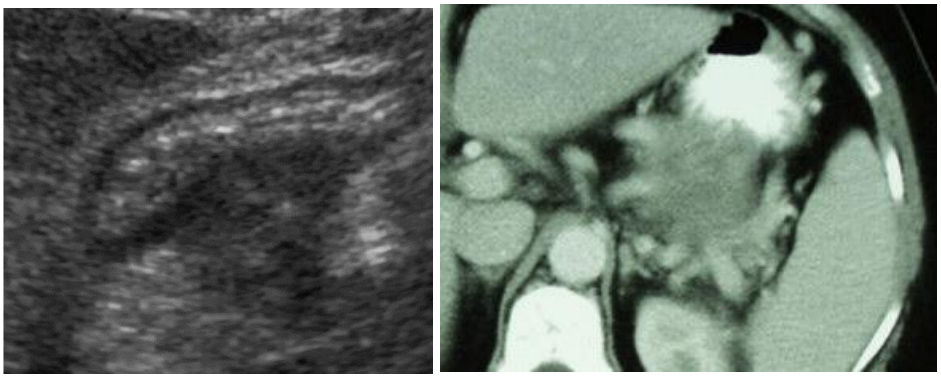

Abb. 4.6.11 a, b mageninvasiver Pankreaskopftumor, keine weitere Information im CT (rechte Bildhälfte); SCS re (a)

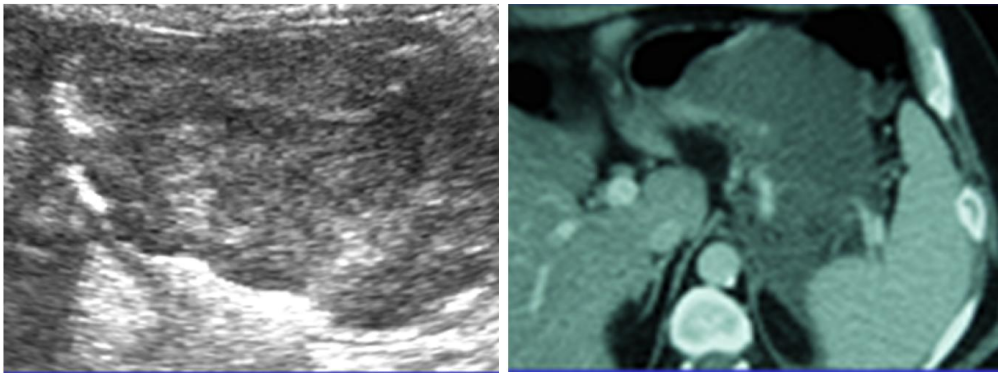

Abb. 4.6.12 a, b Magentumor, keine Pankreasraumforderung; SCS li (a)

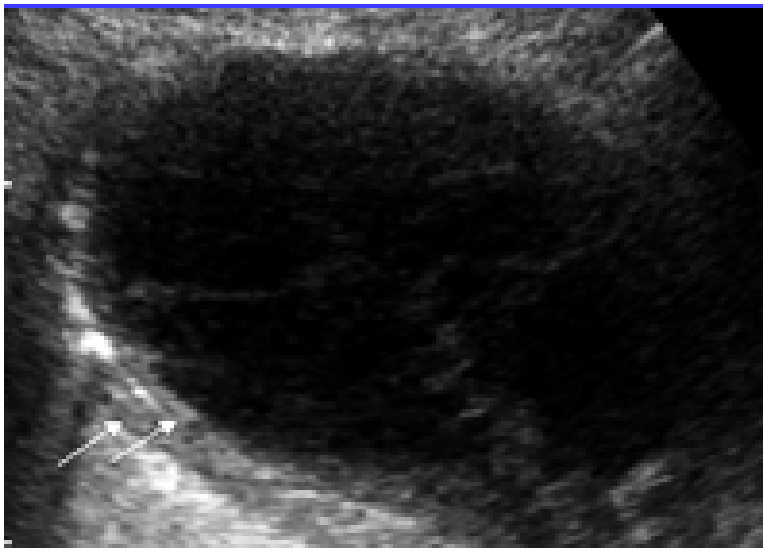

Abb. 4.6.13 große Pseudozyste mit Magenkompression (Pfeile: Magenvorder- und -hinterwand); OBS q

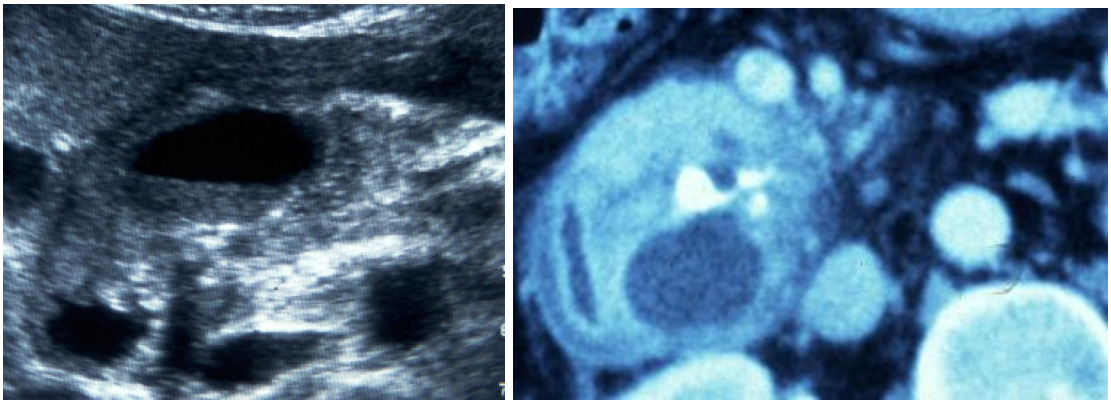

Abb. 4.6.14 a, b Pseudozyste bei chronischer Pankreatitis; OBS q (b CT-Aufnahme)

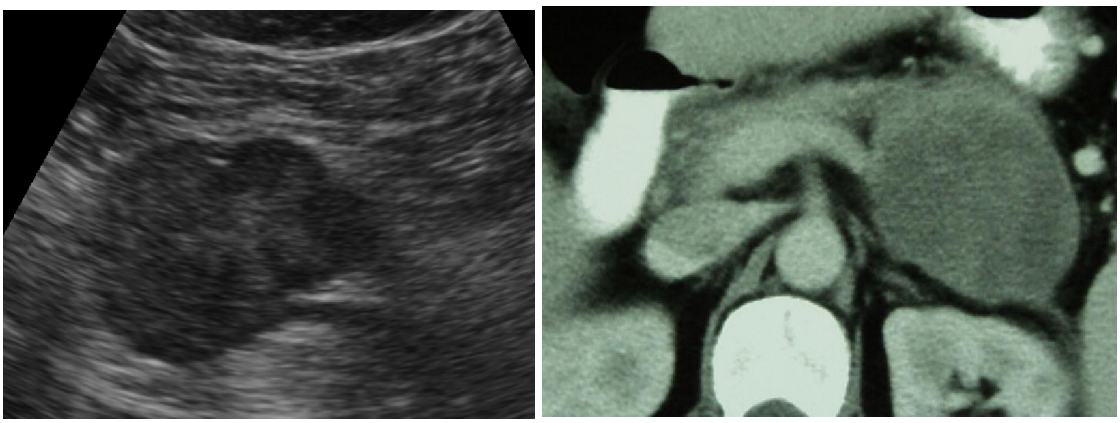

Abb. 4.6.15 a, b Neuroendokriner Tumor; OBS q

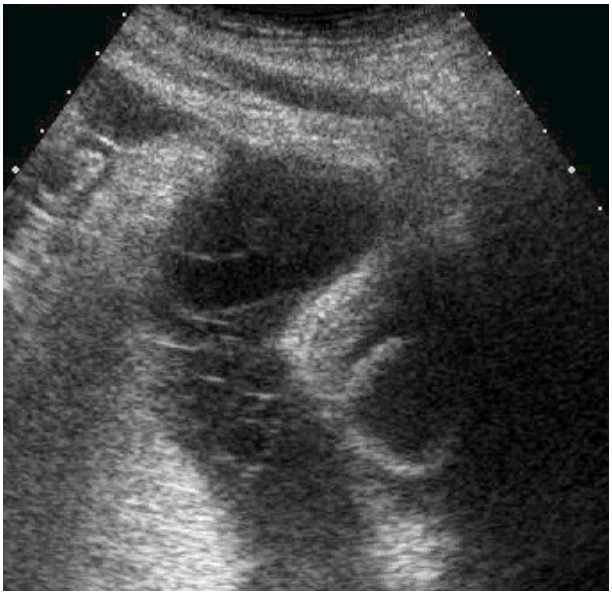

Abb. 4.6.16 „Spinnengewebsgerinnsel“ im Aszites bei akuter Pankreatitis (klinisch schwer verlaufend) im „Morrison-Pouch“, etwas geschwollene Dünndarmschlinge; FS re

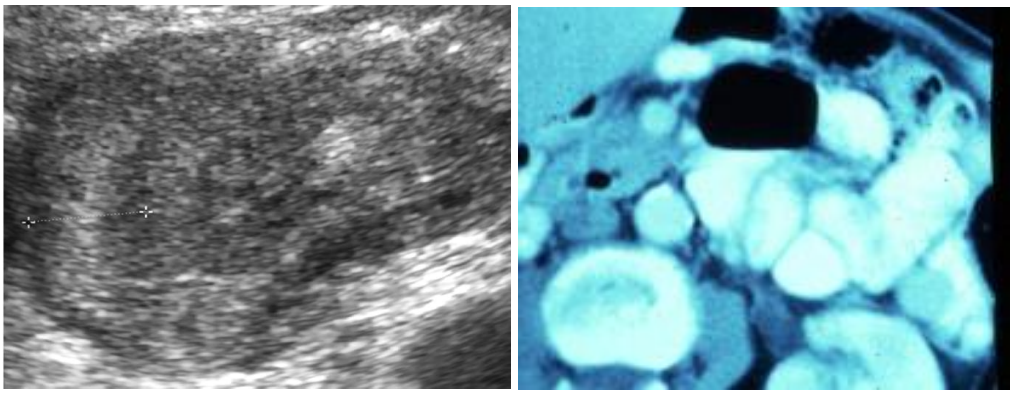

Abb. 4.6.17 chronische Kopfpankreatitis (alkoholtoxisch), verschwollenes Duodenum (die Messkreuze markieren die äußere und die pankreasseitige Kontur des duodenalen C); OBS q (a)

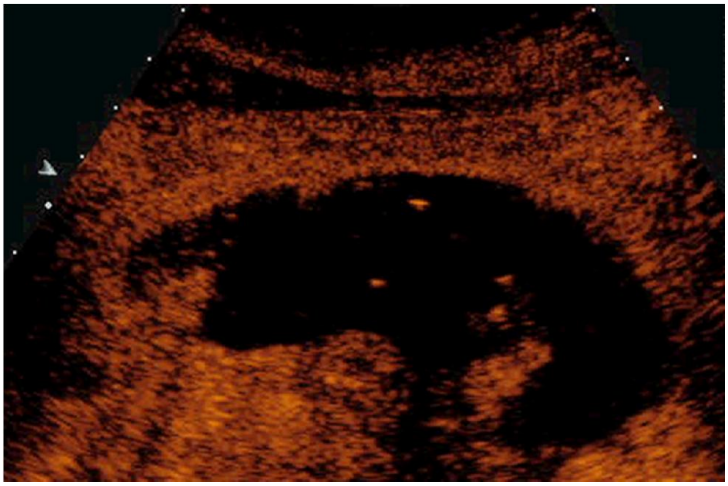

Abb. 4.6.18 fast völlig nekrotisches Pankreas mit fehlender Perfusion (mit Ausnahme der Kopfregion, s. unten) (klinisch mittelschwerer Verlauf, später insulinpflichtiger Diabetes mellitus); OBS q (mit KM)

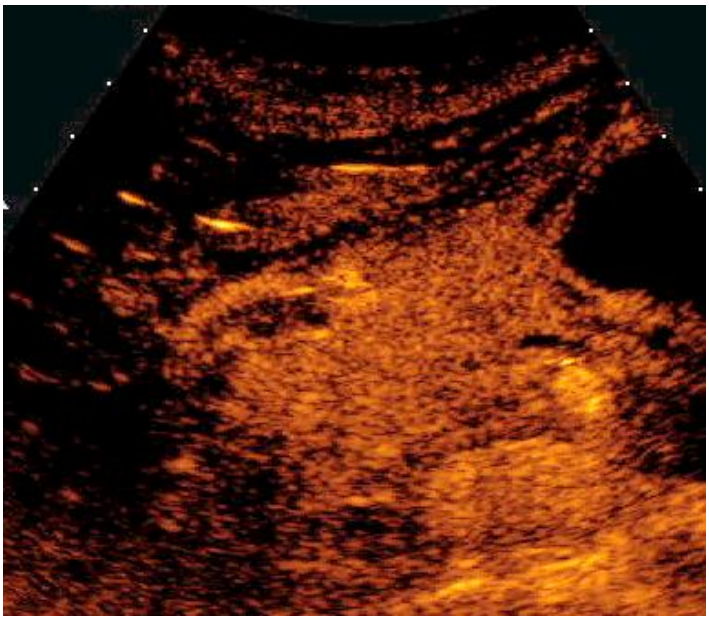

Abb. 4.6.19 Detailkontrastmittelstudie des erhaltenen Pankreaskopfes mit normal Aa.hepatica et gastroduodenalis sowie dem duodenalen C und der Aorta abdominalis sowie der A.mesenterica superior; OBS q

Abb. 4.6.20 chronisch kalzifizierende Pankreatitis mit Parenchymreduktion, Aszites, Leberzirrhose; OBS l

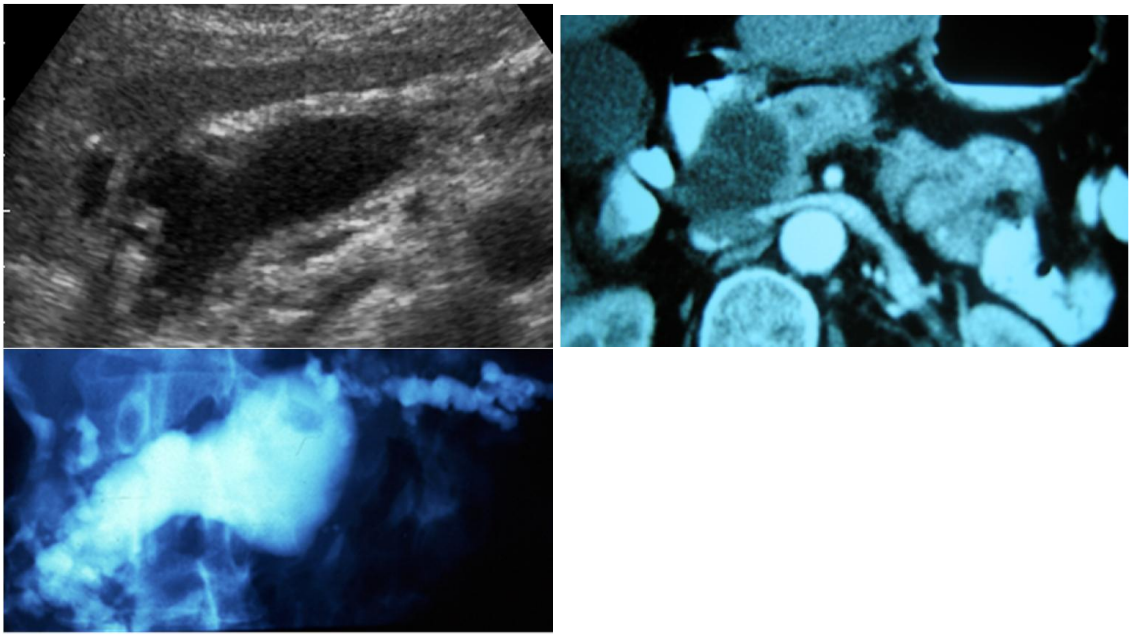

Abb. 4.6.21 a-c chronisch-pankreatitische Gangerweiterung, keine Pseudozyste; OBS q (a) und ERCP (c)

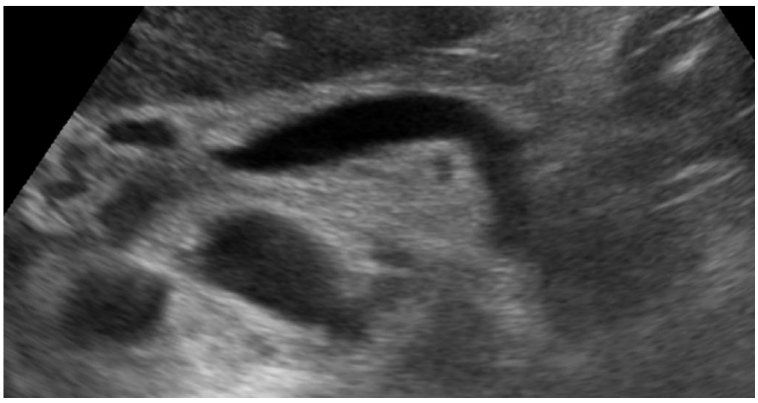

Abb. 4.6.22 erst bei einer Kontrollsonographie entdeckte Korpusläsion; OBS q

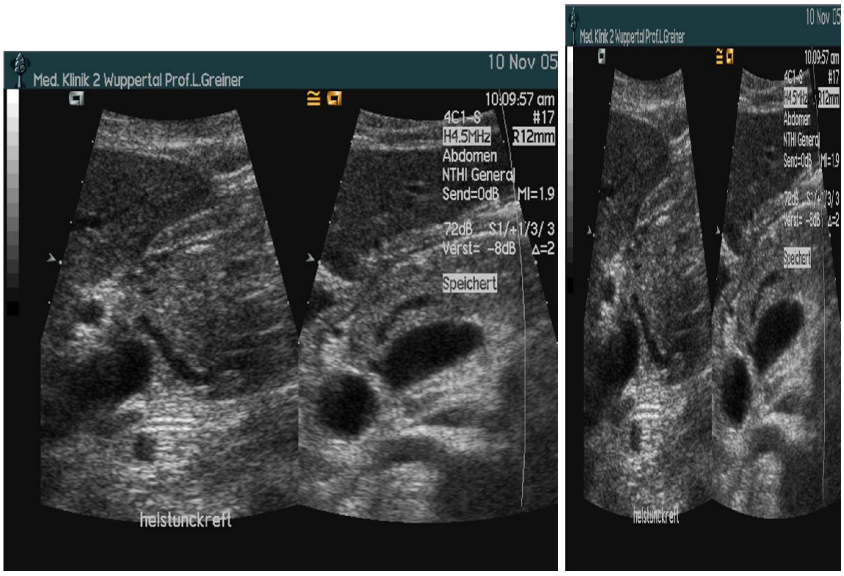

Abb. 4.6.23 a, b leicht dilatierter dp, verfolgbar bis unmittelbar präpapillär (linke vergrößerte Bildhälfte), normal sind Vv.lienalis/portae, Aa.hepatica und gastroduodenalis sowie (angeschnitten) Antrumvorder- und rückwand, das Duodenum und die Leber; OBS q

Die oft zu konstatierende Überlagerung des Pankreasschwanzbereiches mit dem Gas im Fundus tut ihr Übriges zur manchmal mühsamen Darstellung des Pankreas und seiner Pathologika.

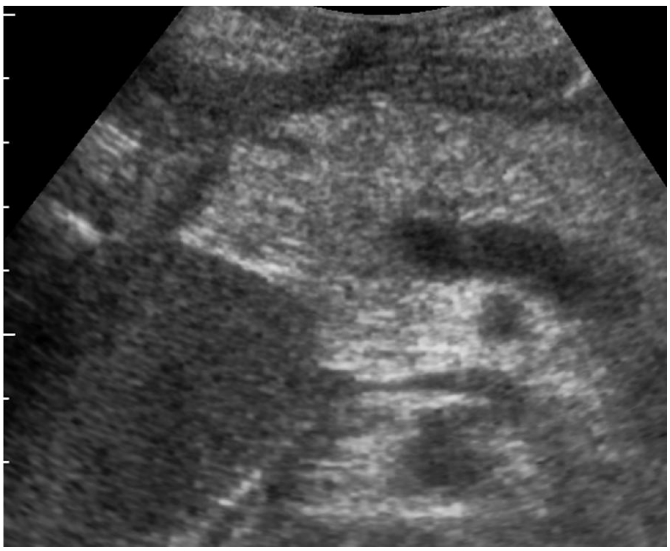

Abb. 4.6.24 nach Hemihepatektomie links atypisch weit ventrale Verlagerung des Pankreas vor den li Leberlappen; OBS q

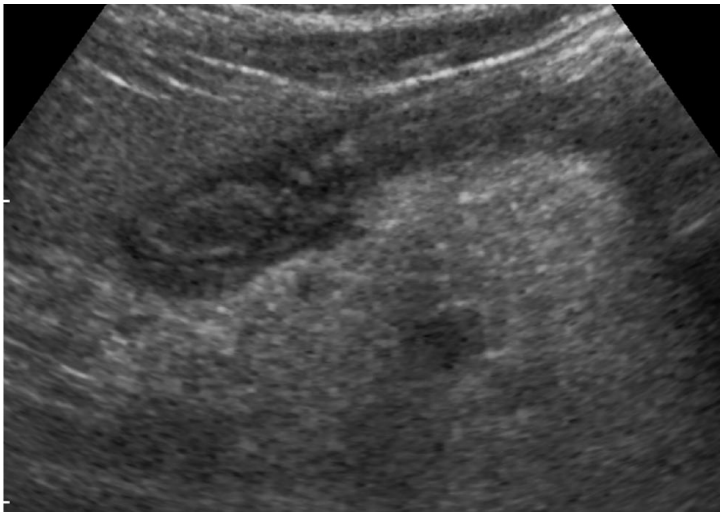

Abb. 4.6.25 abklingende akute Pankreatitis nach klinischen Kriterien

Abb. 4.6.26 normaler Oberbauchlängsschnitt mit Pankreas, vl sowie dp und ah quer, Magenantrum angeschnitten; OBS l

Entscheidend ist in jedem Fall die klinische Situation: es gibt Bilder, die schrecklich aussehen bei klinisch relativ blandem Verlauf. Umgekehrt kann das Pankreas in den Abbildungen relativ normal aussehen bei klinisch schwerem Verlauf, bis hin zum scheinbar normalen Pankreasbefund beim Schub einer akuten Pankreatitis.

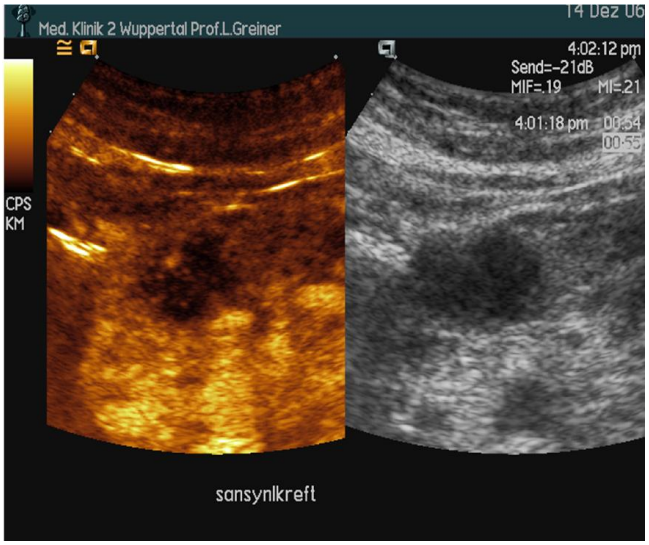

Abb. 4.6.27 kleiner Pankreaskopftumor, normal Aorta abdominalis und inspiratorische V.cava inferior; OBS q

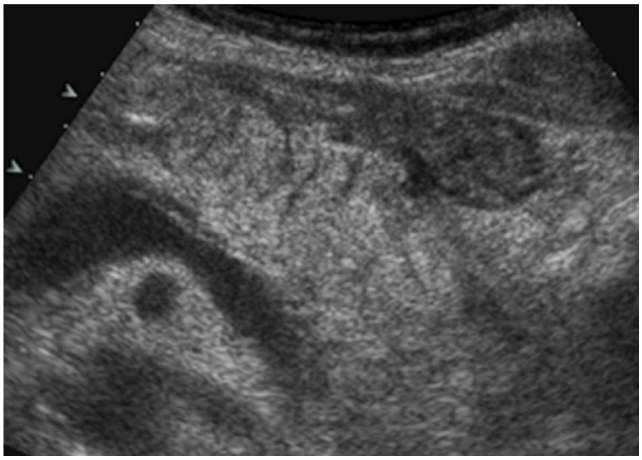

Abb. 4.6.28 klinisch sehr frühes Stadium (Stunden) einer akuten Pankreatitis, normal Vv.lienalis und renalis sinistra sowie Aa.mesenterica superior und Aorta plus Antrum; FS

Abb. 4.6.29 „Spinnenwebsgerinnsel“ in pankreatitischem Erguss der re Morrison-Tasche (klinisch schwerer Verlauf); SCS re

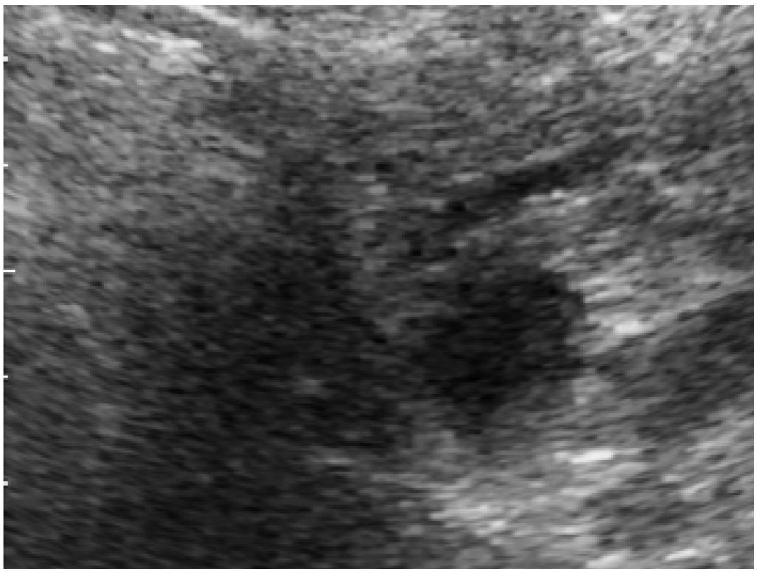

Abb. 4.6.30 Pankreaskopftumor mit typisch schlechter Abgrenzbarkeit und mäßig gestautem dp; OBS q

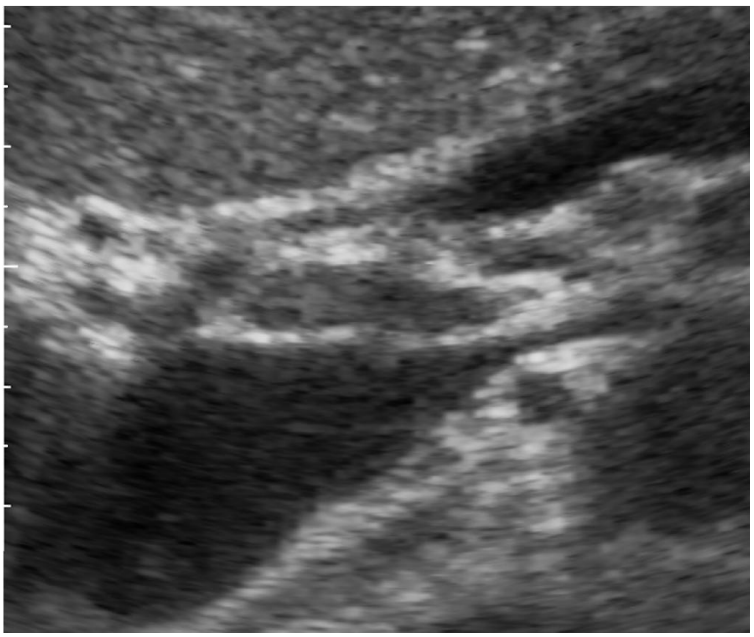

Abb. 4.6.31 pankreaskopfnahe Lymphadenopathie unklarer Genese; OBS q

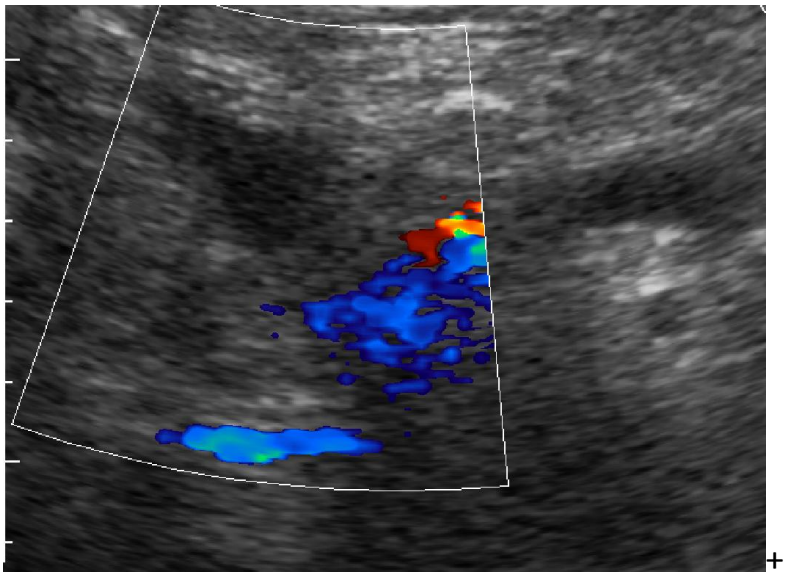

Abb. 4.6.32 Pankreaskopftumor; OBS q

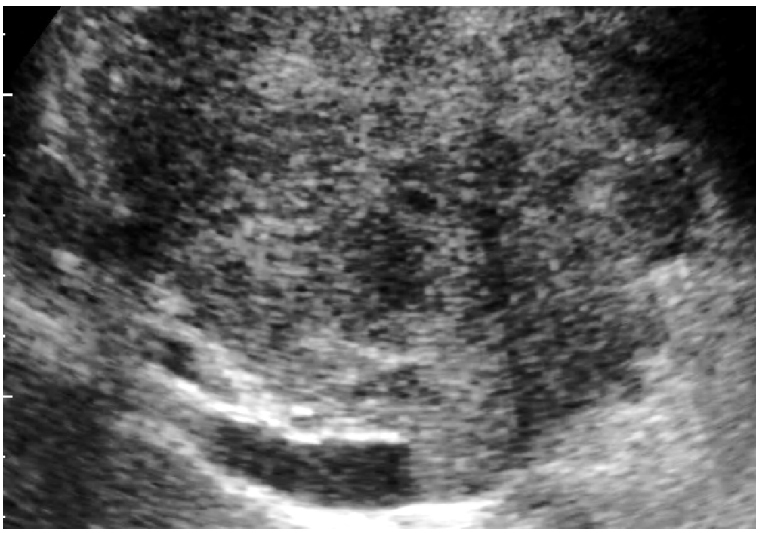

Abb. 4.6.33 hiläre Lymphknotenmetastase eines kolorektalen Karzinoms mit Portalgefäßinvasion, Kompression des dhc und nicht tangierter zwischenkreuzender ah; OBS q

Abb. 4.6.34 großer Pankreasschwanztumor; FS li

Abb. 4.6.35 Portalvenenthrombose; FS re

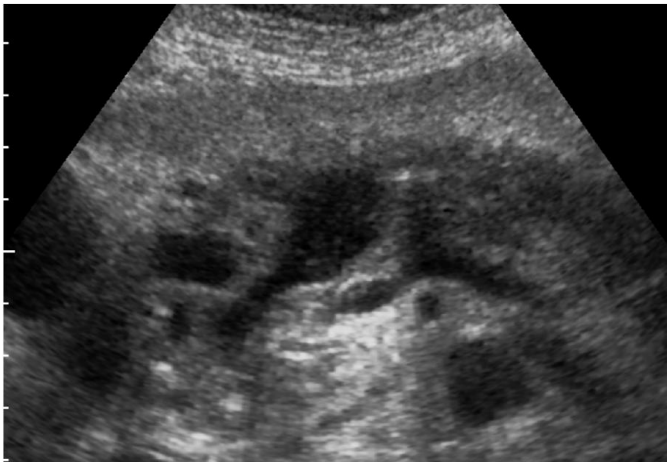

Abb. 4.6.36 frische Pseudozysten; OBS q

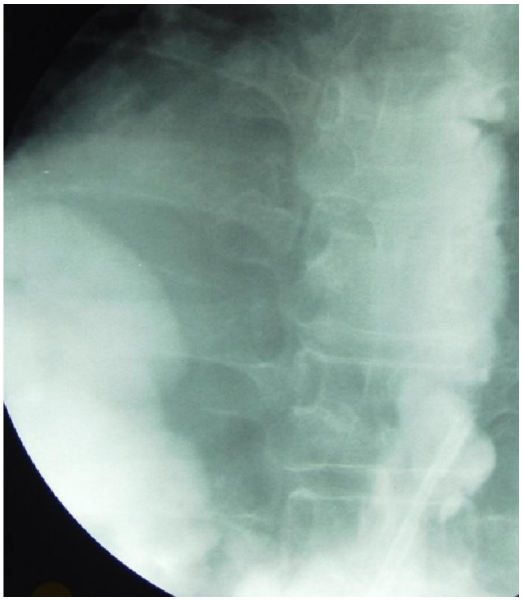

Abb. 4.6.37 pankreatikpleurale Fistel in der ERCP

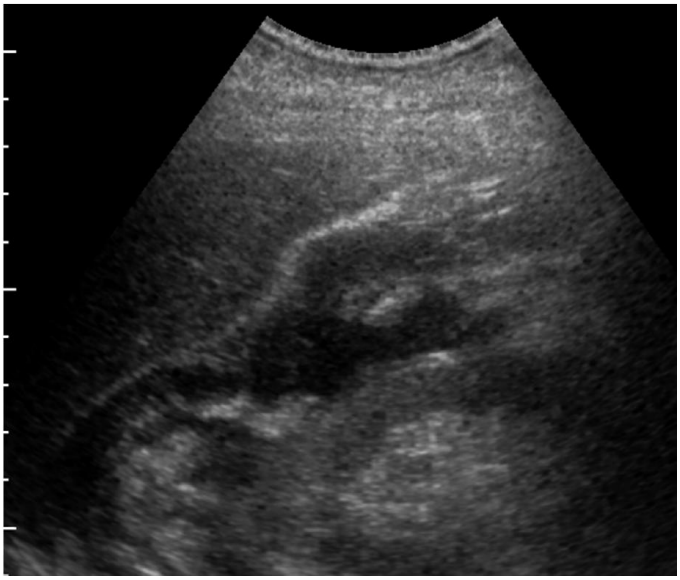

Abb. 4.6.38 Ergussbildung in Bursa minor und „Morrison`s pouch“; OBS q

Abb. 4.6.39 malignes Lymphom in der Nähe des Pankreaskopfes; OBS q

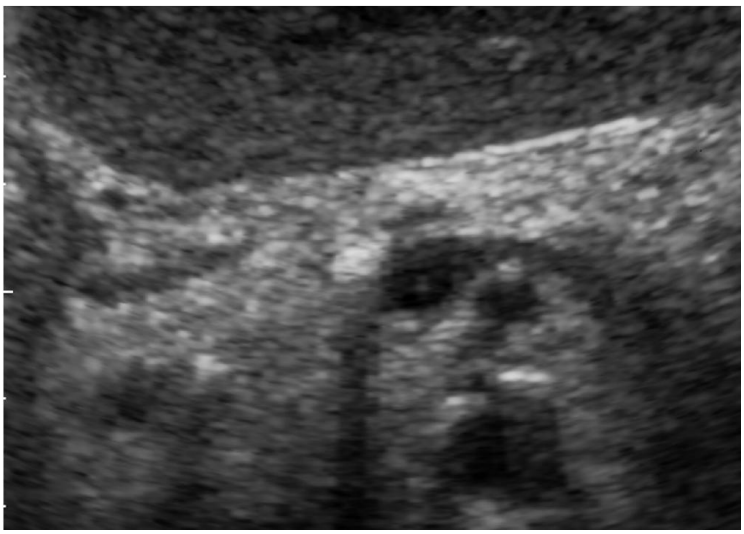

Abb. 4.6.40 Pankreatikolithiasis; OBS q

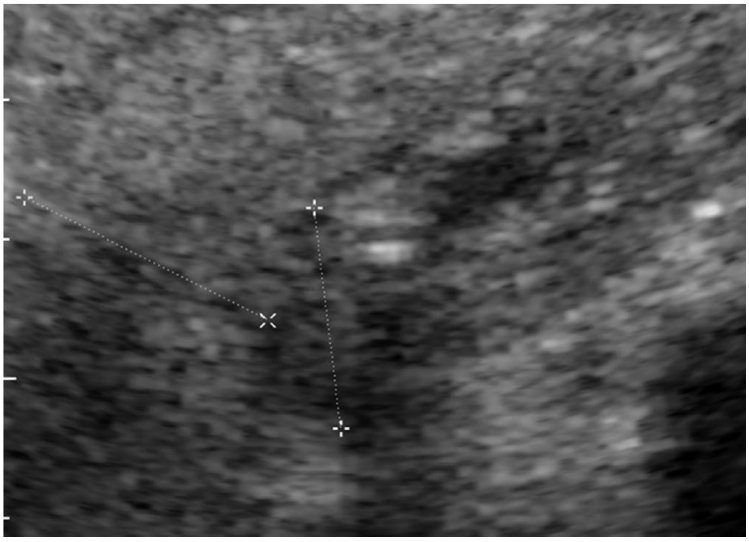

Abb. 4.6.41 Papillentumor (re Messkreuze) mit Stauung des D.pancreaticus und Stent im dhc; OBS q

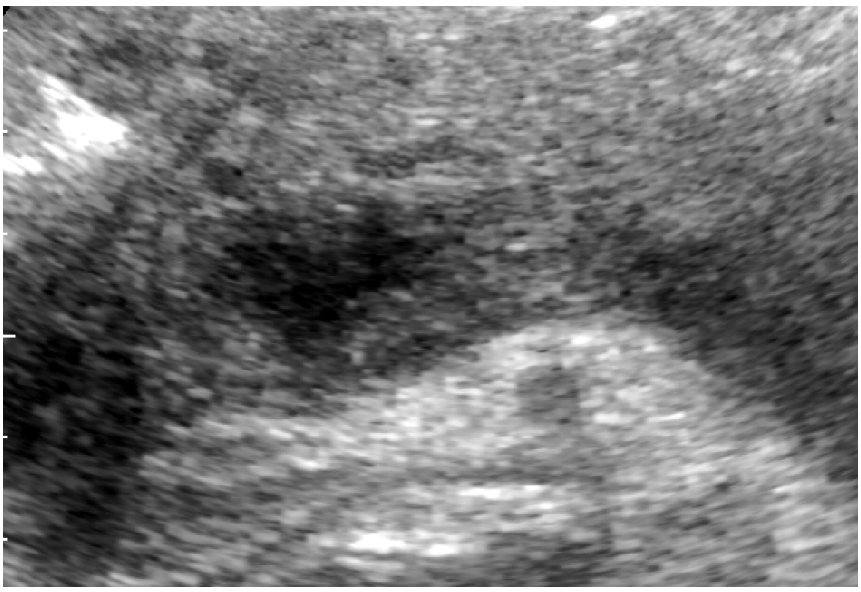

Abb. 4.6.42 frische Pseudozyste; OBS q

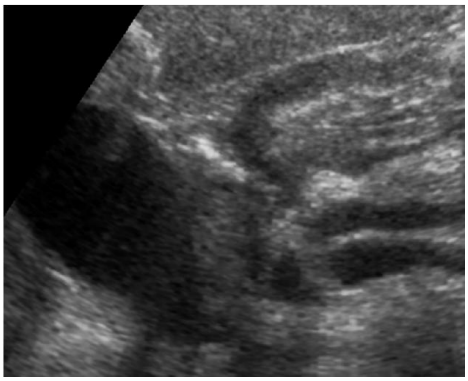

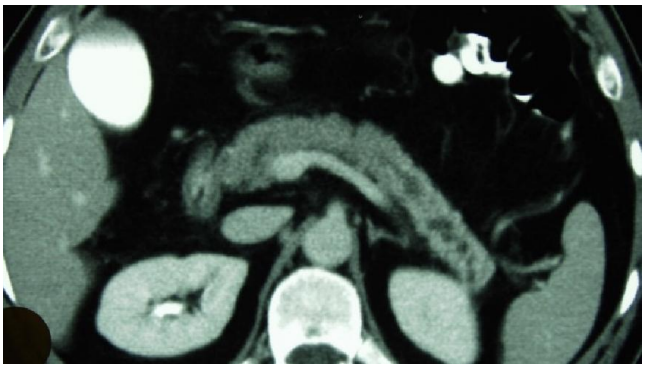

Abb. 4.6.43 a, b chronische Pankreatitis; OBS q (a)

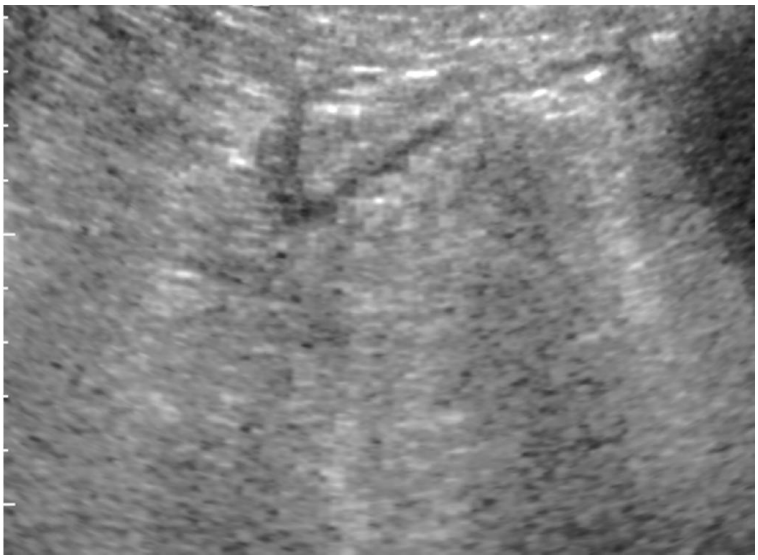

Abb. 4.6.44 akute ödematöse Pankreatitis; OBS q

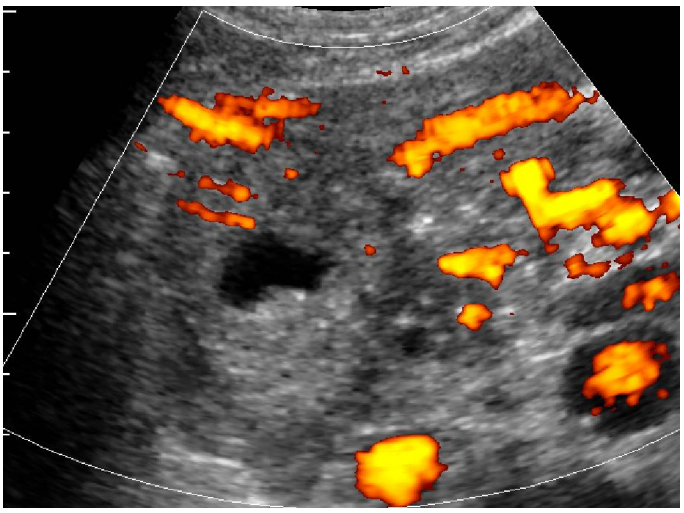

Abb. 4.6.45 frische Pseudozyste; OBS q

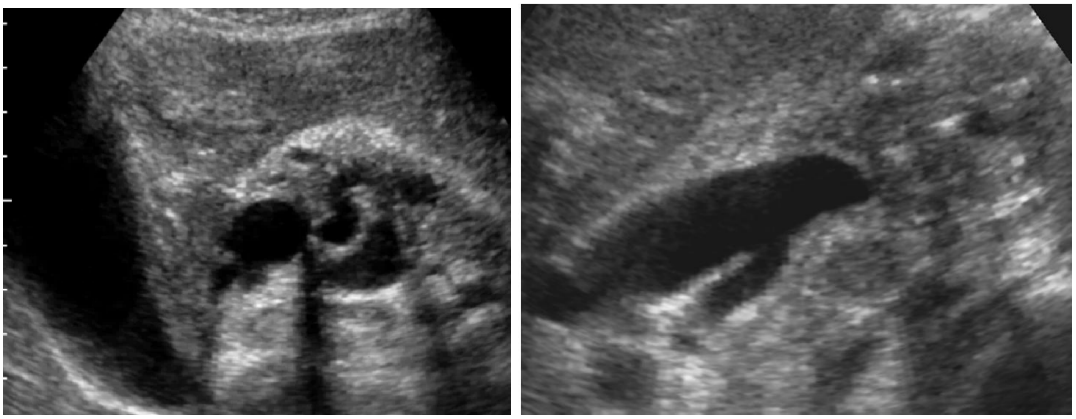

Abb. 4.6.46 kleiner präpapillärer Pankreaskopftumor mit biduktaler Stenose und Dilatation des dp; OBS q

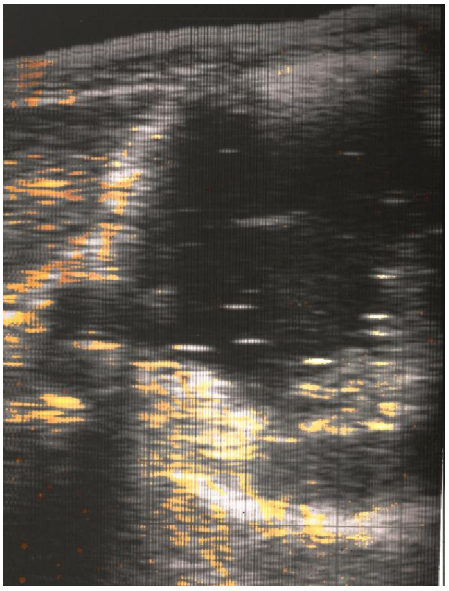

Abb. 4.6.47 große Pseudozyste mit spontaner Rückbildung im weiteren jahrelangen Verlauf; OBS l

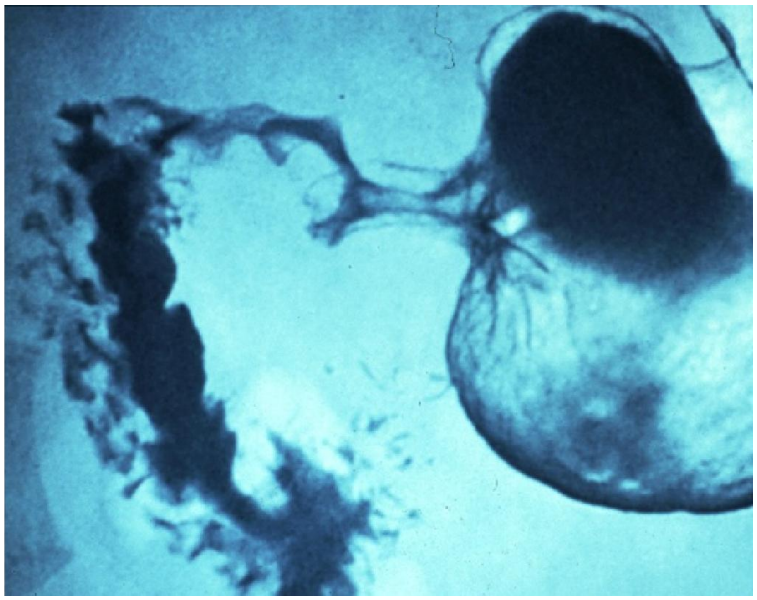

Abb. 4.6.48 Pankreaskopfkarzinom mit duodenaler Invasion („Frostberg`sches Zeichen“)

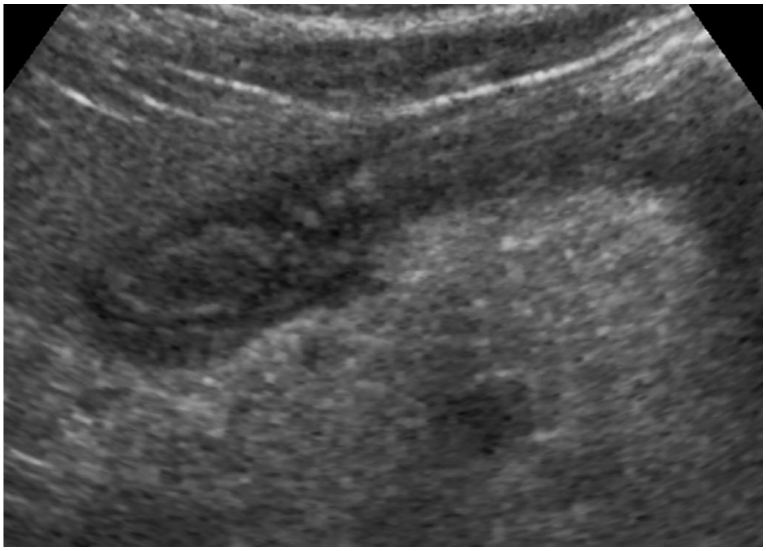

Abb. 4.6.49 ödematöse akute Pankreatitis; OBS q

Abb. 4.6.50 chronische Pankreatitis; OBS q



Abb. 4.6.51 alte Publikation

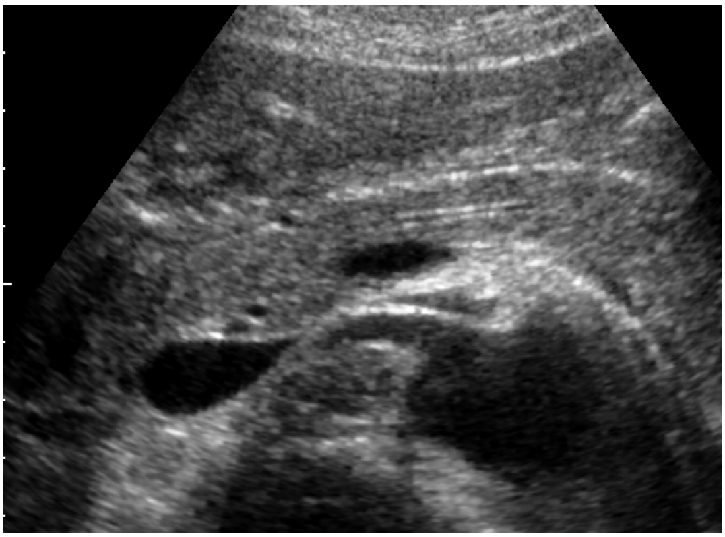

Abb. 4.6.52 normaler OBS q mit typisch etwas gestauter V.renalis sinistra („Nussknacker-Syndrom“)

Abb. 4.6.53 Lymphome angrenzend an den unauffälligen Pankreaskopf (klinisch M.Boeck), reflexreiches Gas im Bulbus, Pylorus nachweisbar; OBS q

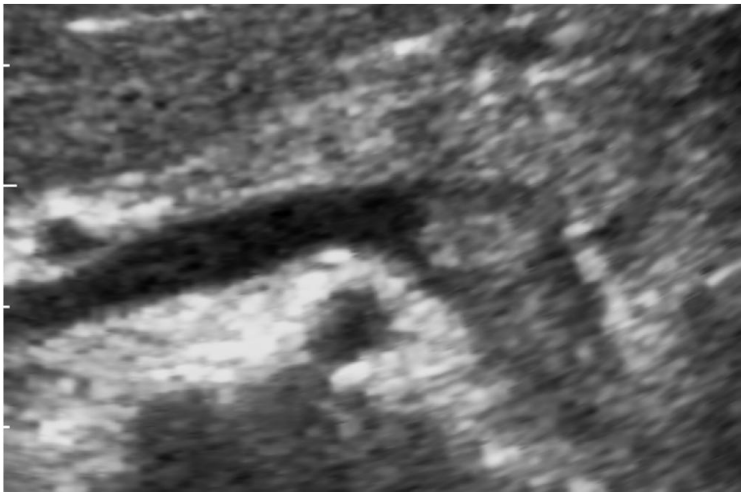

Abb. 4.6.54 Lienalvenenthrombose bei akuter Pankreatitis; OBS q

Bitte beachten:

- ***die Pankreassonographie wird (zu Unrecht ?) gesehen als die hohe Kunst der Sonographie***
- ***klinisch korrelieren***
- ***auch ungewöhnliche Schnittführungen***
- ***Querschnitte hoch (subxiphoidal) in tiefer Inspiration ansetzen***
- ***Schwanz- und Korpusregion würdigen, ggf. CT***
- ***spontane und vermessende Elastographie berücksichtigen***

4.7 Nieren

Abb. 4.7.01 Harnstau I Grades, Nephrolitiasis; FS li

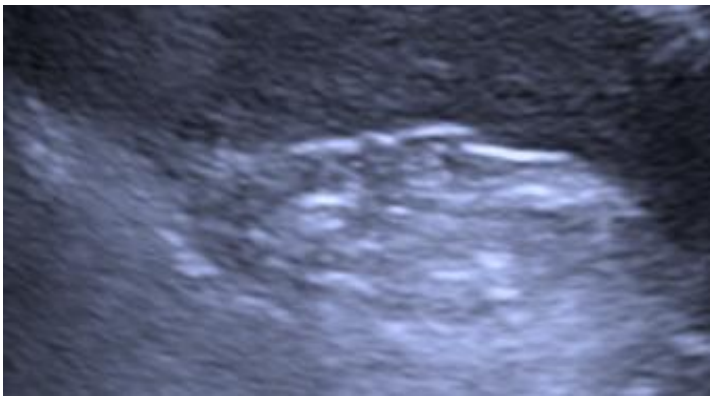

Abb. 4.7.02 Schrumpfniere li; FS li

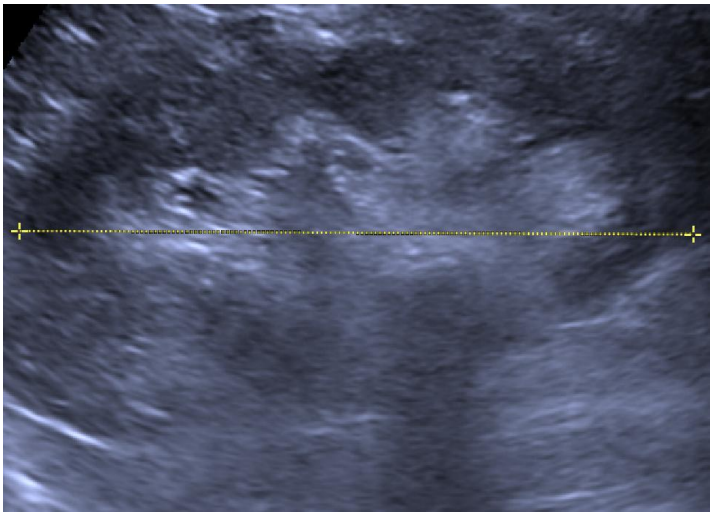

Abb. 4.7.03 schwierige Nephrolithiasis; FS re

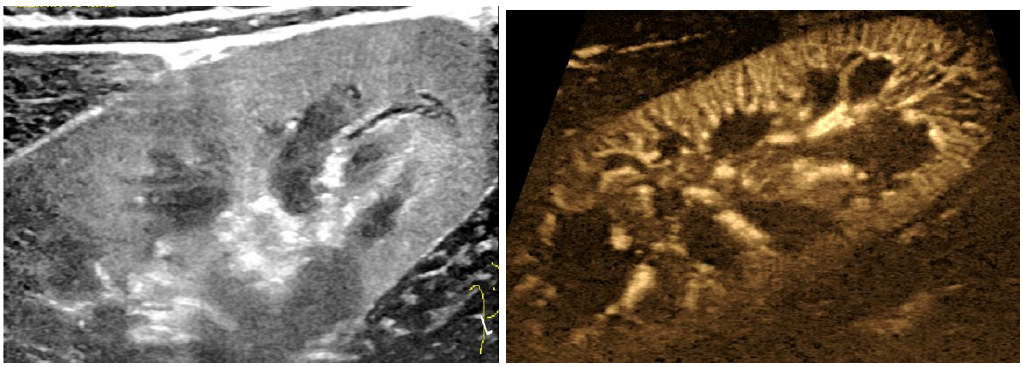

Abb. 4.7.04 a, b Darstellung der normalen rechten Niere in aktueller Technologie; FS re (mit Gefäßdarstellung b)

Die Nieren und die ableitenden Harnwege müssen zumindest bei der Erstsonographie beidseits komplett mituntersucht werden. Die Entdeckung bisher asymptomatischer Nieren- und Harnwegtumoren, die dann noch kurativ (gar teil-) resektabel sind, gehört zu den vorrangigen Aufgaben der Screening-Sonographie. Besondere Anforderungen stellen oft kleine periphere versteckt gelegene Tumoren oder kleine Tumoren der Harnwege dar.

Die Nieren sind für die Sonographie geradezu geschaffen – nicht umsonst waren es Urologen, die sich (nach den Gynäkologen) als Erste der klinischen Sonographie annahmen.

Da Nierenerkrankungen häufig vorkommen und oft mit makropathologisch erkennbaren Veränderungen einhergehen stellt die Sonographie ein unverzichtbares diagnostisches Werkzeug an diesen lebensnotwendigen Organen dar. Noch immer werden viel zu viele iv-Ausscheidungs-urographien und CT-Untersuchungen veranlasst.

So hört sich die Formalie von einem “low dose CT“ gut an, ist aber dem iv-Pyelogramm hinsichtlich der Strahlenbelastung ebenbürtig. Zu bedenken ist, dass trotz technischer Fortschritte die Gesamtstrahlenbelastung aus nicht natürlichen Quellen, d. h. in erster Linie infolge der CT-Untersuchungen immer noch ansteigt.

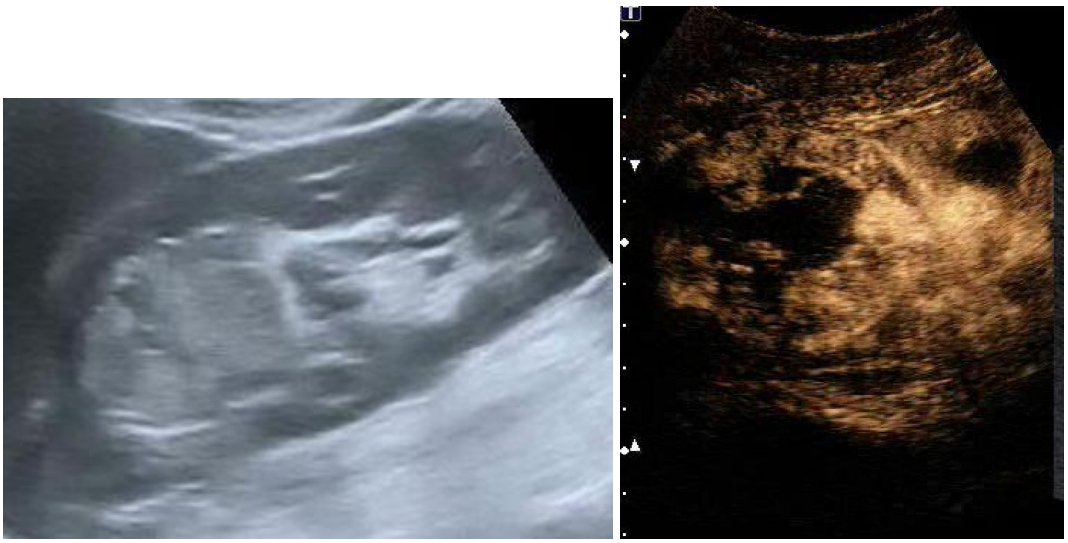

Abb. 4.7.05 a, b Nierenbeckenmalignom; FS re (b mit KM)

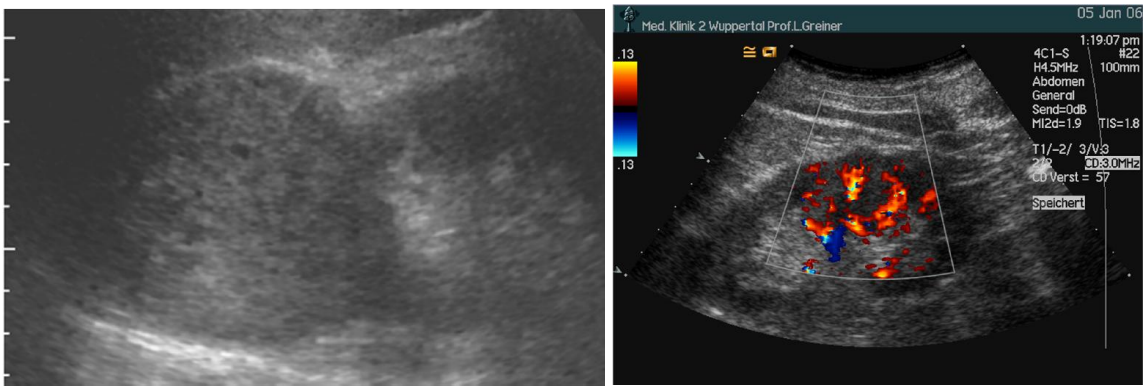

Abb. 4.7.06 a, b asymptomatische Nierentumoren bei zwei unterschiedlichen Fällen; FS rechts (mit teils kräftiger Perfusion (b)) und pathologischen Gefäßen (b)

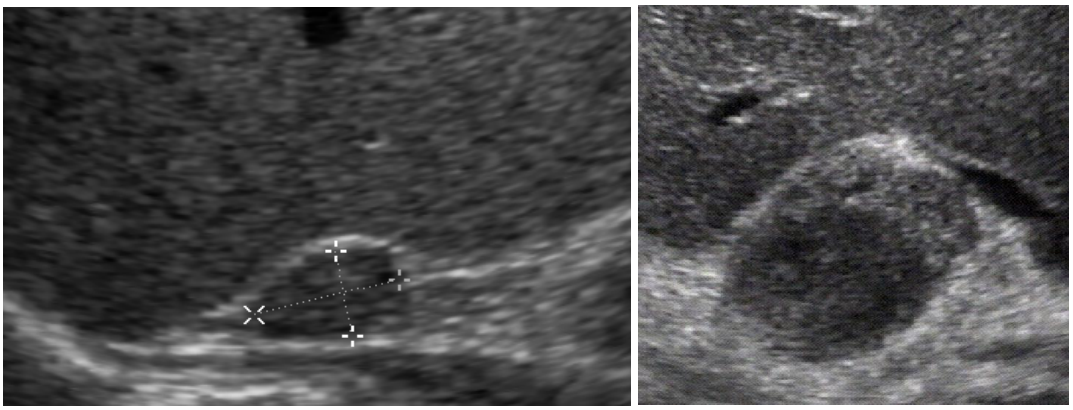

Abb. 4.7.07 a, b Inzidentalom (linke Bildhälfte) und Nebennierentumor; FS re (zwei verschiedene Fälle)

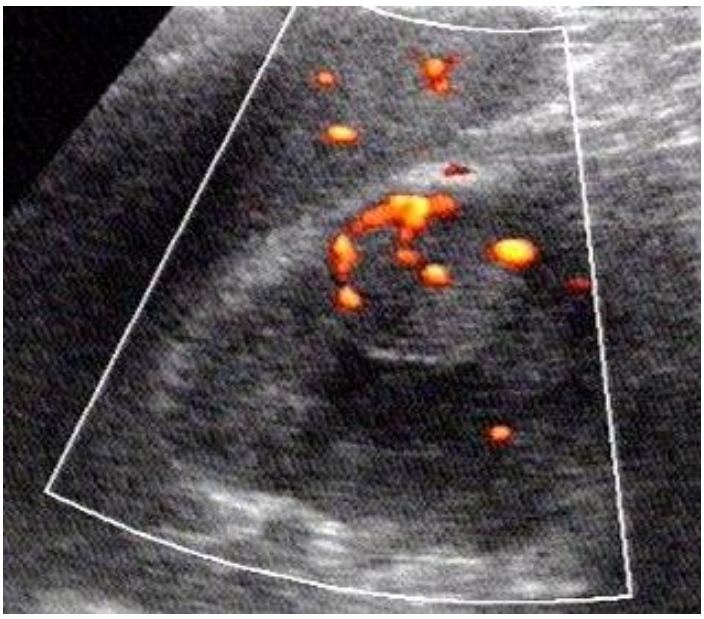

Abb. 4.7.08 Lymphombefall der rechten Niere; FS re

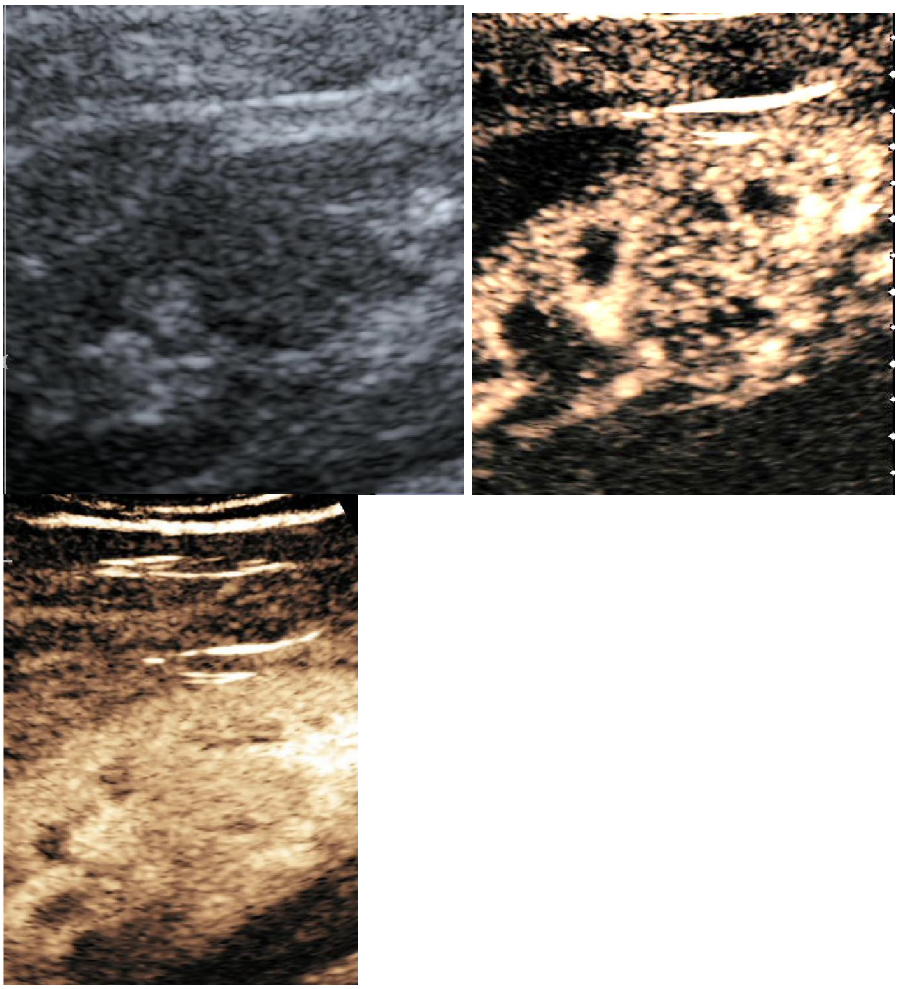

Abb. 4.7.09 a-c prominente Bertinisäule der linken Niere; FS re (b und c jeweils mit Kontrastmittel in früher und mittlere Füllungsphase)

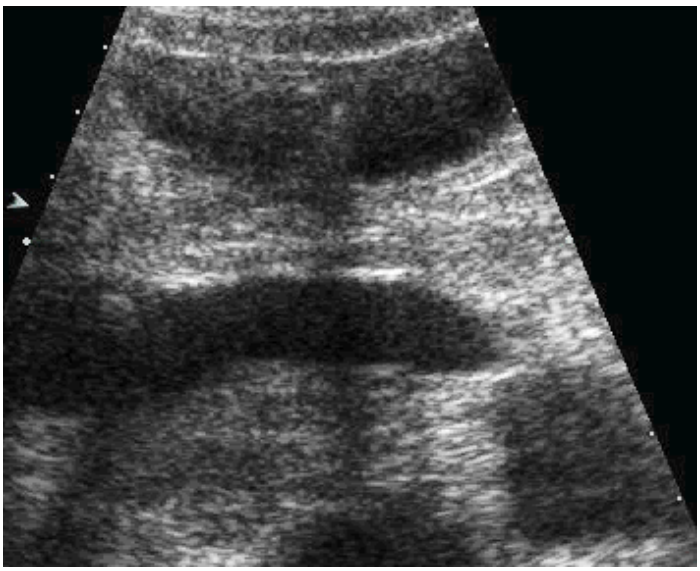

Abb. 4.7.10 Lymphknotenmetastasen eines (klinisch nachgewiesenen) Prostatakarzinoms mit Ureterstauung; FS re

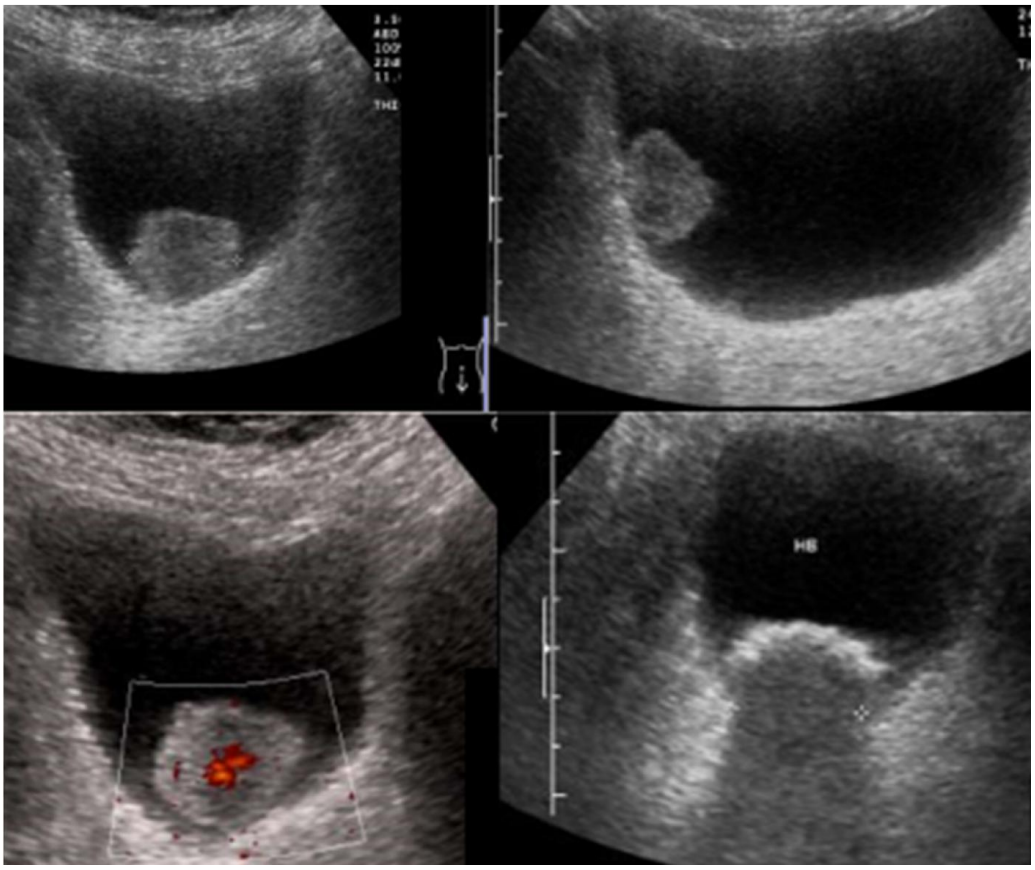

Abb. 4.7.11 a-d ortsständiger (auch bei Lagerung kostanter) asymptomatischer Harnblasentumor und zum Vergleich weiter Fall mit Harnblasensteinen und Schallschatten (d); UBS (in c mit FKDS)

Die möglichen Ursachen eines dilatierten Ureters gilt es ebenso sorgfältig abzuklären wie alle möglichen Pathologika des Kleinen Beckens; insbesondere

ist der US geeignet für kleine Mengen Aszites, deren Nachweis mitunter erst sitzend gelingt.

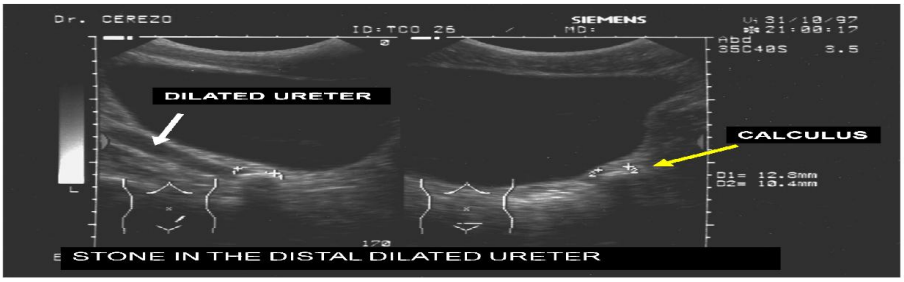

Abb. 4.7.12 a, b dilatierter Ureter (weißer Pfeil) durch symptomatischen Stein (gelber Pfeil); UBS l und q (a und b)

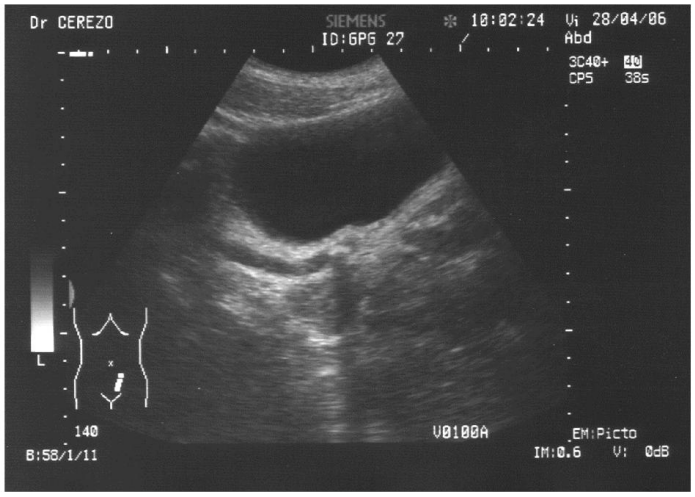

Abb. 4.7.13 symptomatischer Ureterstein, gestauter Ureter; UBS l

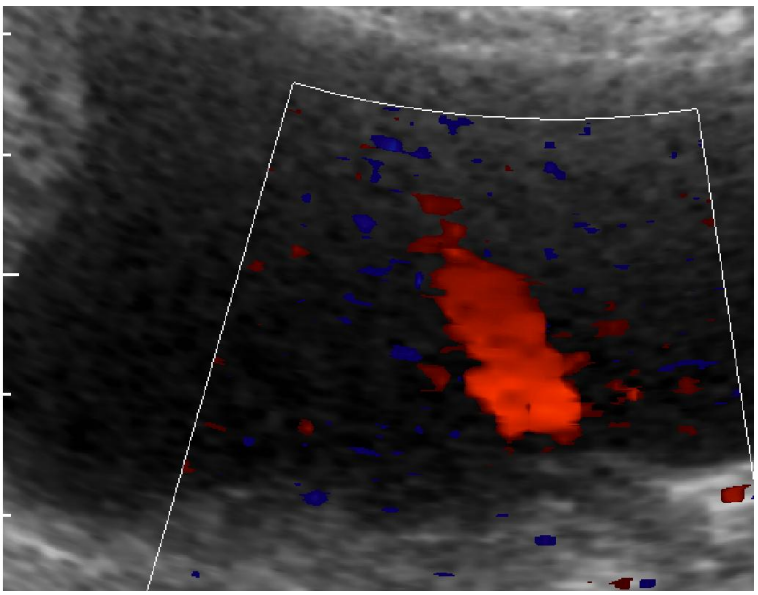

Abb. 4.7.14 Jet-Phänomen eines Ureters; UBS l

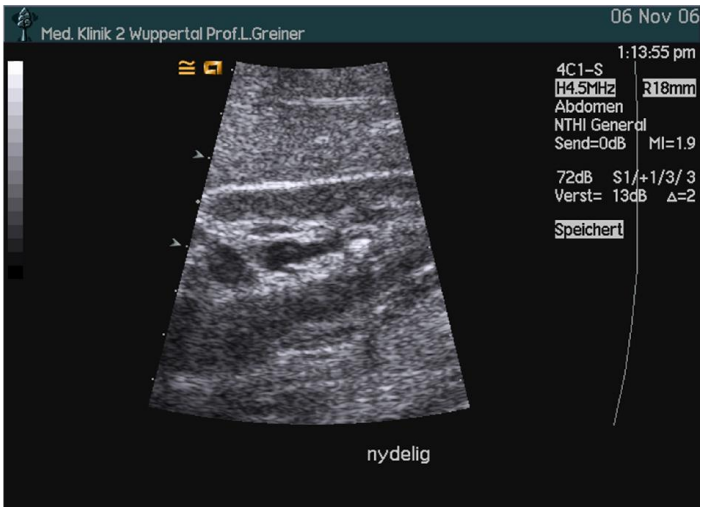

Abb. 4.7.15 asymptomatische Nephrolithiasis, bei in typischer Weise geringer Flüssigkeitsumspülung (im Gegensatz zu Gallensteinen) leicht übersehbar; FS re

Abb. 4.7.16 Hämangiomyolipom; FS r

Ebenso müssen die Organe des Großen und des Kleinen Beckens im Falle des Vorliegens häufiger Normvarianten betrachtet werden.

Postoperativen Zuständen – etwa denerviert und pseudodilatiert nach Nierentransplantation – müssen beachtet werden, ebenso die fast immer harmlosen Nierenzysten und Hämangiomyolipome, auch in ihrer nicht mehr harmlosen Differentialdiagnose.

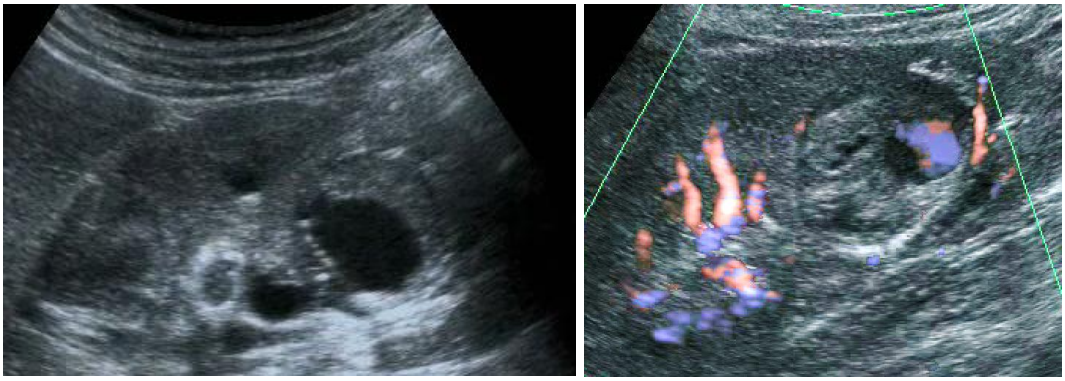

Abb. 4.7.17 a, b Nierenarterienaneurysma; FS li (b mit FKDS)

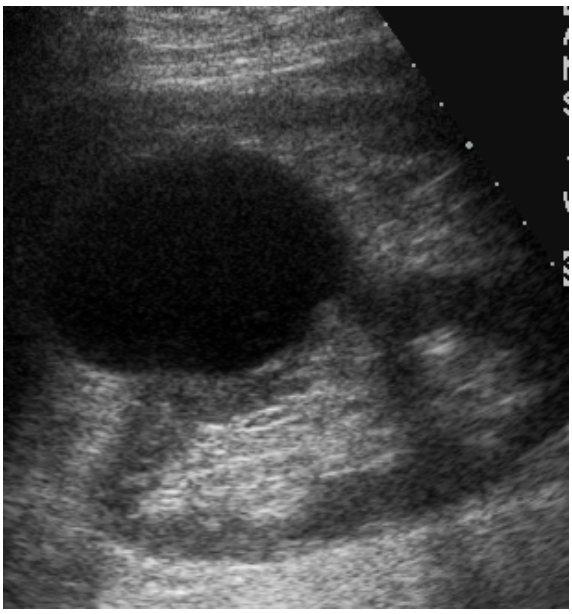

Abb. 4.7.18 Nierenzyste; FS li

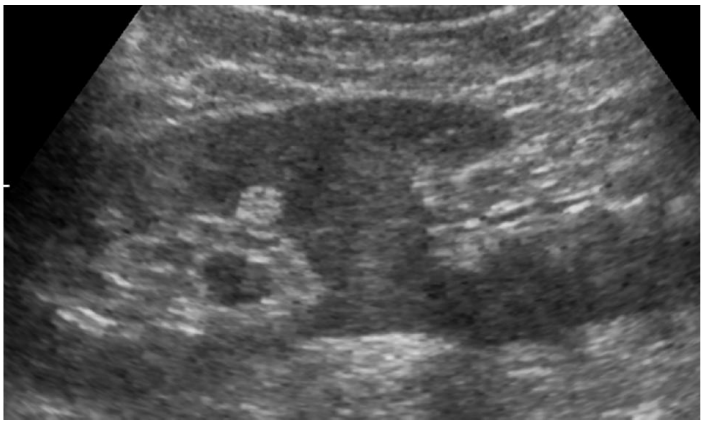

Abb. 4.7.19 Parenchymbrücke als Normvariante, zudem inkompletter unterer Nierenpol, kleine Fokale Läsion im Sinn eines kleinen Hämangiomyolipoms; FS r

Abb. 4.7.20 Harnblasendivertikel (das sich der Endoskopie entzieht!); UBS q

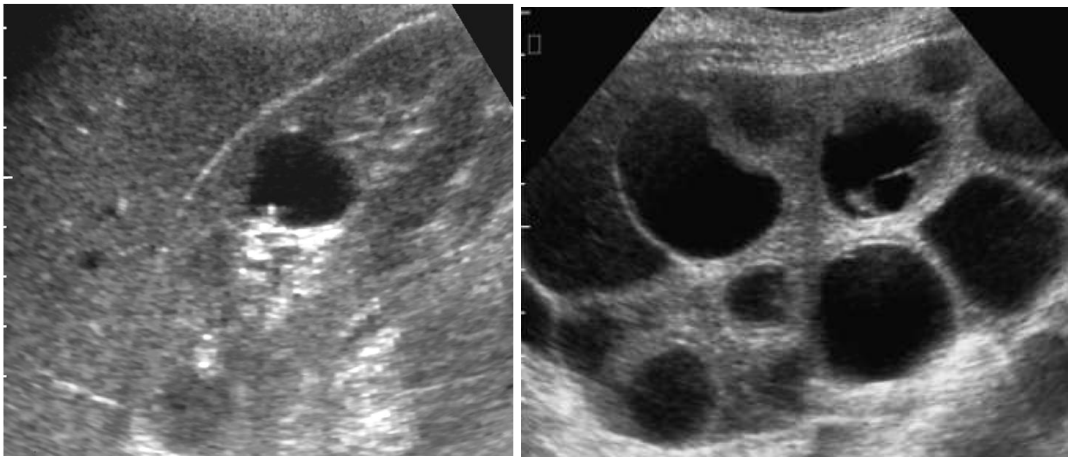

Abb. 4.7.21 asymptomatische Nierenzysten (a) und Zystennieren (verschiedene Fälle); FS re

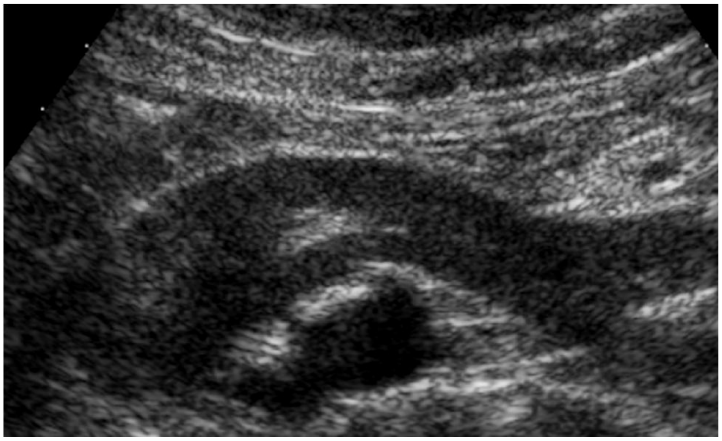

Abb. 4.7.22 Hufeisennieren, keine Lymphadenopathie; UBS q

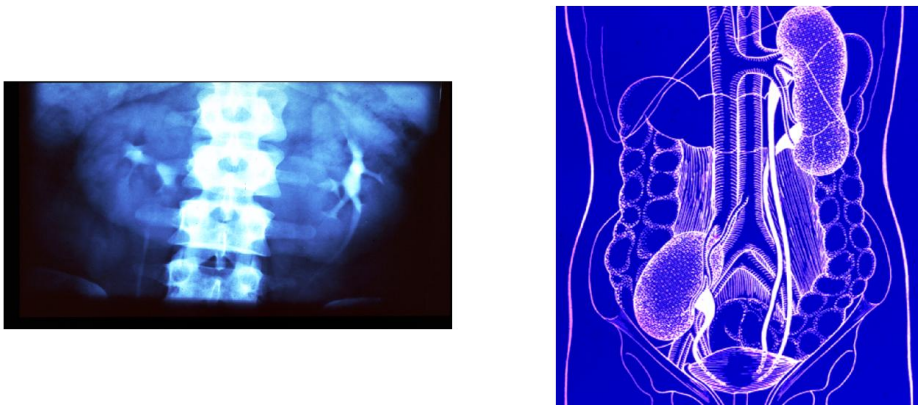

Abb. 4.7.23 a, b Hufeisennieren im Röntgenbild und Schemazeichnung einer Nierendystopie rechts sowie einer kompletten Doppelniere links mit Doppeluretern

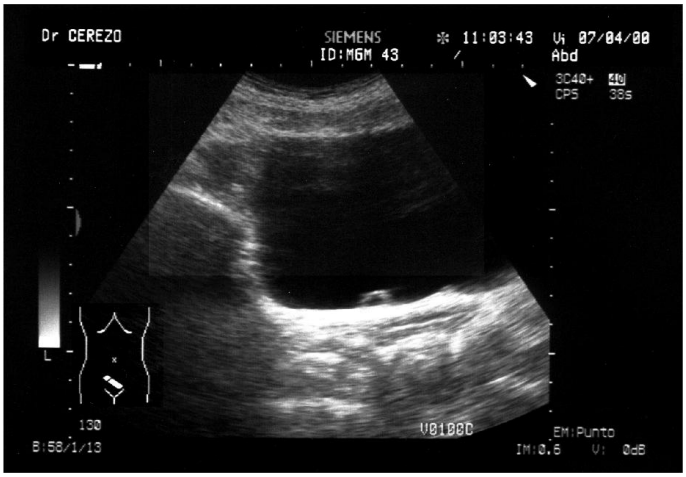

Abb. 4.7.24 kleine Ureterozele, Vagina und Rektum normal; UBS q

Abb. 4.7.25 Obstruktive Lymphadenopathie des Kleinen Beckens; UBS re

Abb. 4.7.26 Harnstau ersten bis zweiten Grades (von drei möglichen Graden); FS re

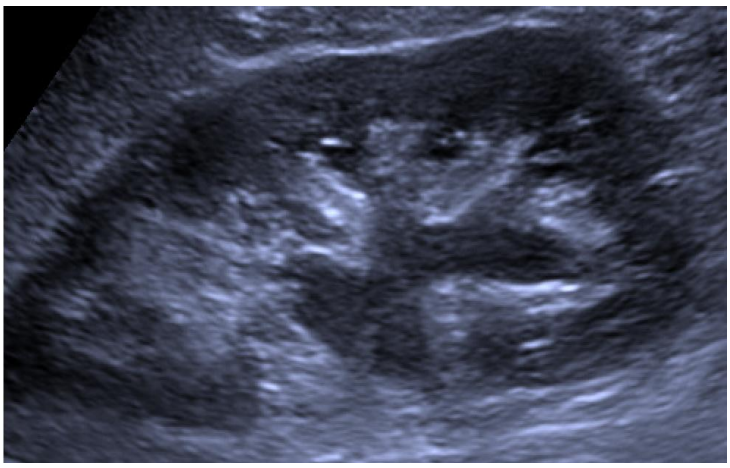

Abb. 4.7.27 akuter Harnstau (I. Grades); FS li

Abb. 4.7.28 die rechte Niere wird von einem (operativ angelegten) Kunststoffnetz zusammengehalten (posttraumatisch); FS re

Die Nieren sowie die (harnvolle!) Harnblase (Toiletten gehören nicht unbedingt zum Sonographieambiente dazu, oder zumindest sollten sie abgeschlossen sein) sind dann leicht und gründlich zu untersuchen.

Nierentumoren werden mitunter spät symptomatisch.

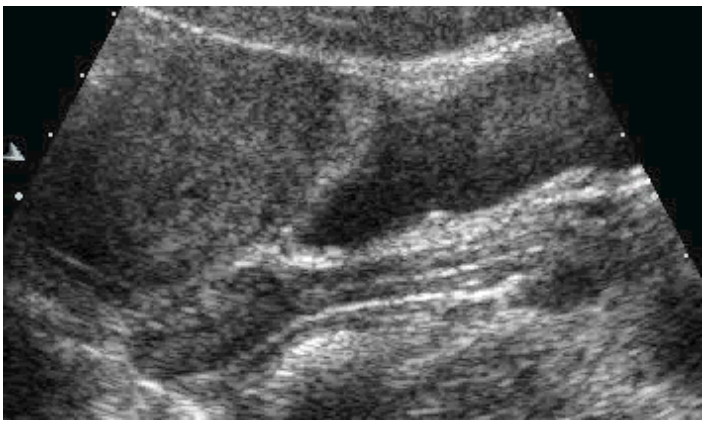

Abb. 4.7.29 normaler noch jugendlicher Unterbauchstatus (weiblich) mit Harnblase, Vagina und Uterus, kotgefülltes Rektum; UBS l

Abb. 4.7.30 normaler juveniler Unterbauchsitus (männlich) mit Harnblase, Prostata, Samenblasen und Rektum; UBS q

Abb. 4.7.31 wandzartes Harnblasendivertikel; UBS q

Abb. 4.7.32 Trigonum vesicae, Normalbefunde auch für die Urethra und das (kotgefüllte) Rektum; UBS l

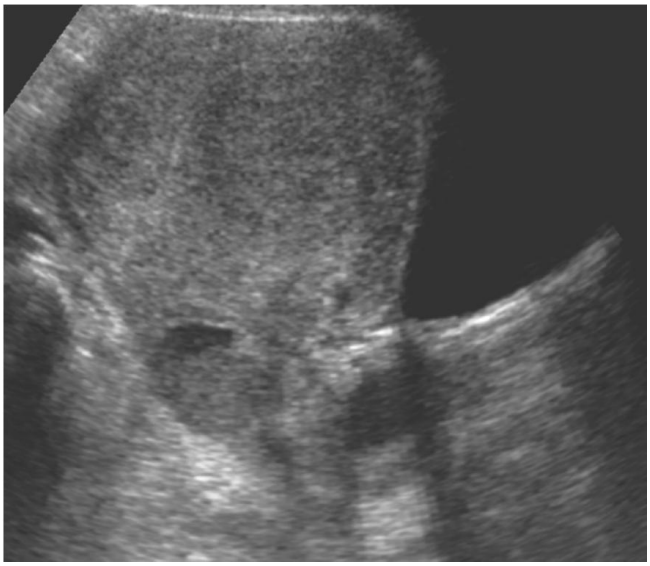

Abb. 4.7.33 Uterus myomatosus, zystischer Bereich der Portio; UBS l

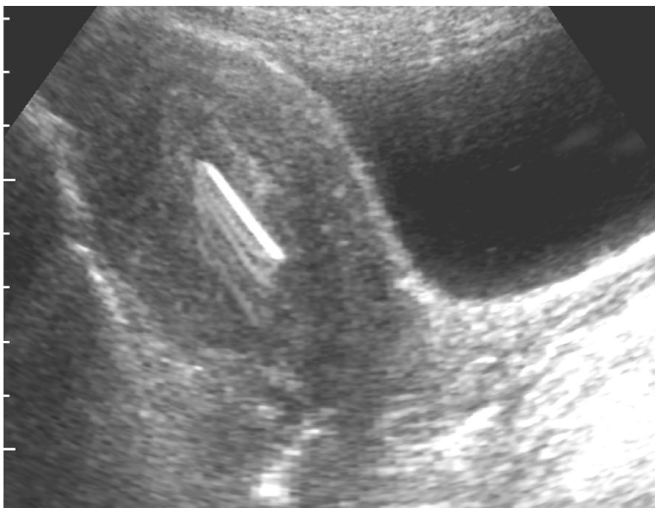

Abb. 4.7.34 intrauteriner Pessar (IUP), korrekte Lage, Normalbefunde für Rektum und Vagina; UBS l

Abb. 4.7.35 wandverdickender Tumor am Trigonum vesicae, normales Rektum; UBS l

Abb. 4.7.36 Tumorthrombose der V.cava inferior bei rechtsseitigem Adenokarzinom der Niere; FS re

Aszites sollte stets zur weiteren Abklärung Anlass geben (Ausnahme: Eisprung), am ehesten punktionssonographisch.

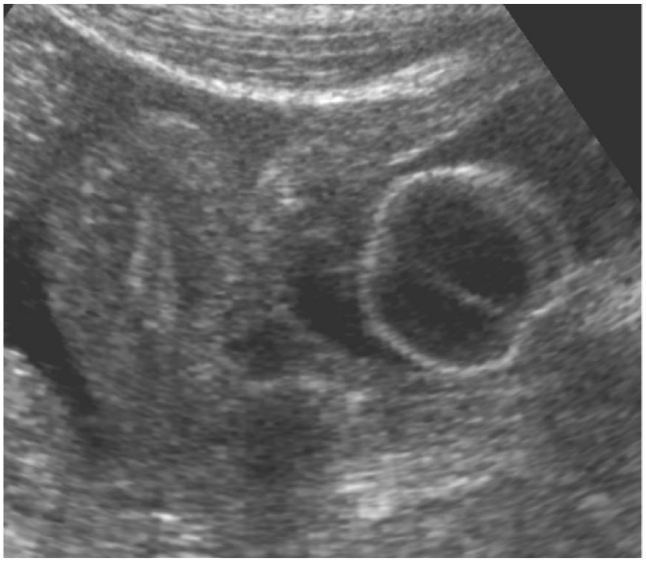

Abb. 4.7.37 kleine Menge Aszites, Harnblasendauerkatheter; UBS l

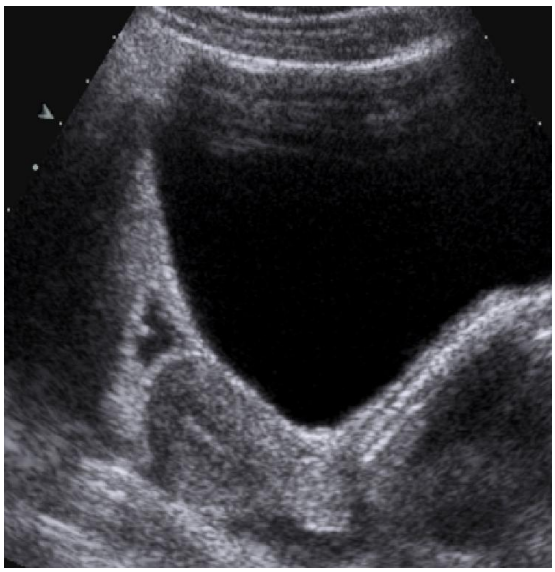

Abb. 4.7.38 minimale Aszitesmengen bei Eisprung, auch sonst Normalbefunde; UBS l

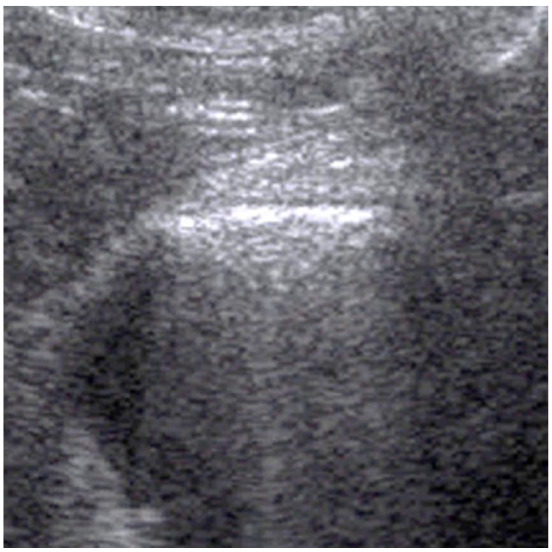

Abb. 4.7.39 Aerozystie (klinisch chronische Divertikulitis mit Blasenfistel); UBS l

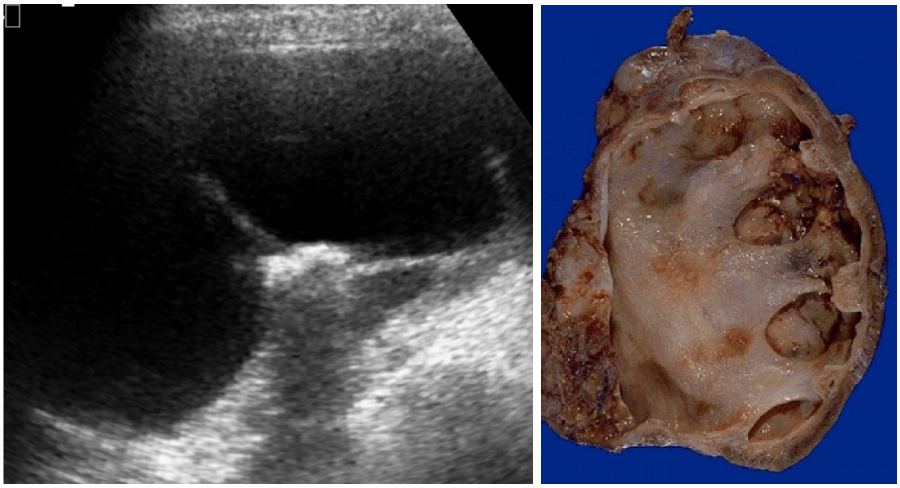

Abb. 4.7.40 a, b lithogene Harnstauungsniere II. Grades; FS re (a)

Abb. 4.7.41 Harnblasentumor mit Einblutung, Koagel; UBS l

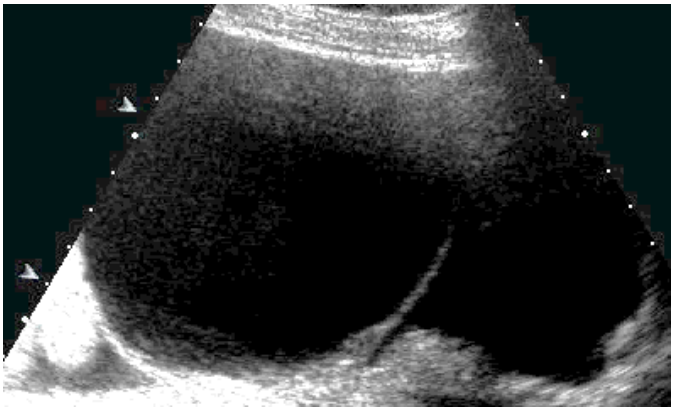

Abb. 4.7.42 Ovarialzyste, Aszites; UBS re

Abb. 4.7.43 teils zystischer Unterbauchtumor (klinisch Ovarialkarzinom); UBS re

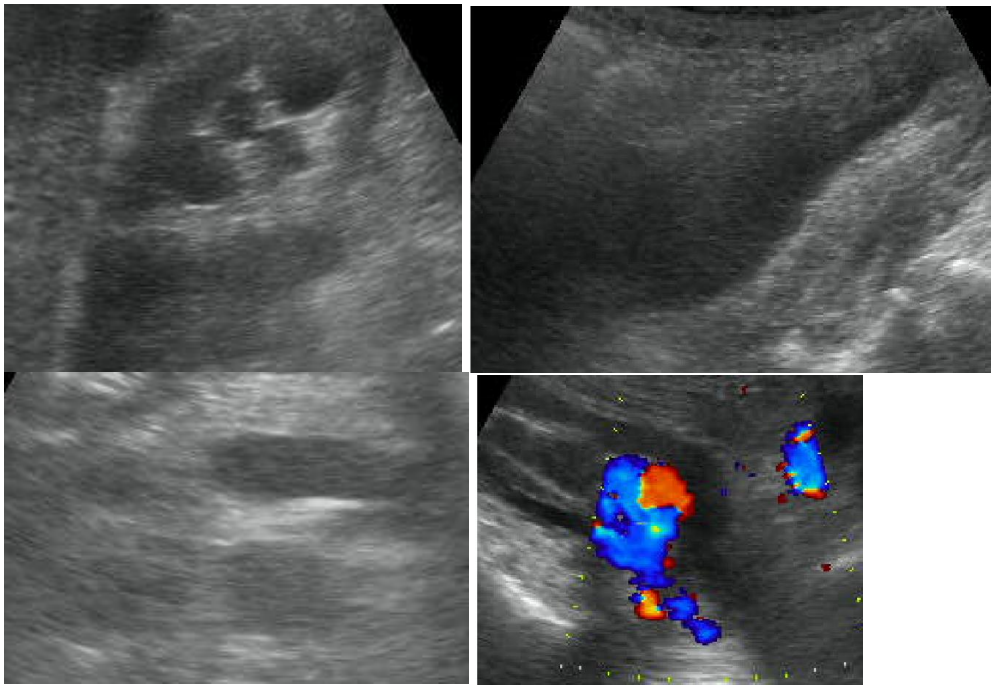

Abb. 4.7.44a-d gestauter Ureter mit tumor- oder steinbedingtem Abbruch; FS re

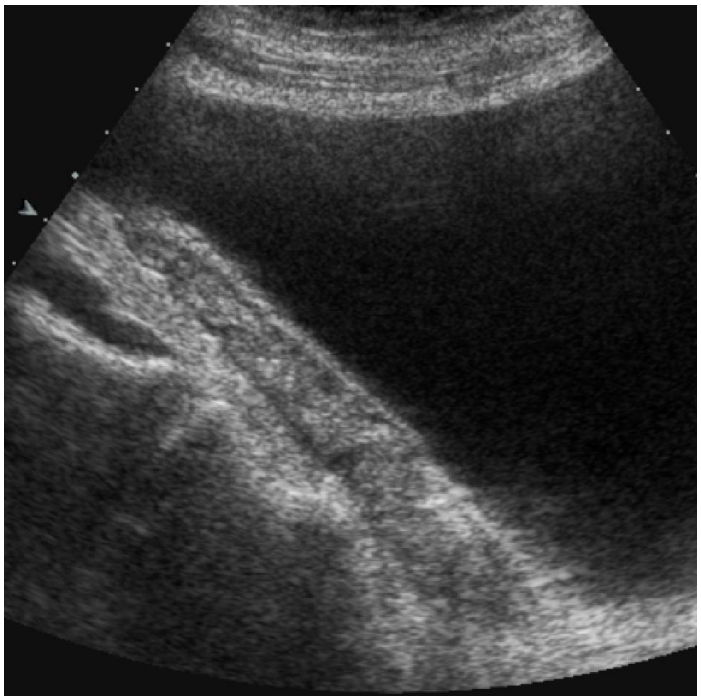

Abb. 4.7.45 geringe Menge Aszites, gut uringefüllte Harnblase, unspezifisch enteritisch verdickte Dünndarmschlinge; UBS l

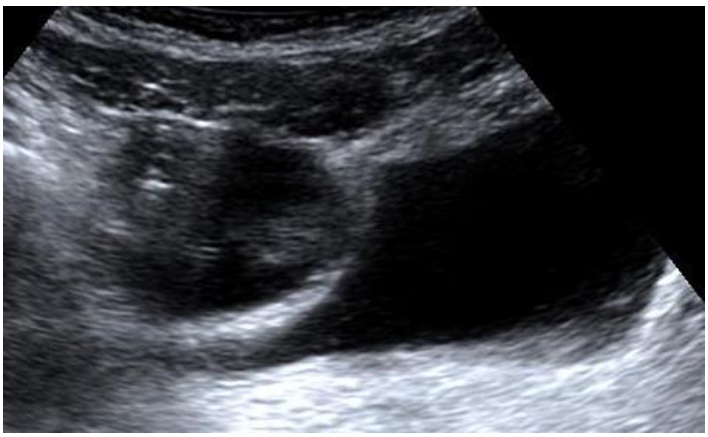

Abb. 4.7.46 Harnblase und Penisprothesen-Reservoir (li oben) nach geschlechtsumwandelnden Operationen; UBS l

Neben den intraperitonealen Strukturen müssen auch routinemäßig die retro-peritoneal gelegenen Organe und Regionen Berücksichtigung finden.

Abb. 4.7.47 Harnblase und juvenile Prostata, Rektum, Normalbefunde; UBS q

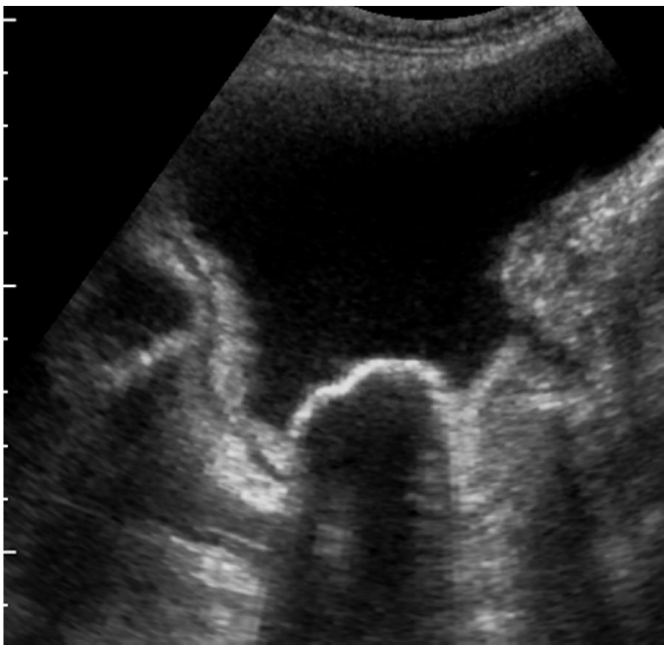

Abb. 4.7.48 Harnblasensteine, Vagina- und Uterusanschnitte normal; UBS l

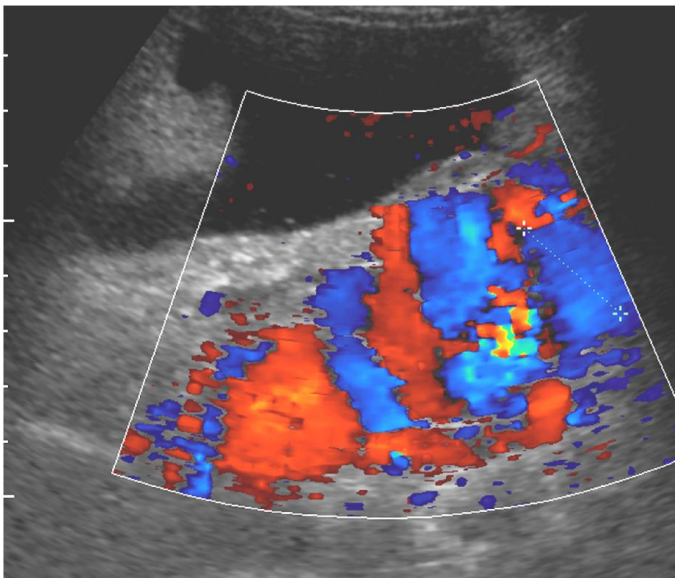

Abb. 4.7.49 portale Hypertension mit retroperitonealer Varikosis; Flankenschnitte rechts mit FKDS; UBS q

Bitte beachten:

- ***in die Erstuntersuchung immer einbeziehen***
- ***alle Abschnitte aus mehreren Ebenen***
- ***Nierenbecken exakt ansehen***
- ***Harnblase muss gefüllt sein***

4.8 Intestinum

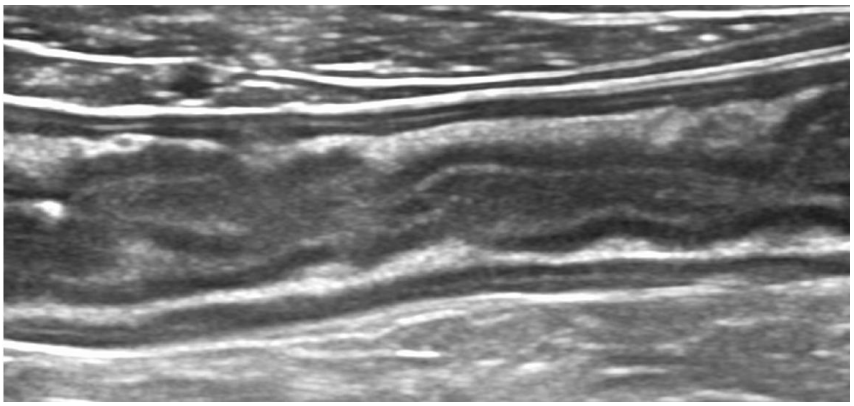

Abb. 4.8.01 wandverdicktes Intestinum (klinisch unspezifische Diarrhoe) deutlicher Dreischichtung (von außen nach innen Muskularis, reflexreiche Submukosa und wiederum reflexarme Mukosa, mittig das Lumen); UBS q

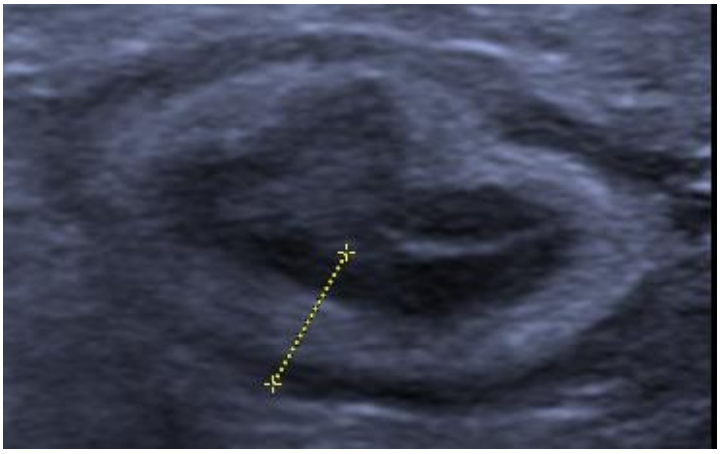

Abb. 4.8.02 unspezifische Enteritis mit Zunahme insbesondere der reflexreichen Submukosa; OBS q

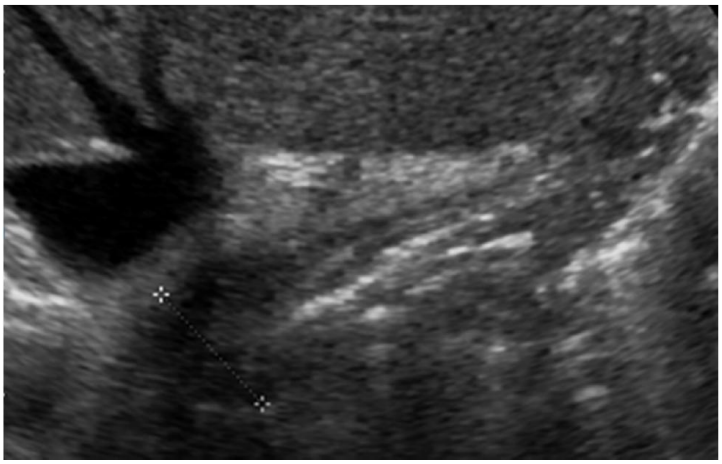

Abb. 4.8.03 purulente terminal Ösophagitis nach Injektion wandstabilisierender Partikel; OBS l

Die Möglichkeit der Sonographie von Ösophagus, Magen sowie Dünn- und Dickdarm sind erst in den letzten Jahren in das Bewusstsein der Sonographierer gerückt – ein typischer Vorgang: Was bisher als störend empfunden wurde (Darmgasüberlagerung usw.), rückte unvermutet in das Zentrum des diagnostischen Interesses. Nochmals sei auf die ideale Ergänzung der Sonographie durch die Endoskopie (und umgekehrt) verwiesen.

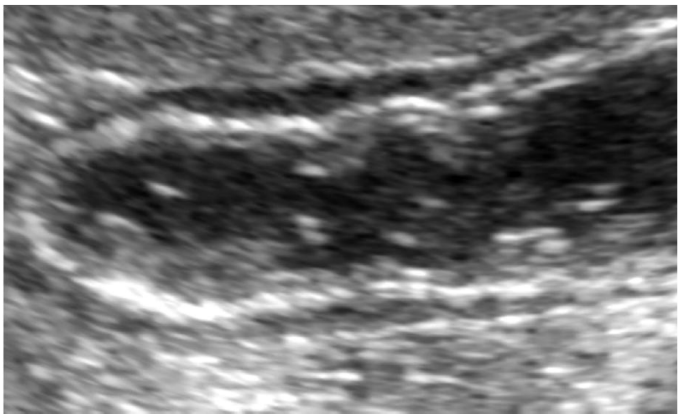

Abb. 4.8.04 Muscularis, Submukosa und Mukosa – normaler Dreischichtenaufbau des Intestinum am Beispiel des Magenantrums; OBS q

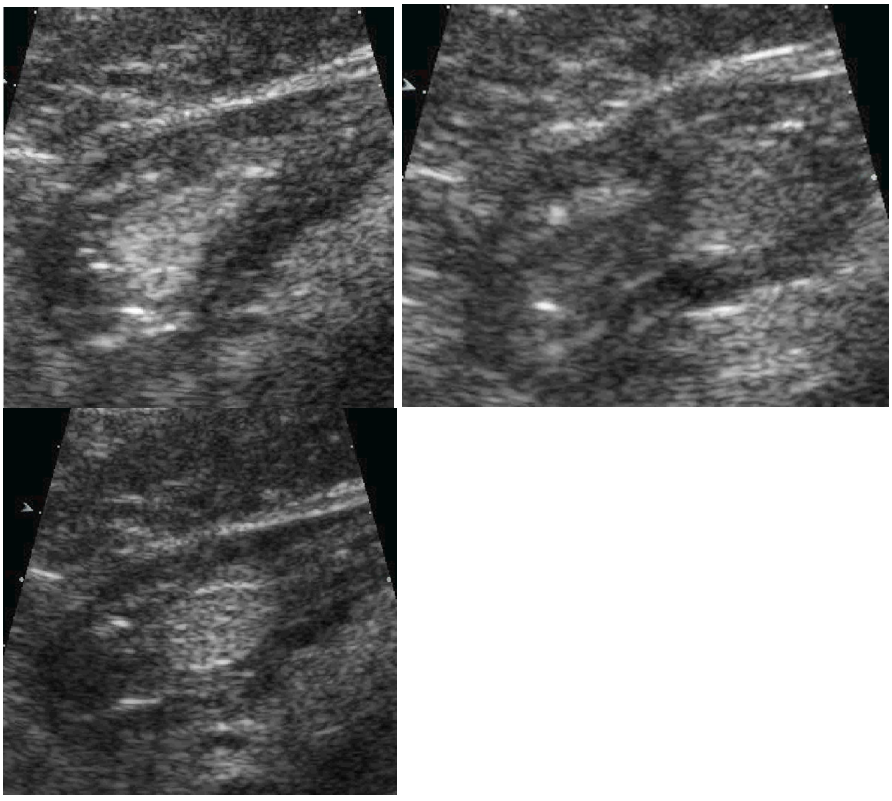

Abb. 4.8.05 a-c peristaltisch mobiler Antrumpolyp, in den Bulbus duodeni prolabierend (a, b); OBS q

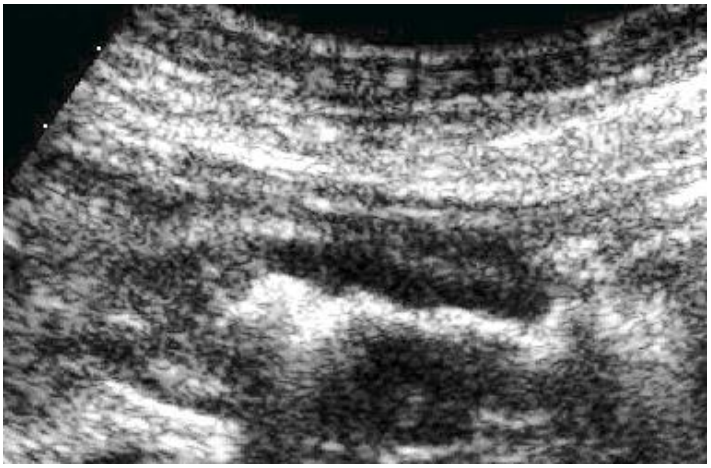

Abb. 4.8.06 wandverdickende und das Magenantrum infiltrierende Linitis plastica; OBS q

Abb. 4.8.07 normale Schichten des wassergefüllten Bulbus-Antrumbereiches ; OBS q

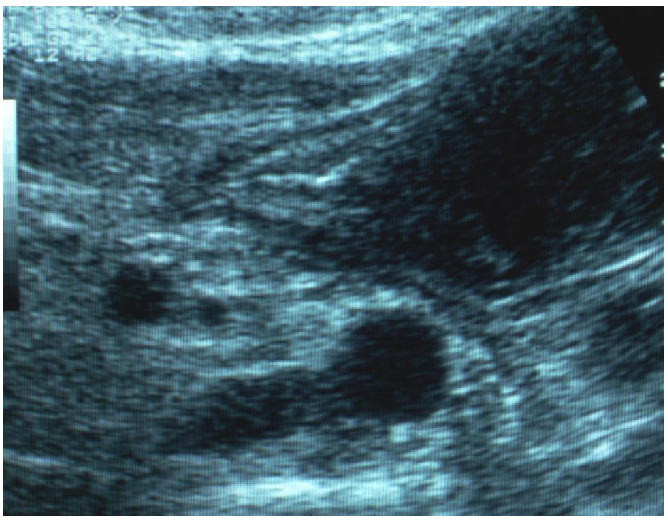

Abb. 4.8.08 Magenwandtumor (klinisch Myom); SCS li

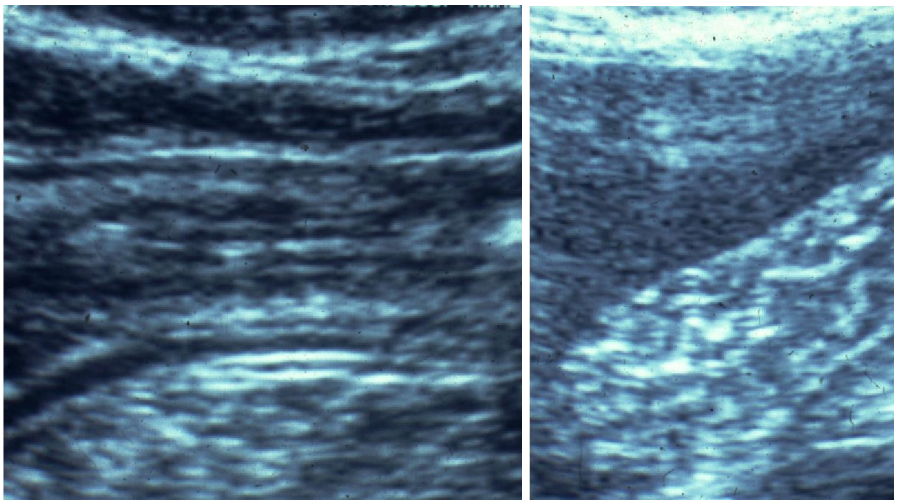

Abb. 4.8.09 a, b normale Wandschichten und Schleimhautfalten; OBS q (a) und SCS li (b)

Abb. 4.8.10 auch im echten Leben sehr dünnwandige Darmschlingen; Beobachtung (vor dem Krieg) im Suk von Aleppo

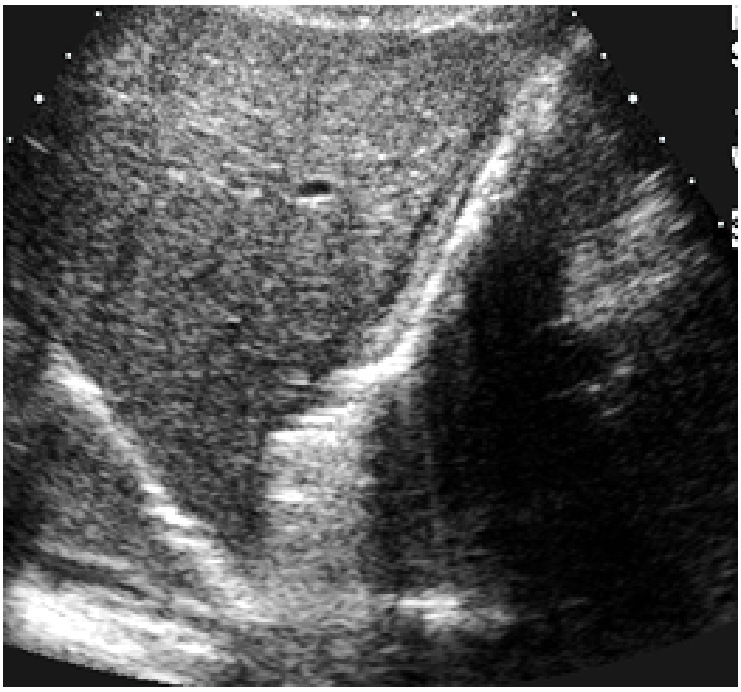

Abb. 4.8.11 ätiologisch unklar gebliebene und spontan über Monate rückläufige Magenwandverdickung; OBS q

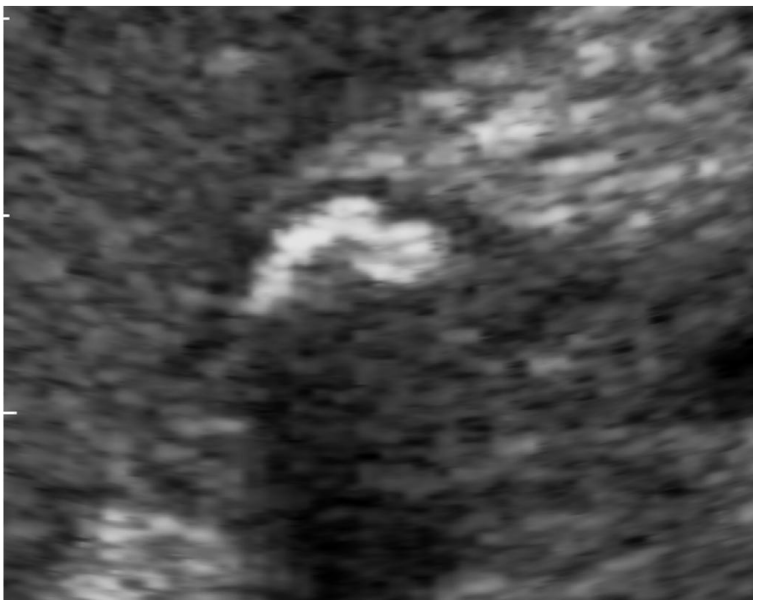

Abb. 4.8.12 Ulcus bulbi; OBS q

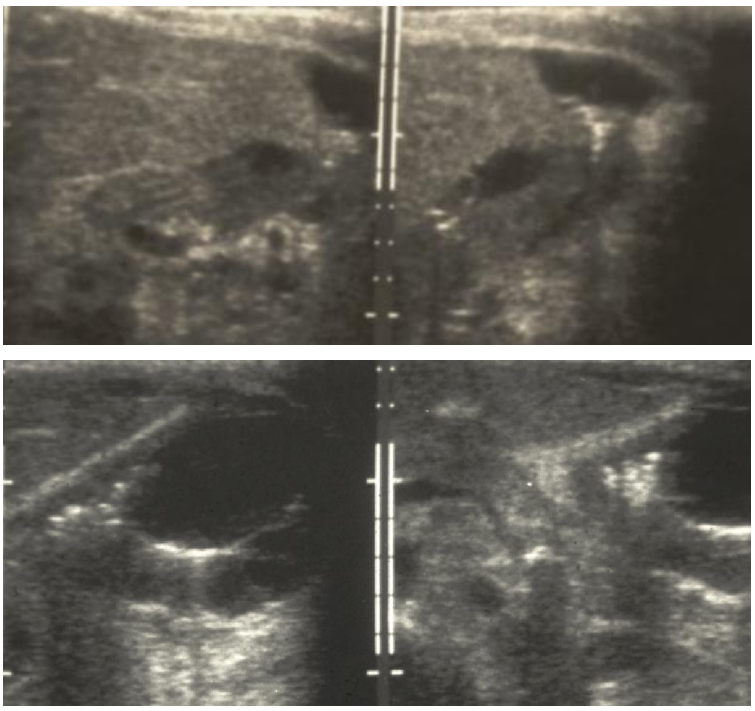

Abb. 4.8.13 a-d phlegmonöse Gastritis nach Laugeningestion; SCS li

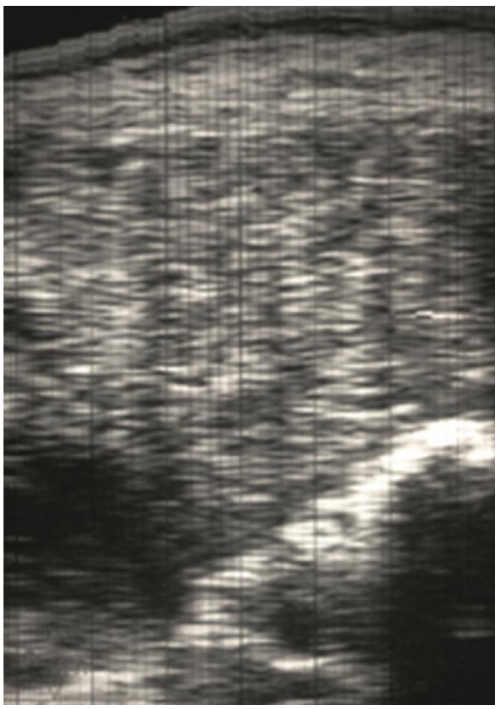

Abb. 4.8.14 a, b Neurinom (ca.2,5 kg schwer) der Magenhinterwand; SCS li (a)

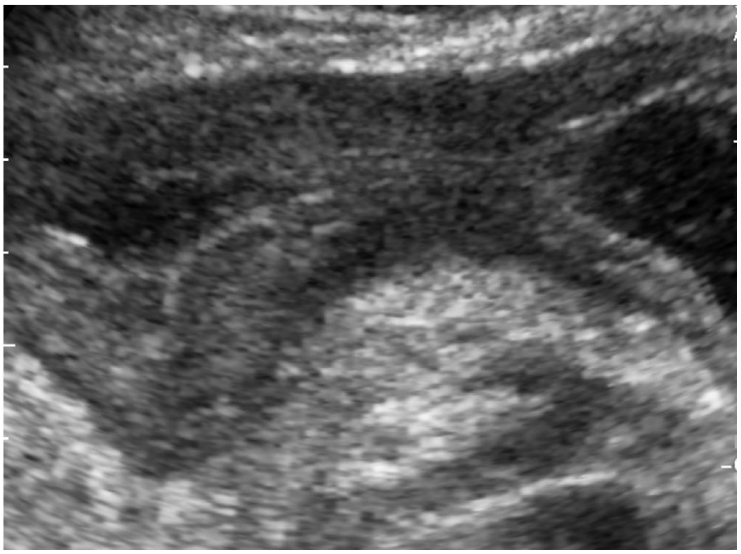

Abb. 4.8.15 maligne Antrumwandverdickung; OBS q

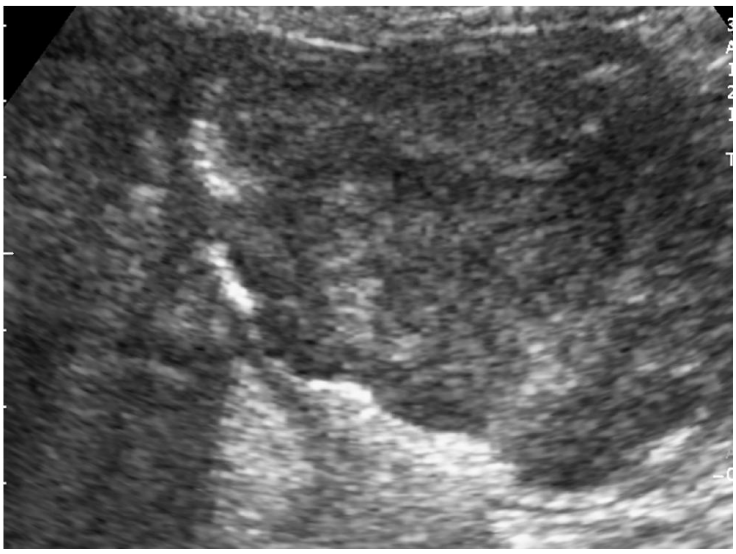

Abb. 4.8.16 Magenwandtumor; SCS li

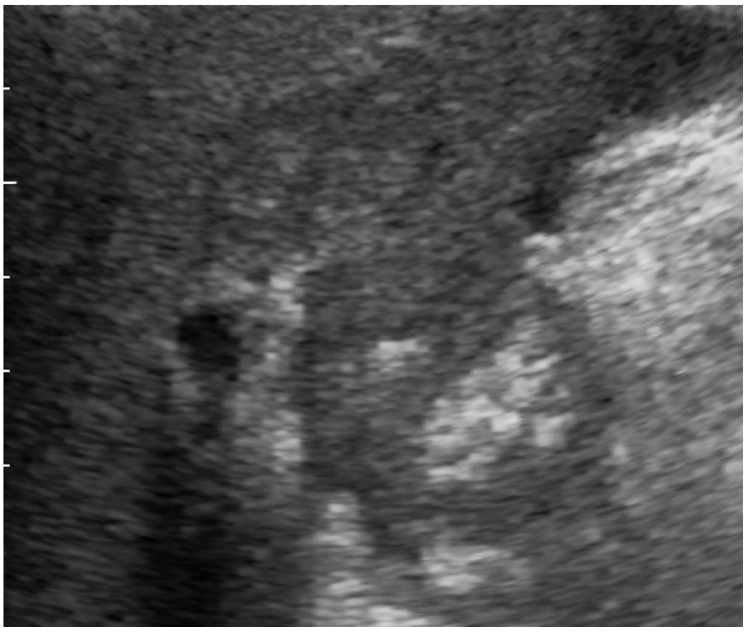

Abb. 4.8.17 Antrumwandtumor (bei Atembewegungen von der Leber separierend); OBS q

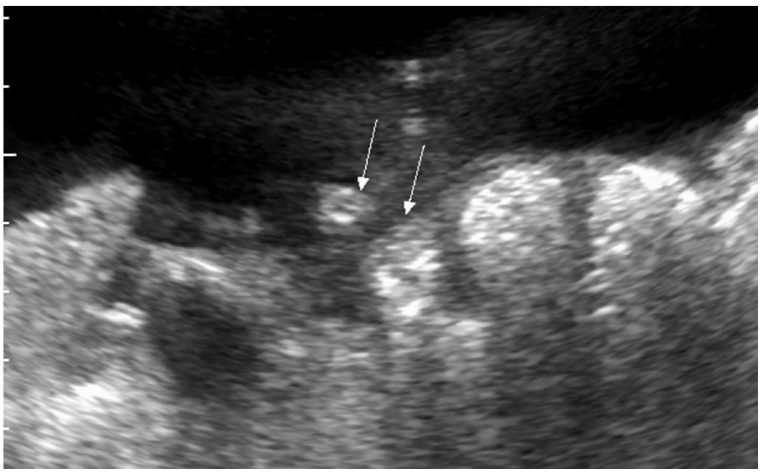

Abb. 4.8.18 Peritonealkarzinoseknötchen; UBS q

Abb. 4.8.19 weitgehend entleerter Mainz-Pouch nach Blasenersatz-OP; UBS q

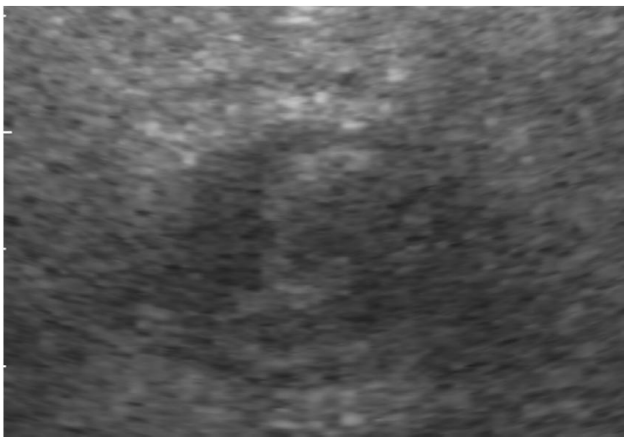

Abb. 4.8.20 Wandverdickung durch eine Dickdarmwandphlegmone; punktionssonographisch und antibiotisch konservative Heilung); UBS q

Abb. 4.8.21 unklar gebliebene verdickende Veränderungen der Darmwand (Sprue ??); MS

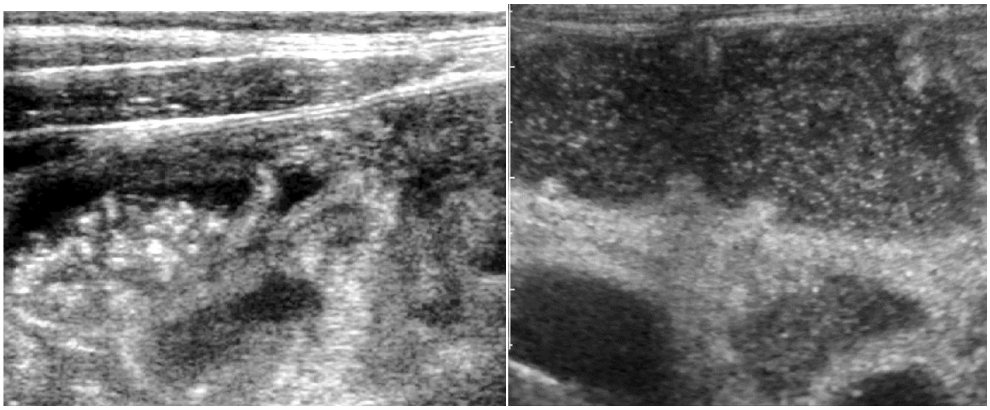

Abb. 4.8.22 a, b zwei verschiedene Patienten mit äußerst lebhaft peristaltisch bewegten dilatierten und teils verdickten Dünndarmschlingen, mit durchfälligem Stuhl gefüllt, Aszites – typischer Sprue-Aspekt; UBS l

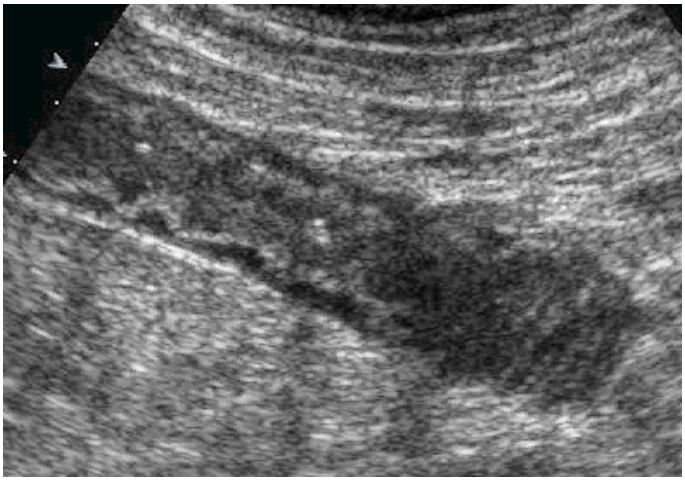

Abb. 4.8.23 Enteritis mit verdickter Dünndarmschlinge; UBS l

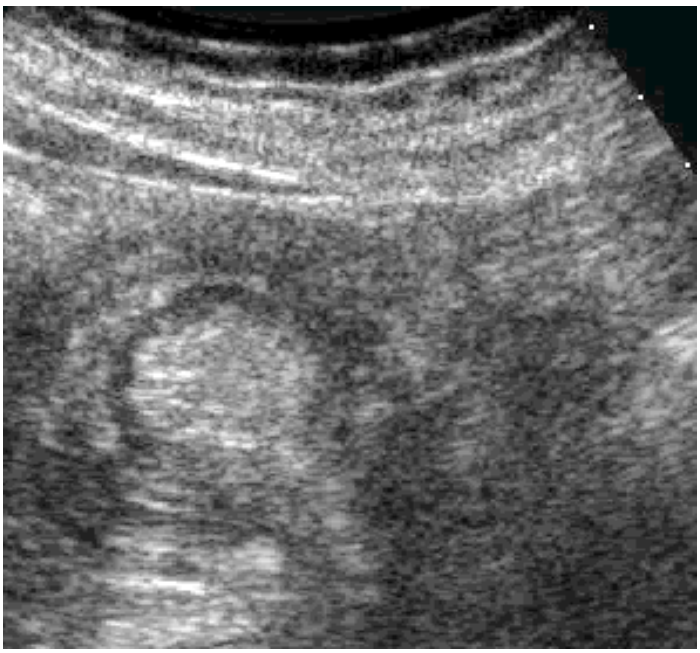

Abb. 4.8.24 Dünndarminvagination; OBS q

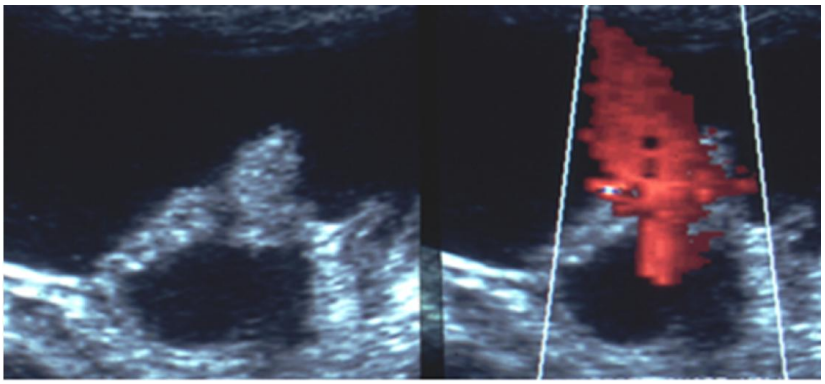

Abb. 4.8.25 a, b normale Valvula Bauhini; UBS q (b mit FKDS); UBS l

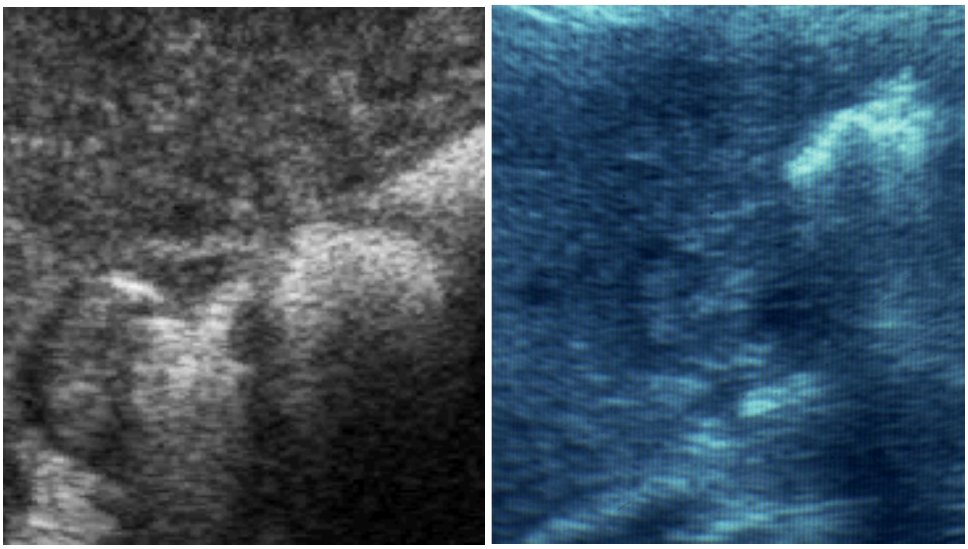

Abb. 4.8.26 a, b zwei Fälle unterschiedlich weit fortgeschrittener teils (noch) nicht invasiver (a) teils leberinfiltrativer maligner Tumoren (b) der rechten Flexur (T4); FS re

Abb. 4.8.27 großer retroperitonealer Abszess, Harnstau I. Grades; FS re

Abb. 4.8.28 radiogene Kolitis; UBS q

Abb. 4.8.29 ausgedehntes Sigmakarzinom; UBS l

Oft zeigen die Abbildungen in Echtzeit gerade des Darmes mehr, als es umständlich zu verbalisieren ist – dies gilt für typisch enteritische ebenso wie für seltene, chronisch-entzündliche Prozesse und den zusammen mit der Anamnese typischen Befund beim M. Crohn und schließlich beim Verdacht auf maligne Wandverdickungen.

Die Veränderungen sind grundsätzlich gleich: Destruktion des normalen (sonographisch gut darstellbarem) Dreischichtenaufbaus durch (chronisch oder akut) entzündliche oder durch maligne Prozesse.

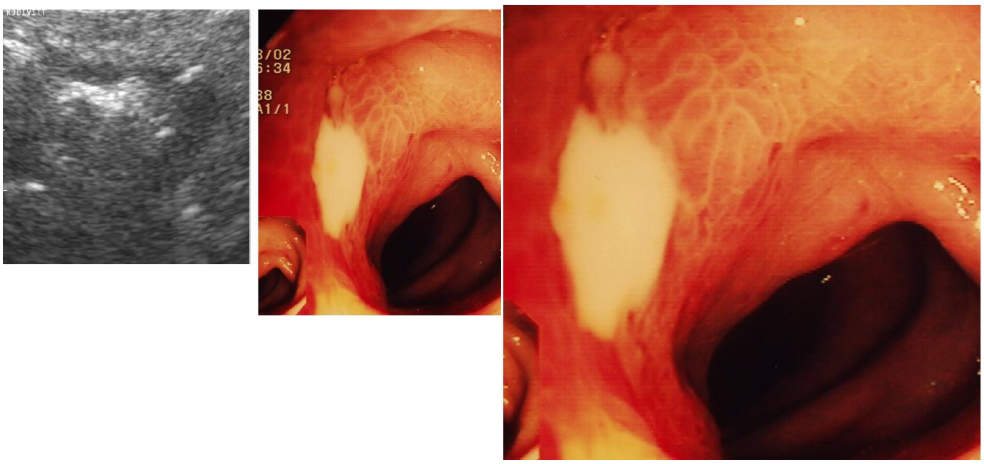

Abb. 4.8.30 a, b eitrige Divertikulitis mit phlegmonös-abszedierender Entzündung; UBS l (b)

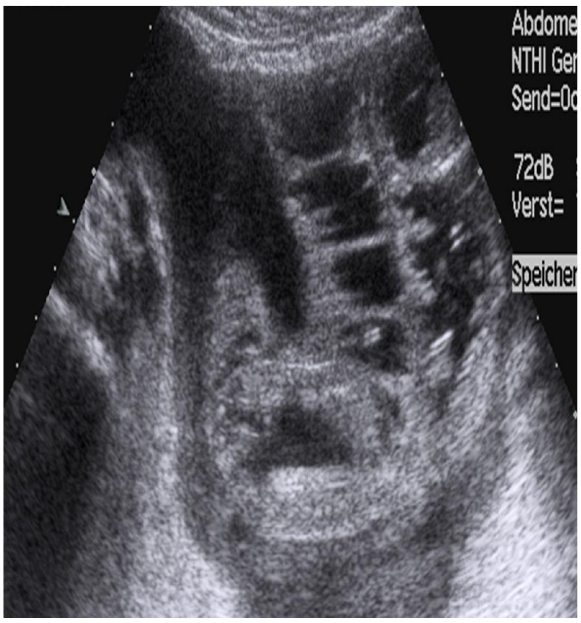

Abb. 4.8.31 Ileus des Dünndarmes, Aszites; UBS l

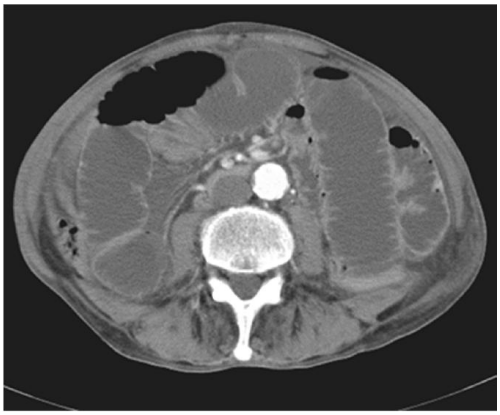

Abb. 4.8.32 a, b Ileus des Dünndarmes, verplumpte Kerckring-Falten; UBS q (a); UBS q

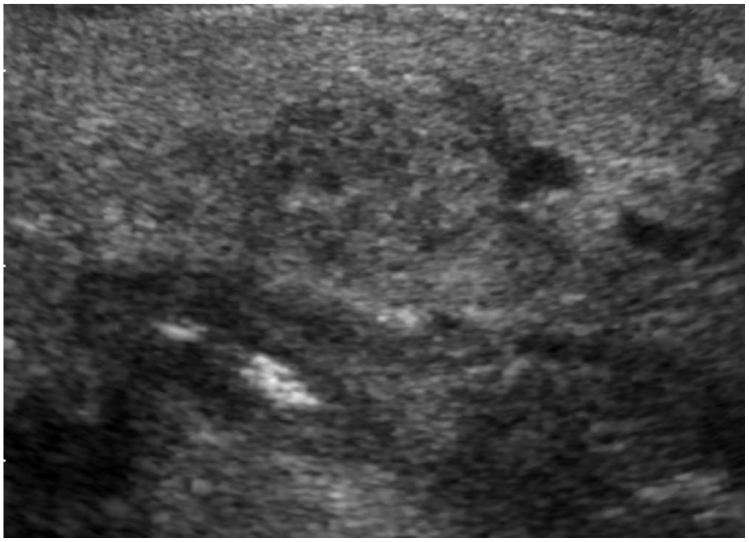

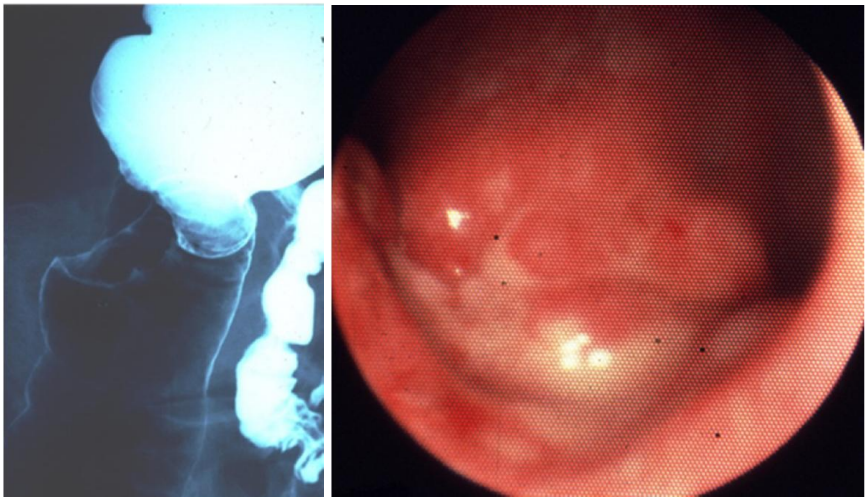

Abb. 4.8.33 a-c Kolonkarzinom; röntgenologischer (b) und endoskopischer (c) Aspekt (b)

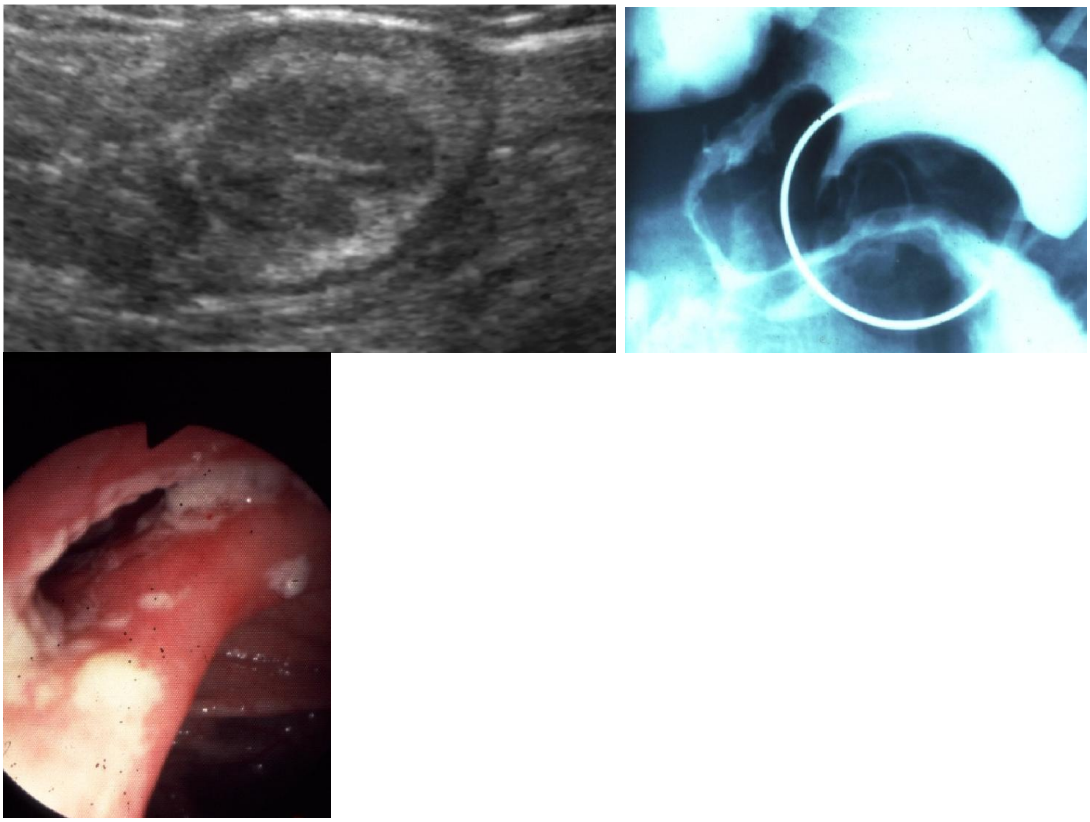

Abb. 4.8.34 a-c verdickte und chronisch-entzündlich teildestruierte Valvula Bauhini, klinisch bekannter M. Crohn, UBS q (a) bzw. konventionell radiologische (b) und endoskopische Darstellung (c)

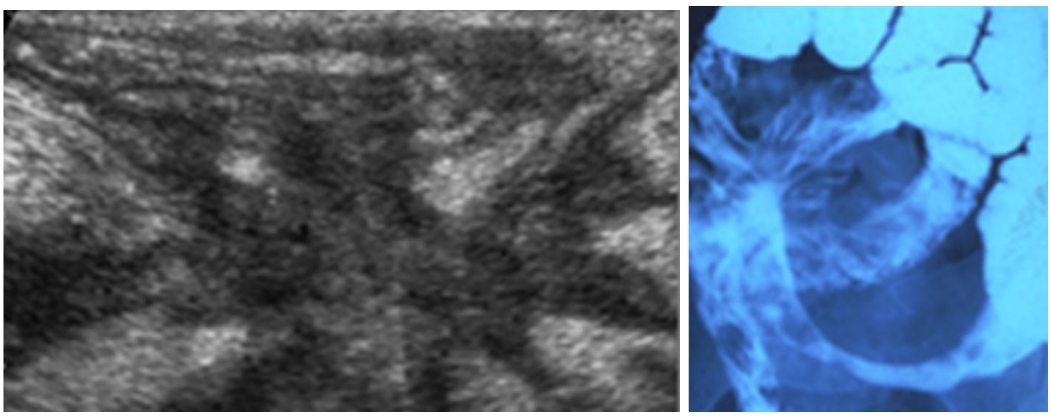

Abb. 4.8.35 a, b interenterische Fisteln bei M. Crohn; kompletter sonographischer Aspekt linke Bildhälfte; UBS q (a)

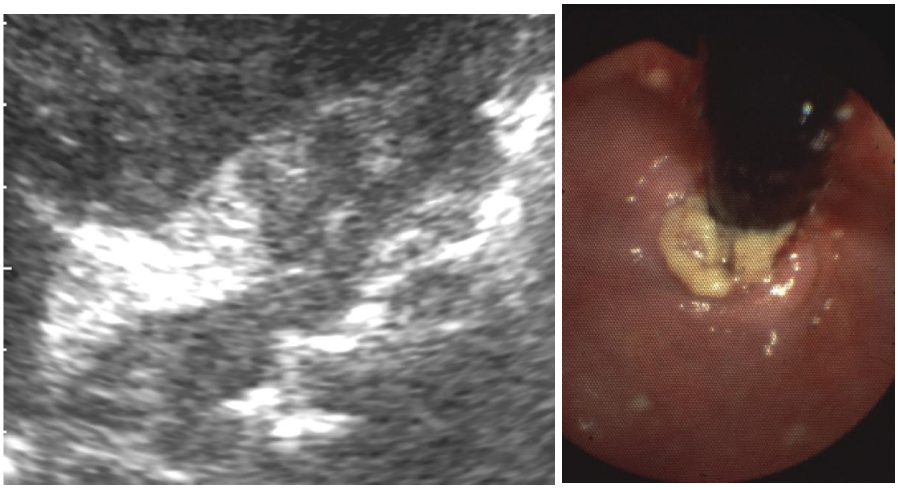

Abb. 4.8.36 a, b wandverdickender und lymphatisch metastasierter Ösophagustumor (anamnestisch „tiefe“ Dysphagie) (klinisch und punktionssonogaphisch Karzinom); OBS l

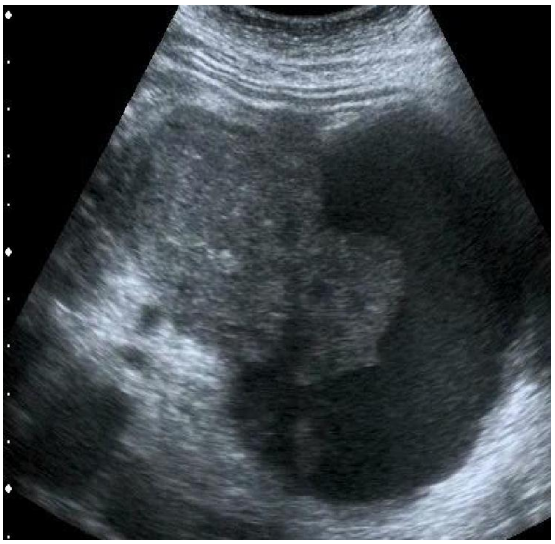

Abb. 4.8.37 Magenwandtumor, noch nicht infiltrativ (respiratorisch verschieblich); SCS li

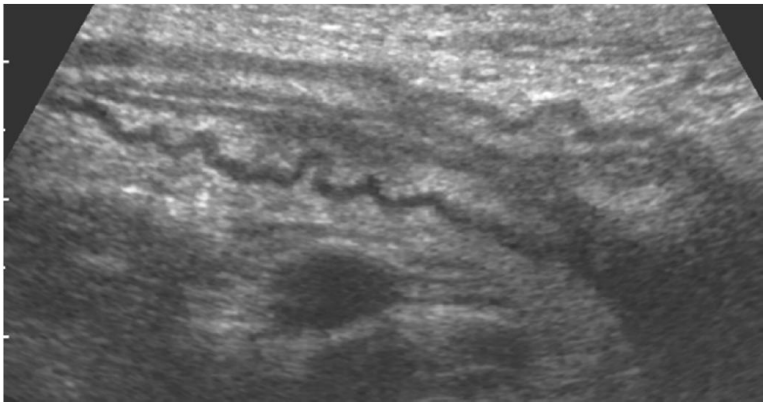

Abb. 4.8.38 wandverdickte Dünndarmschlinge; klinisch unspezifisch-enteritisches Gesamtbild; UBS l

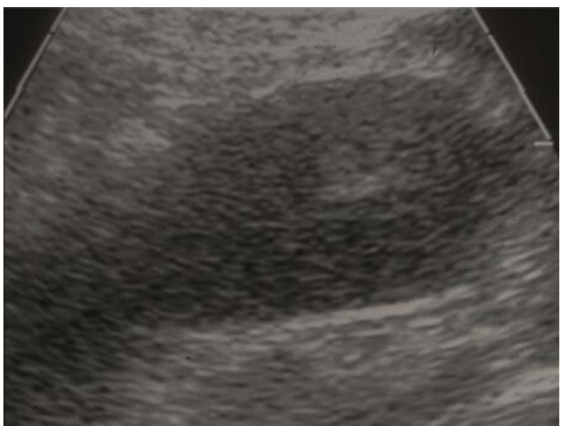
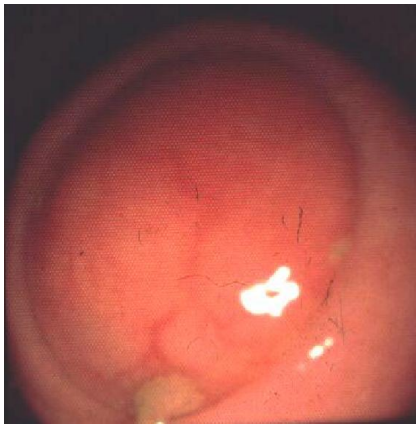

Abb. 4.8.39 a, b Mukozele der Appendix; FS re (b: endoskopischer Aspekt) (nicht punktieren! Gefahr des Pseudomyxoms!)

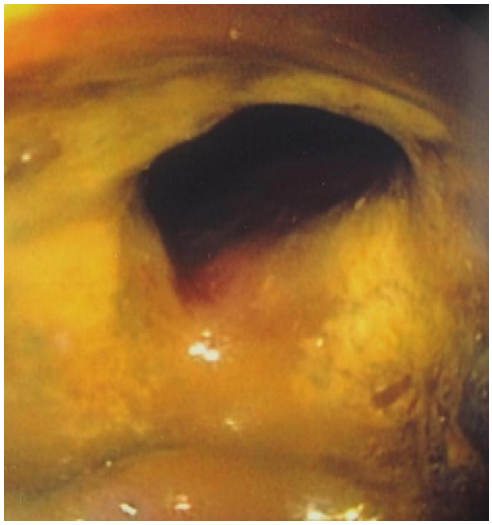

Abb. 4.8.40 a, b perforiertes Ulkus des Bulbus (in a rechts gastypischer horizontaler Reflex) mit etwas ausgetretener Flüssigkeit und Gas (in a oben) auch zwischen der Leber und der Bauchwand; OBS l

Seltene Krankheitsbilder wie die Achalasie oder der Gallensteinileus sind sonographisch in Kombination mit der typischen Anamnese gut zu belegen; weiterhin ist die Überlappung mit der optischen Feininspektion der Schleimhautoberflächen – gemeint ist die Endoskopie – in ihrer Kombination konkurrenzlos und außerordentlich erfolgreich. Klinische Angaben erleichtern die korrekte Zuordnung der intestinosonographischen Befunde.

Die nicht so gänzlich seltene Sprue ist durch eine leicht nachweisbare Hyperperistaltik der verdickten und chronisch-entzündlich veränderten Dünndarmschlingen gekennzeichnet; etwas begleitender Aszites gehört zum Vollbild dieser Erkrankung – die probatorisch oft nur diätetisch diagnostizierbar ist (die einschlägigen Antikörper versagen immer wieder).

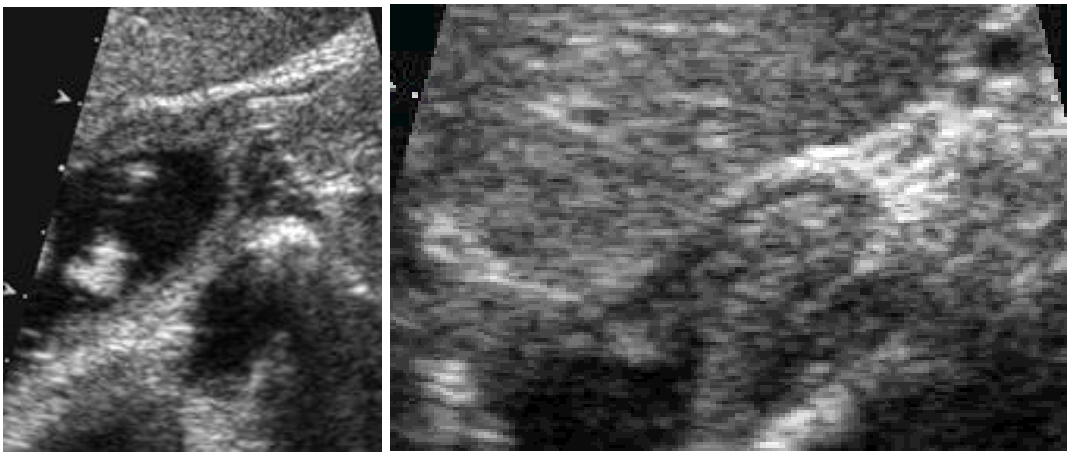

Abb. 4.8.41 a, b wandzarter gestauter Ösophagus bei Achalasie, Speisenreste; OBS l

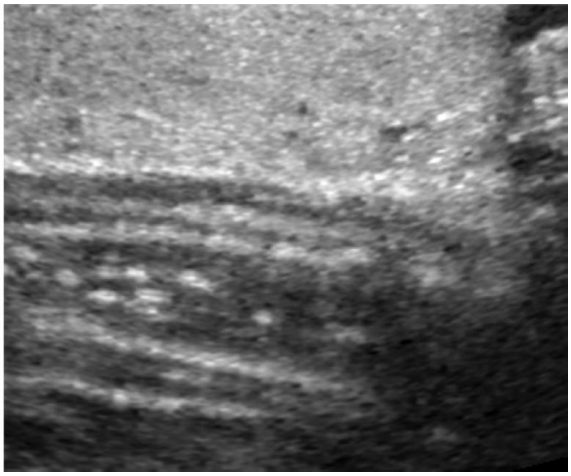

Abb. 4.8.42 normaler zervikaler Ösophagus, linker Schilddrüsenlappen; Halslängsschnitte

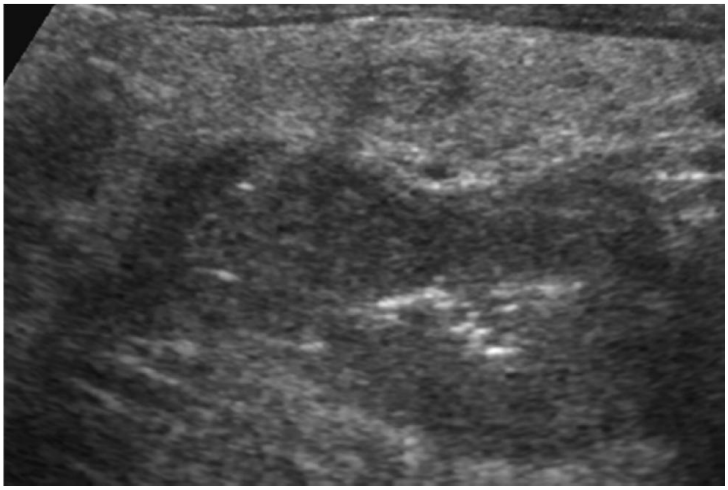

Abb. 4.8.43 zervikaler Ösophagustumor (anmnestisch „hohe“ Dysphagie), nebenbefundlich FL des linken Schilddrüsenlappens; Halslängsschnitte

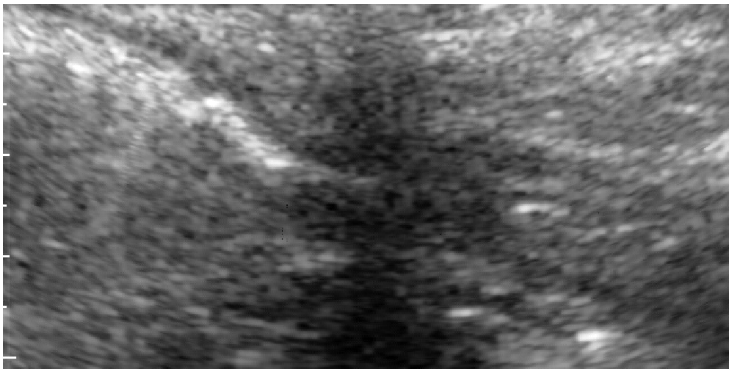

Abb. 4.8.44 in das Colon descendens einwachsende Spätmetastasen eines Mammakarzinoms mit Stenosierung der linken Flexur; FS li

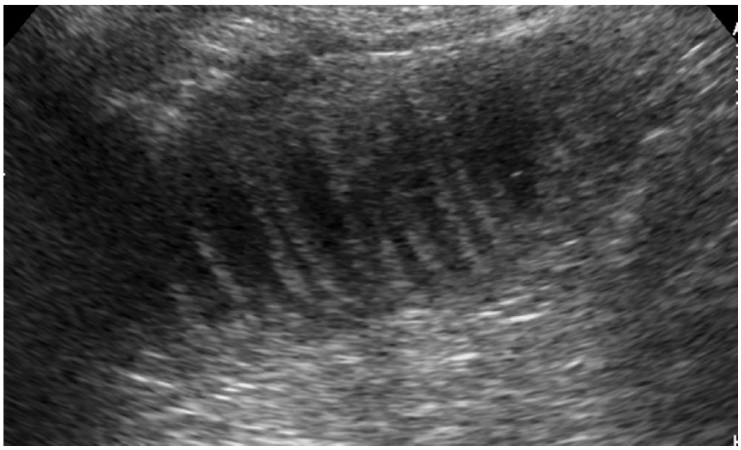

Abb. 4.8.45 gestautes Ileum mit wandverdickten Kerckring´schen Falten – typischer mechanischer Ileus (kräftige Peristaltik); UBS l

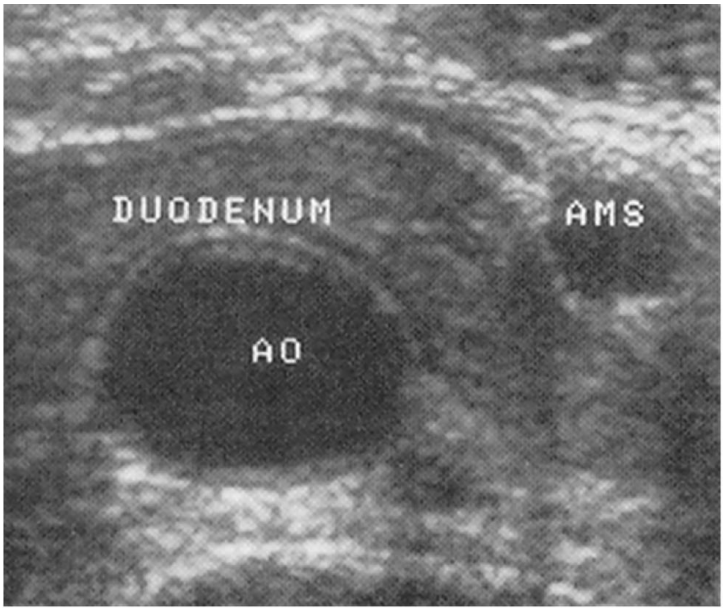

Abb. 4.8.46 normale Anatomie, alterstypisch verl.; OBS q

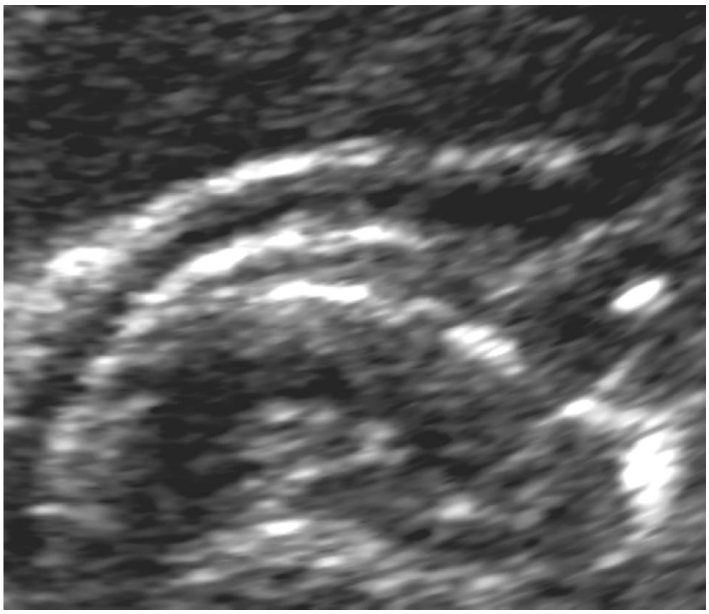

Abb. 4.8.47 wandverdickte Kardia wohl bei axialer Hiatusgleithernie;

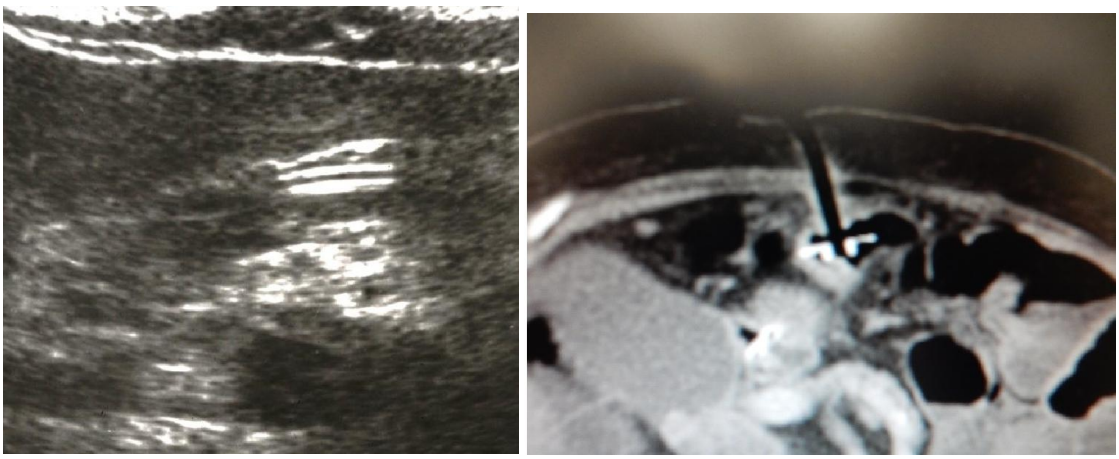

Abb. 4.8.48 a, b regelrecht gelegene Platte einer perkutan endoskopischen Gastrostomie (PEG); OBS q

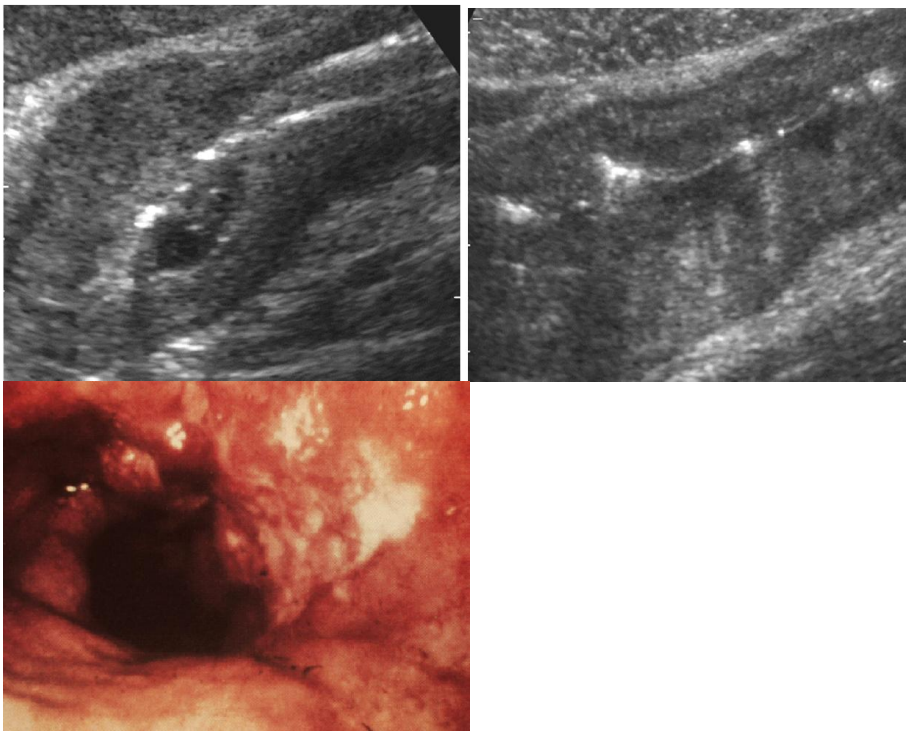

Abb. 4.8.49 a-c Linitis plastica beidseits des Magenantrums und -korpus, sonographischer (a, b) und endoskopisch (b) auf die Schleimhaut beschränkter Aspekt, lokaler Druckschmerz; OBS q (a, b) und endoskopischer Aspekt

Fig. 4.8.50 Antrum vorder- und Hinterwand, verschlossener Pylorus sowie Gas im Bulbus, Pankreas und Konfluenz; OBS q

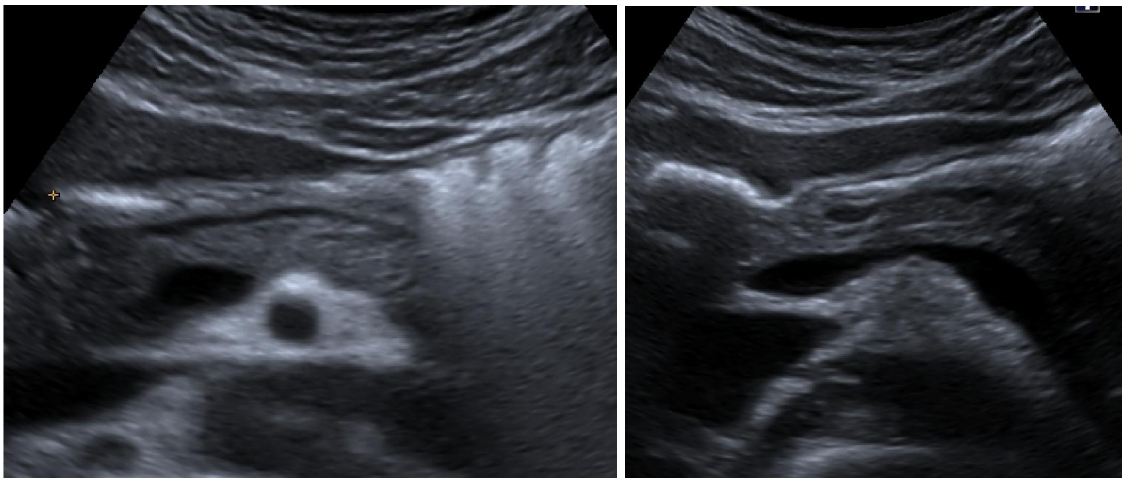

Abb. 4.8.51 Kompressionseffekt: durch wegkomprimieren des störenden Magengases im Korpus (a) bessere Darstellung des (atrophen) Pankreas (b) sowie des Antrum mit Vorder- und Hinterwand (b; in a nur angeschnittenes Bulbusgas); OBS q in tiefer Inspiration

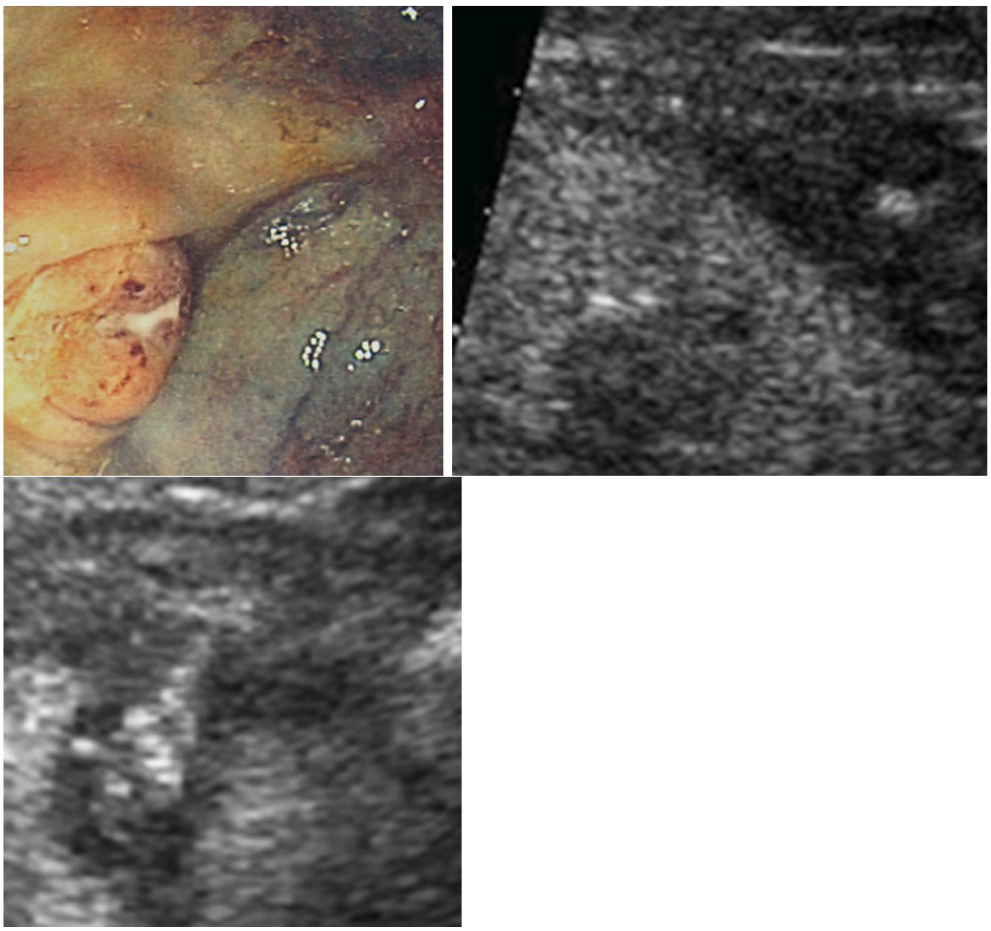

Abb. 4.8.52 a-c akute purulente Divertikulitis mit gedeckter Perforation (klinisch akutes Abdomen); UBS längs und quer (sonographischer Aspekt (a, b) mit Abszess und mit Gasstraße in (b)); UBS q

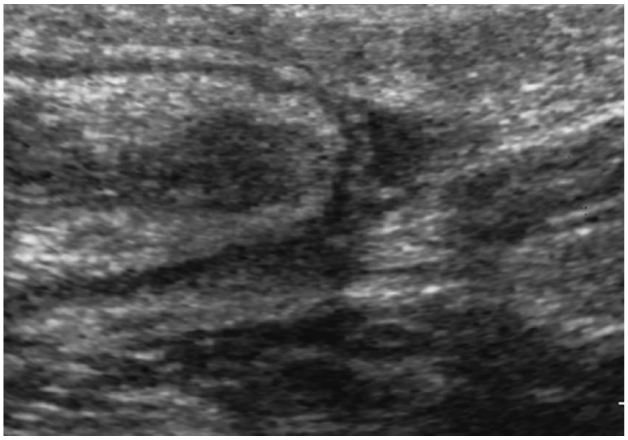

Abb. 4.8.53 akut nekrotisierende Appendizitis mit weitgehend abszedierend geschwundener und entsprechend schwierig sichtbarer Appendix, Zökalpol mitentzündlich geschwollen; UBS re

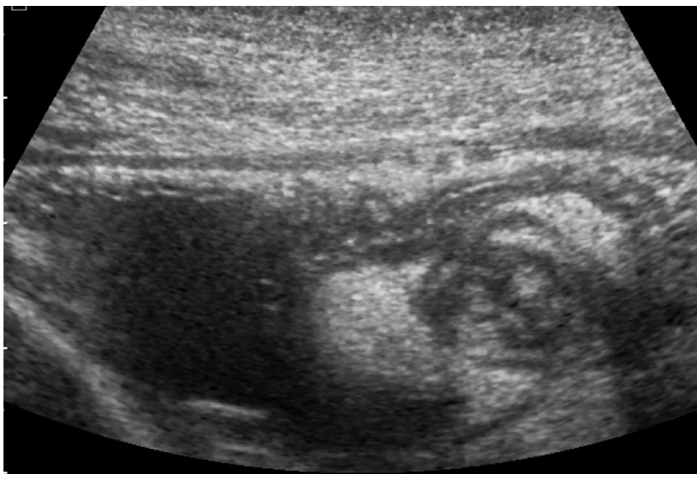

Abb. 4.8.54 lipomatöse Vavula; UBS q

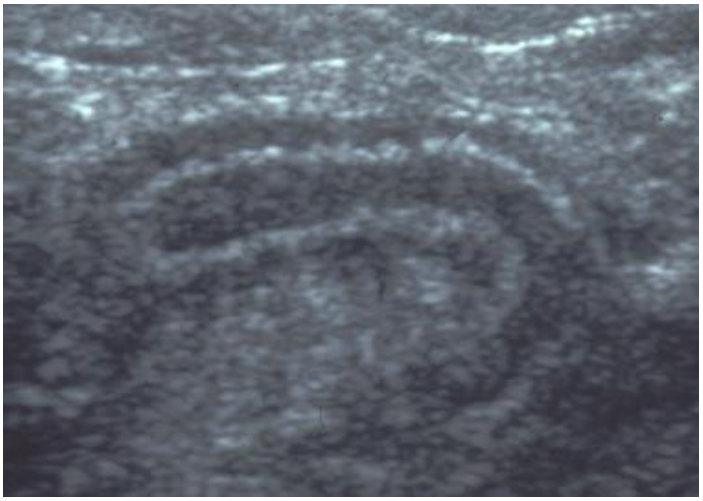

Abb. 4.8.55 akute Appendizitis; UBS re

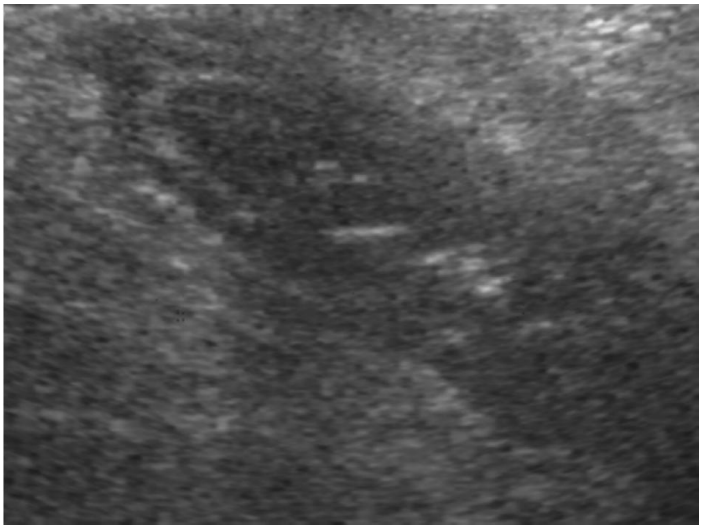

Abb. 4.8.56 chronische Appendizitis, nekrotische Teilzerstörung; UBS re

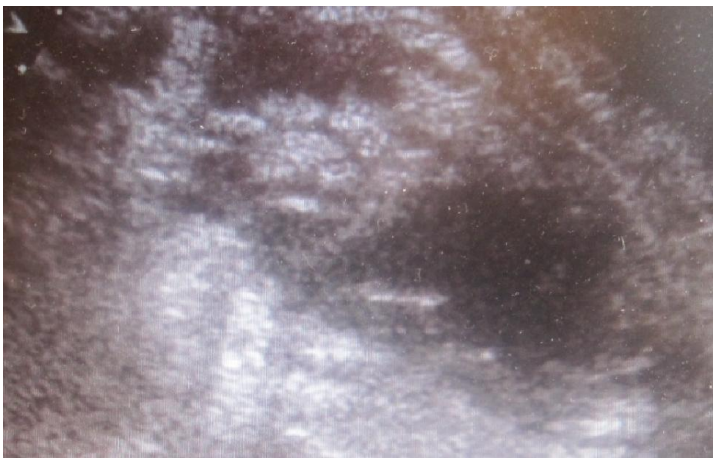

Abb. 4.8.57 perforierende Appendizitis; UBS re

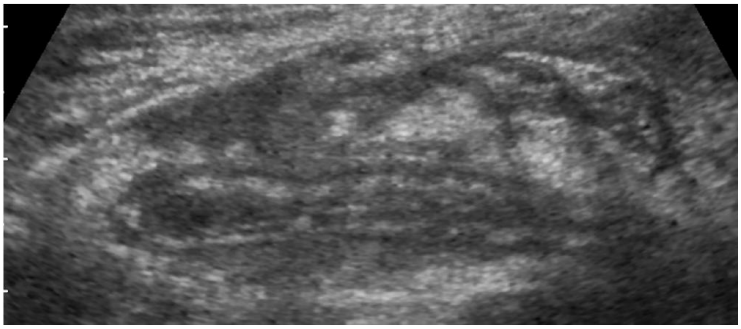

Abb. 4.8.58 chronische Appendizitis mit heftiger Umgebungsreaktion; UBS re

Abb. 4.8.59 Appendixstumpf-Appendizitis; endoskopischer Aspekt

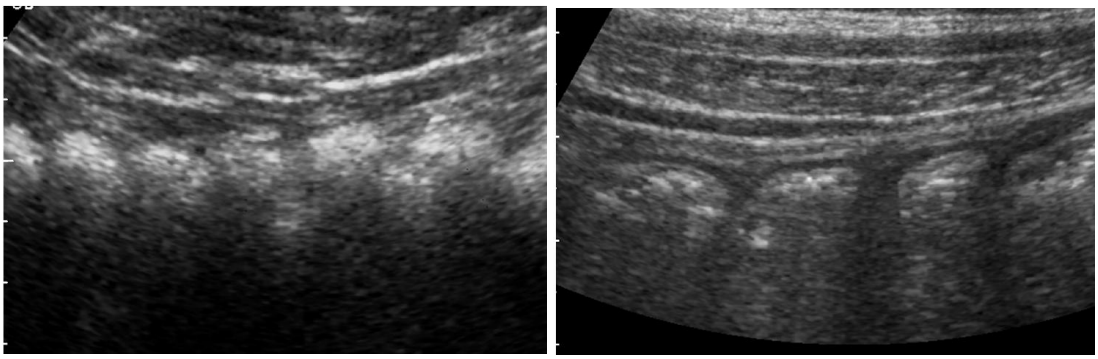

Abb. 4.8.60 a, b normales (a) und unspezifisch-entzündliches (b) Querkolon; OBS q

M. Crohn Patienten ziehen den Ultraschall den Endoskopie-Kontrollen vor (was nicht überrascht!)

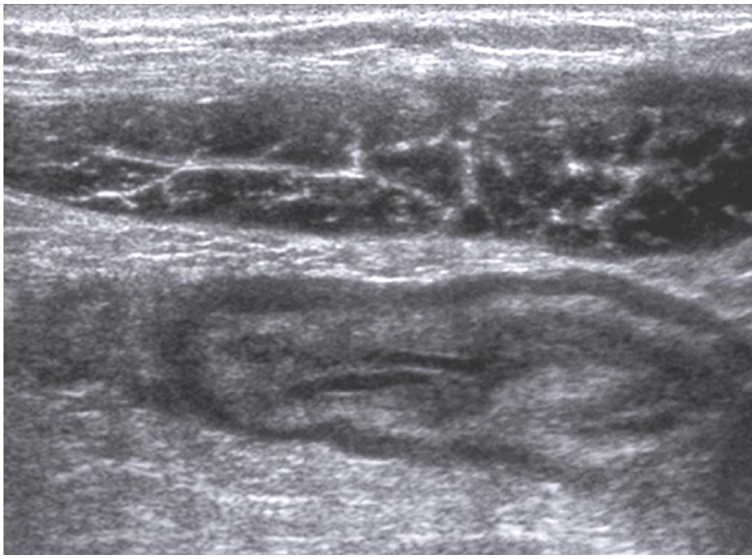

Abb. 4.8.61 wandverdicktes Ileum, Bauchdeckenphlegmone (klinisch M. Crohn); UBS q

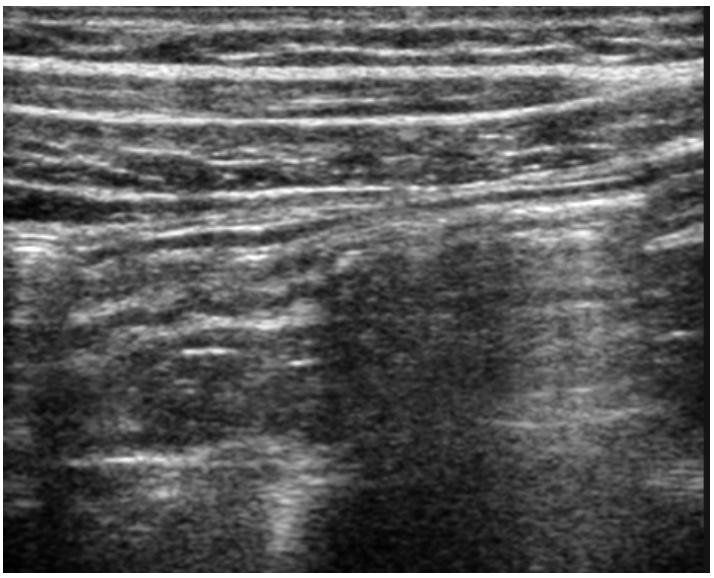

Abb. 4.8.62 wanddestruierende und wandverdickende Kolitis des Colon descendens (klinisch M. Crohn); FS q

Abb. 4.8.63 wandverdicktes terminales Ileum (klinisch M. Crohn); UBS re

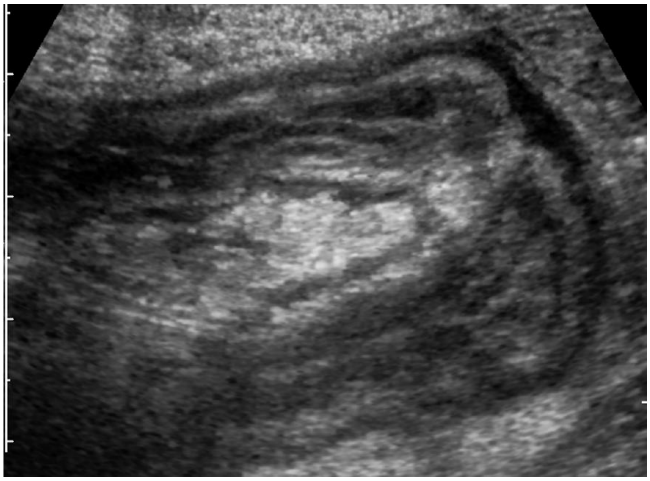

Abb. 4.8.64 M. Crohn-typische transmurale Dünndarmwandverdickungen; UBS q

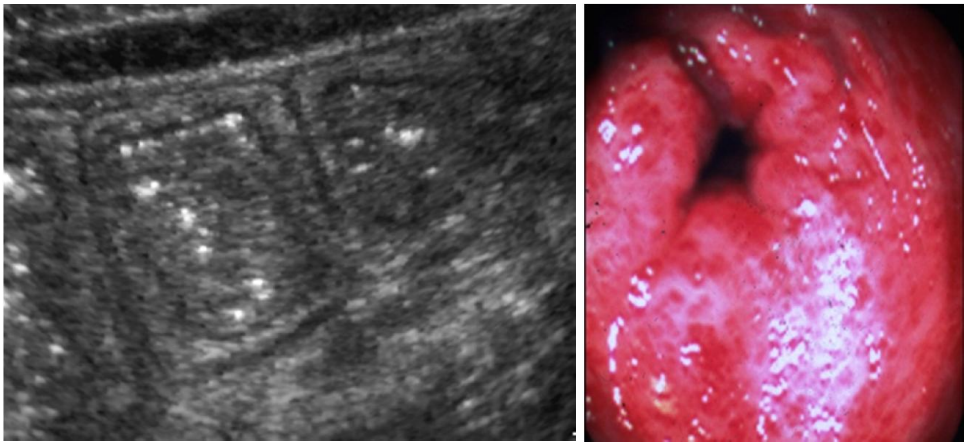

Abb. 4.8.65 a, b wandverdickende Kolitis (klinisch unspezifische Enteritis); FS re (a) und endoskopischer Aspekt (b)

Abb. 4.8.66 a, b normaler koloskopischer Aspekt (a) und orthograde Darmlavage in den 70er Jahren (b)

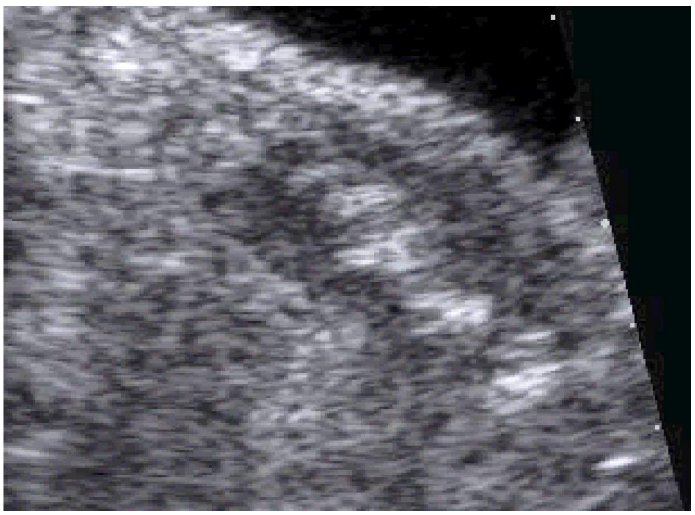

Abb. 4.8.67 Rektumkarzinom; UBS l

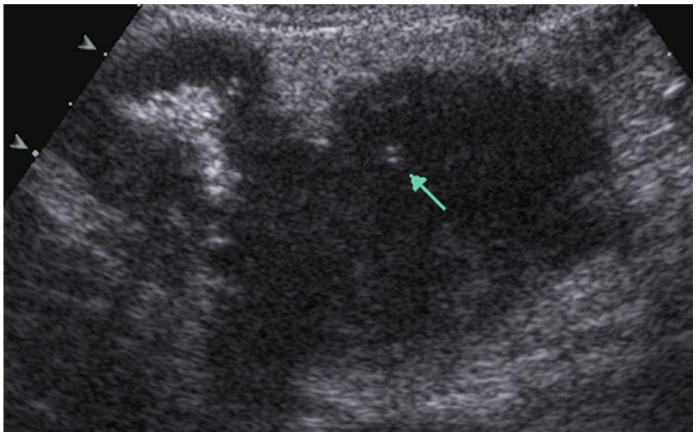

Abb. 4.8.68 Tumor der linken Flexur (Pfeil: Spitze der punktierenden Feinnadel); FS li

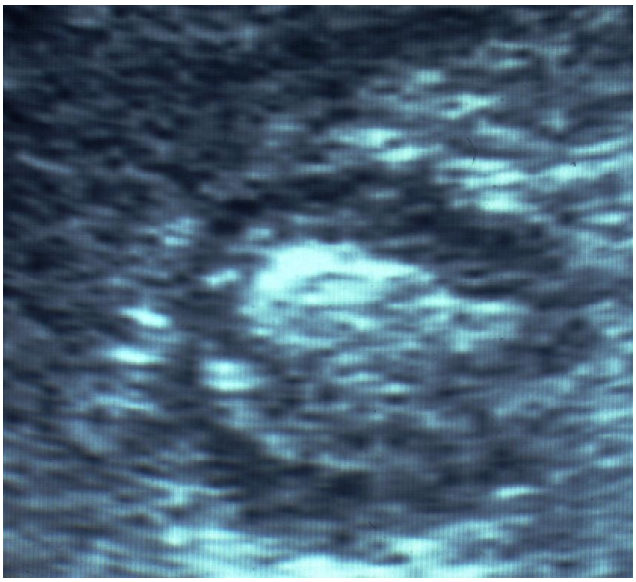

Abb. 4.8.69 maligne Teildestruktion des Antrum; FS re

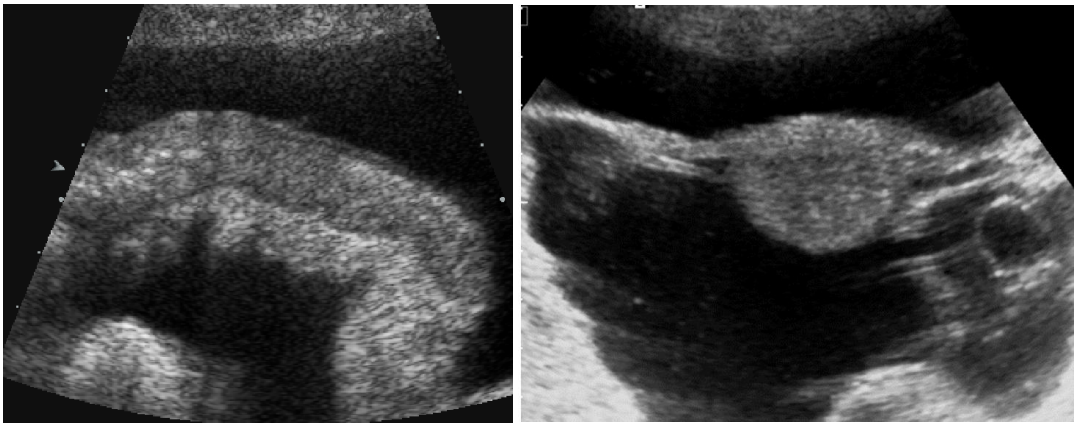

Abb. 4.8.70 a, b Peritonealkarzinose mit wandverdickter Dünndarmschlinge bei malignem Aszites; UBS l (a) sowie – in einem weiteren Fall – optimierte Uterusdarstellung (b); UBS q

Abb. 4.8.71 Ascendens ileus mit heftiger Peristaltik bei einem tumorösen Verschluss der linken Flexur und irrtümlich veranlasster orthograder Lavage; FS re

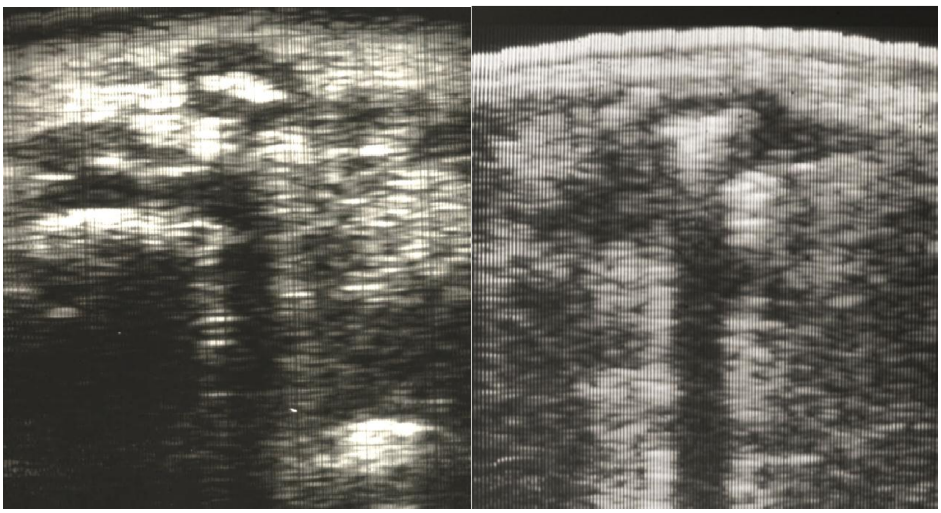

Abb. 4.8.72 a, b mit beschränkten technologischen Möglichkeiten (Vidoson als Sonographiegerät) in den 70er Jahren entdeckter Transversumtumor; OBS l (a, b)

Abb. 4.8.73 wandverdickte (malignomsuspekte) Ovarialzyste, Harnblase und atropher Uterus normal sowie Rektum; UBS q

Abb. 4.8.74 Ovarialzyste li (mit li parazentral typischem Reverberationsartefakt), gering gefüllte Harnblase am re Bildrand; UBS l

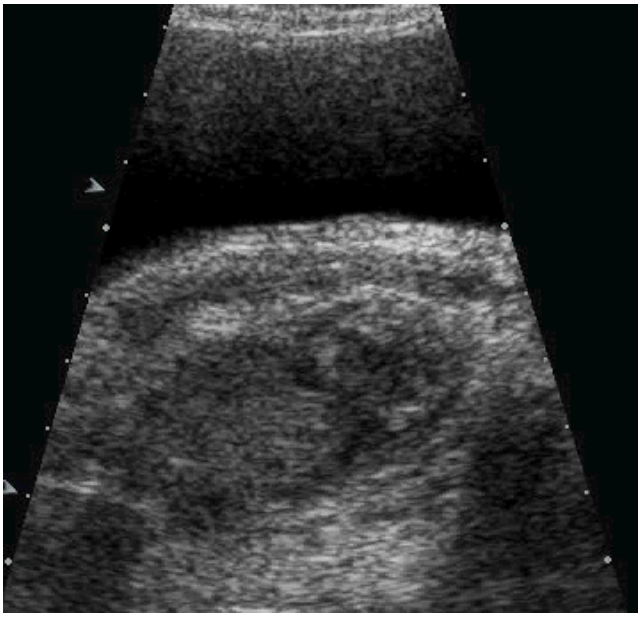

Abb. 4.8.75 pararektaler Abszess (klinisch M. Crohn); UBS q

Abb. 4.8.76 Myoblastom des Peritoneums; OBS l

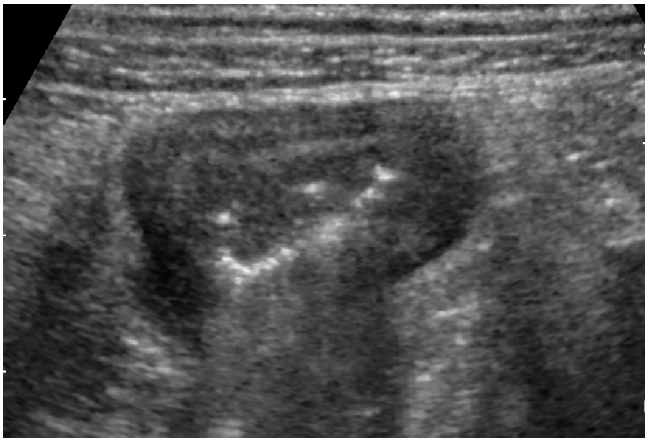

Abb. 4.8.77 M. Crohn mit typischer Wandverdickung; UBS q

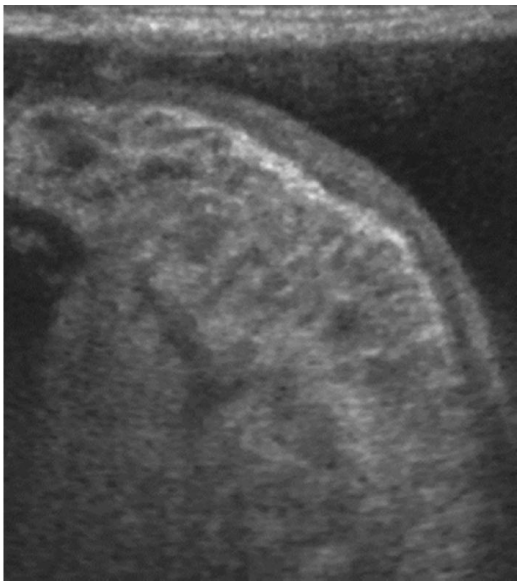

Abb. 4.8.78 Peritonealkarzinose mit Dünndarmwandverdickung; UBS q

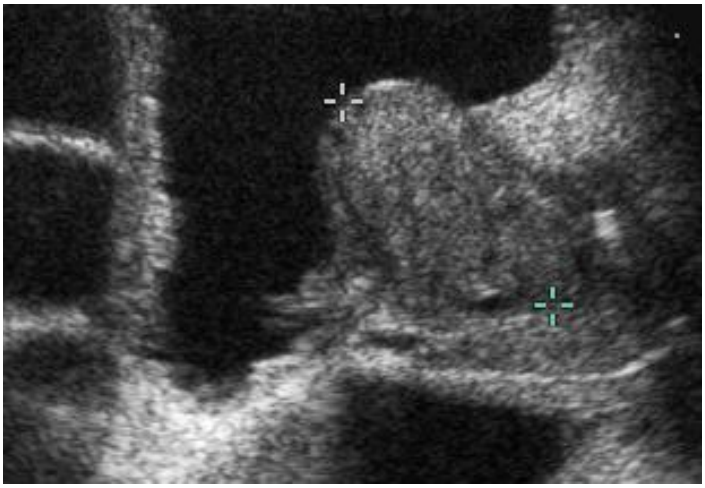

Abb. 4.8.79 in die Dünndarmwand infiltrierender maligner Tumor (Kreuze) mit Subileus; UBS q

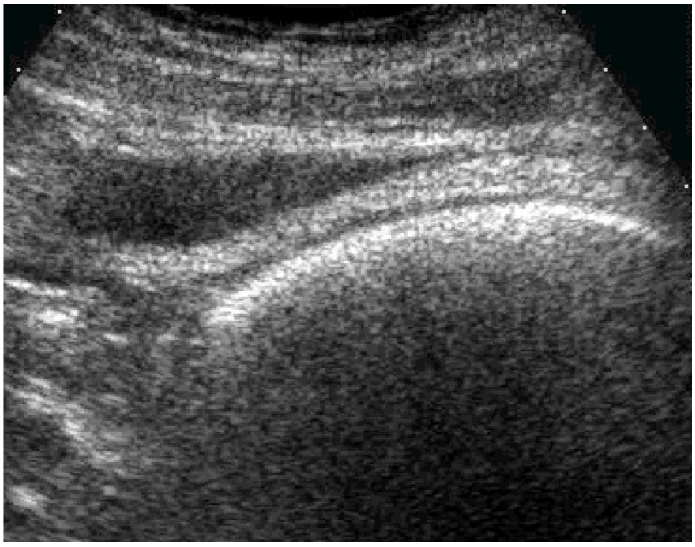

Abb. 4.8.80 Dyschezie; UBS l

Abb. 4.8.81 Prostatavergrößerung mit Anhebung des Blasenbodens; UBS q

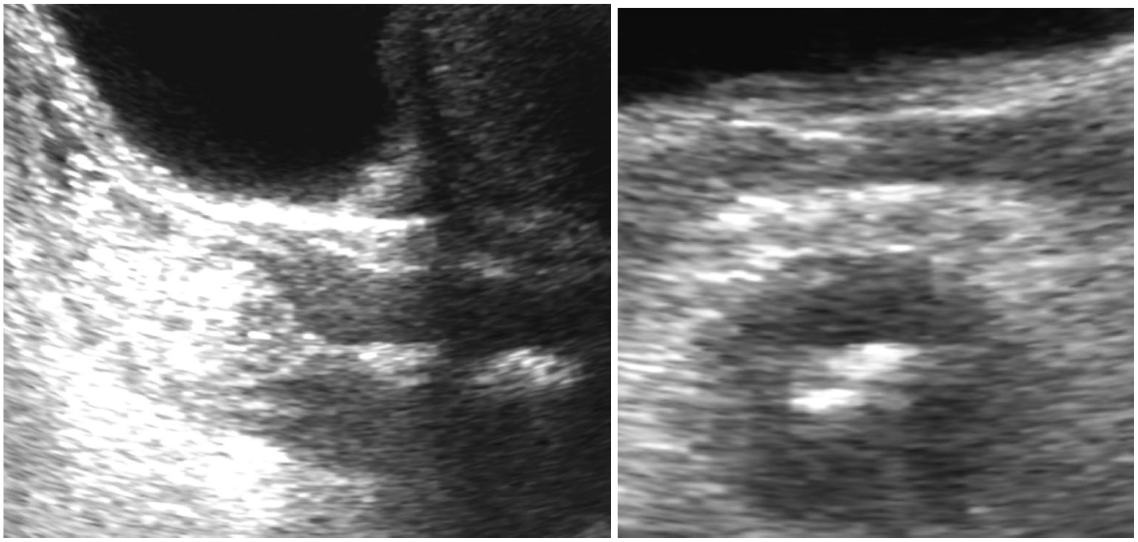

Abb. 4.8.82 a, b Rektumtumor (klinisch Karzinom); UBS l (a) und q (b)

Bitte beachten:

- ***Intestinosonographie: dankbar und fruchtbar***
- ***transkutan typische Dreischichtung, endosonographisch mit Ein- und Austrittsartefakten Fünfschichtung***
- ***Sonographie wie immer mit der Klinik (und der Endoskopie) korrelieren***

4.9 Milz und andere Lymphknoten

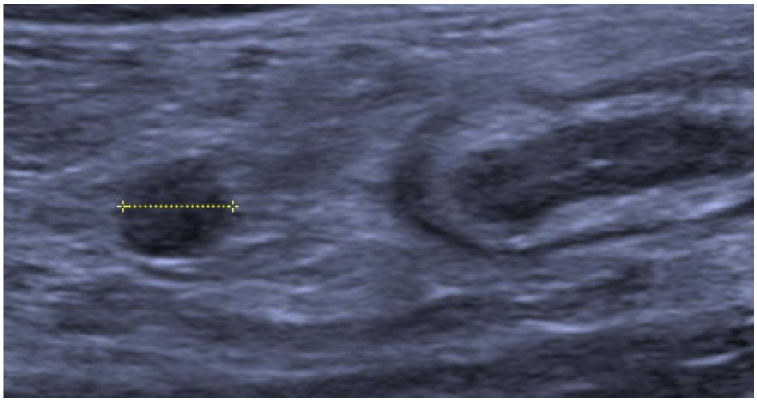

Abb. 4.9.01 unspezifische Lymphadenopathie; OBS q

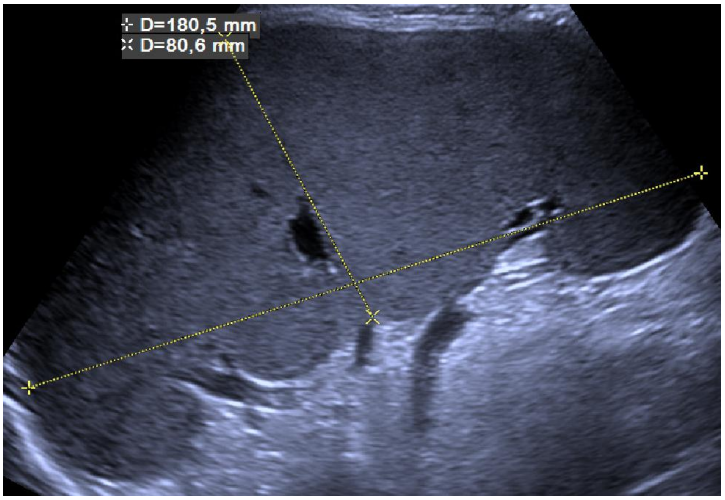

Abb. 4.9.02 unauffälliger Milz-Hilus, normale Pankreasschwanz-Region; FS li

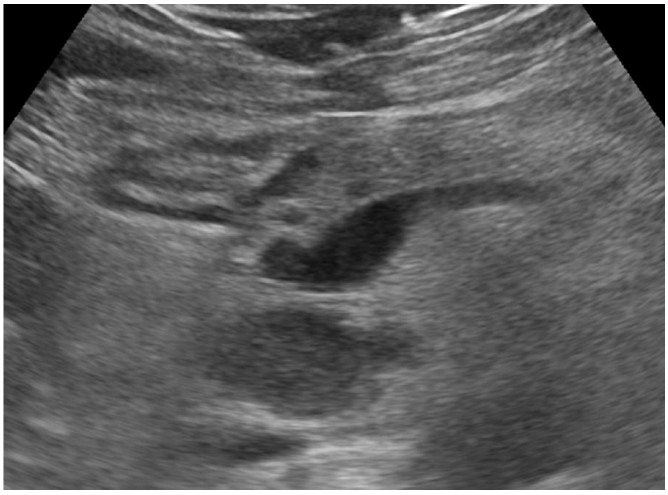

Abb. 4.9.03 Pankreaskopf-nahes Lymphom (metastatisch), unauffälliger Bulbus; OBS q

Von den etwa eintausend bis eintausend fünfhundert Lymphknoten des menschlichen Organismus sind nur einzelne unter Normalbedingungen sonographisch zu sehen, etwa am Leberhilus. Dies gilt nicht, wenn sie vergrößert und/oder vermindert echogen oder gar pathologisch vaskularisiert sind – sie werden dann wesentlich besser darstellbar. Unter Verweis auf die Spezialmonographien sei hier lediglich angemerkt, dass die Lymphknoten-sonographie ausgesprochen hilfreich und ergiebig sein kann. Dies gilt insbesondere der Einschätzung ihrer Benignität oder Malignität (sei es metastatisch bei soliden Tumoren oder im Rahmen hämatopoetischer Erkrankungen).

Farbduplex- und insbesondere Kontrastmittelsonographie haben hier neue noch nicht wissensmäßig erschöpfte Möglichkeiten eröffnet. Die wenigen mitgeteilten Bilder mögen genügen, das Thema anzusprechen.

Abb. 4.9.04 harmlose Nebenmilz; FS li

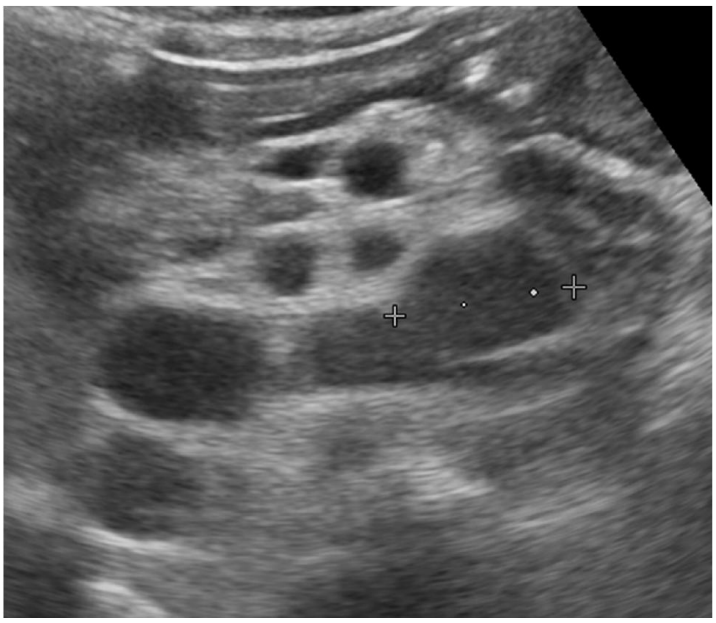

Abb. 4.9.05 Lymphome und Oberbauchgefäße; OBS q

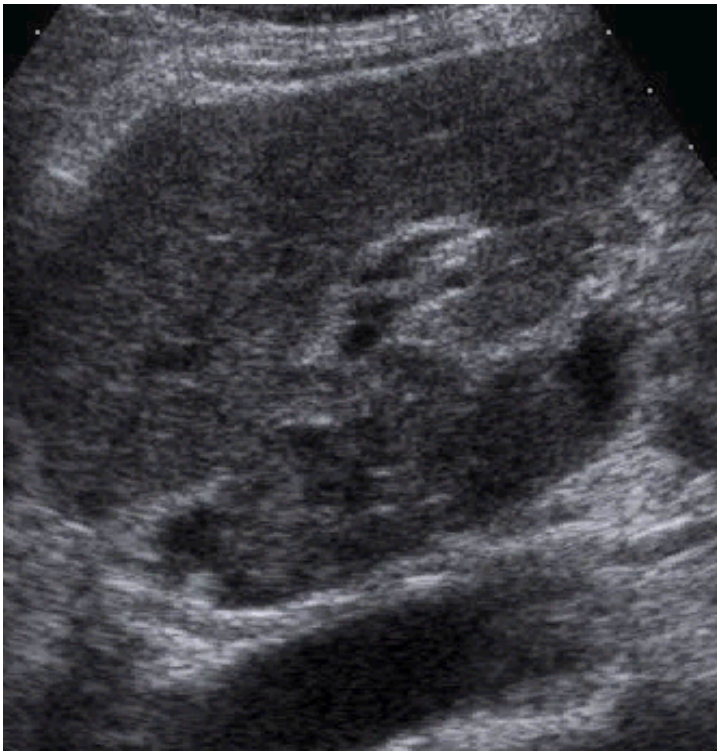

Abb. 4.9.06 Lymphknotenmetastasen eines Ovarialkarzinoms mit Invasion der V.cava inferior (klinisch relatives Wohlbefinden); OBS l

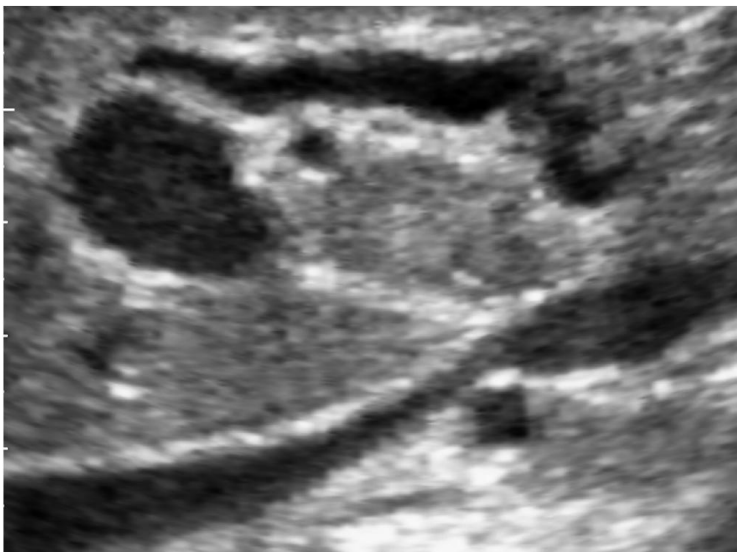

Abb. 4.9.07 Leberhilus-nahe maligne (trotz des Reflexreichtums) Lymphadenopathie; FS re

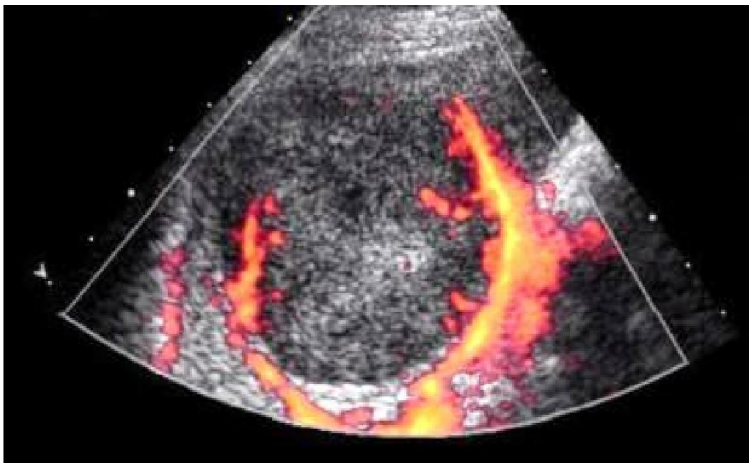

Abb. 4.9.08 maligner Milztumor; FS re mit sog. Power-Doppler

Abb. 4.9.09 Lymphomdurchsetzung der Milz mit echoarmen FL, Nierenanschnitt; FS li

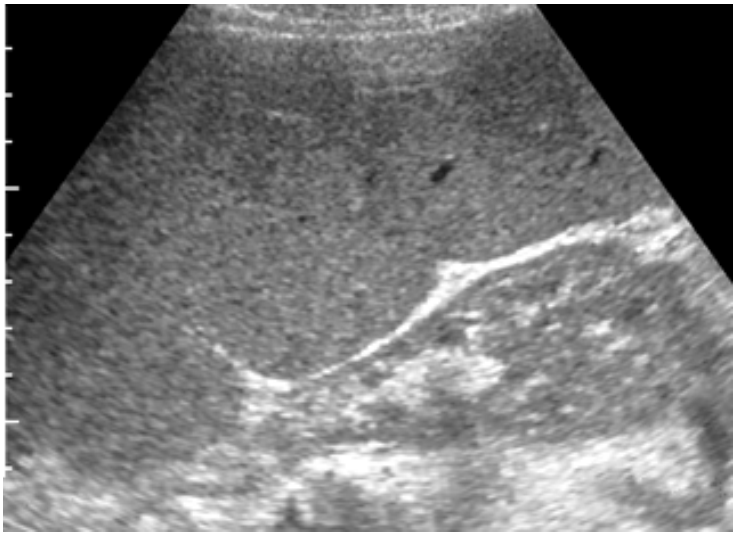

Abb. 4.9.10 Splenomegalie mit Kompression der linken Niere; FS re

Abb. 4.9.11 Lymphadenopathie (klinisch M. Boeck) im Leberhilus, V.cava und Segment I unauffällig; FS re

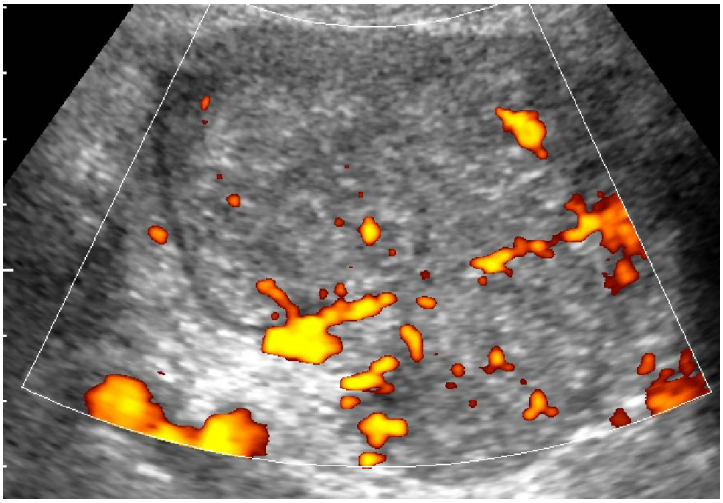

Abb. 4.9.12 malignominfiltrierter Lymphknoten mit pathologischen Gefäßen; Halsweichteile re (mit FKDS)

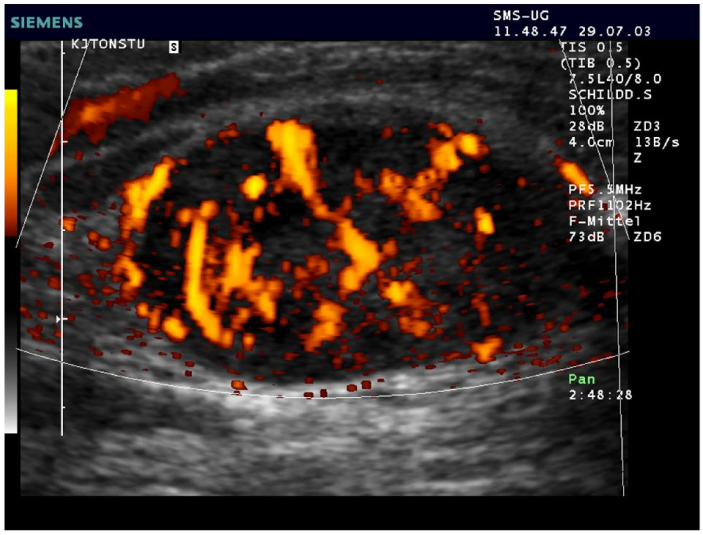

Abb. 4.9.13 dringend malignomverdächtiger Lymphknoten mit pathologischen Gefäßen; Schnitte rechte Axilla (mit sog. power mode Sonographie)

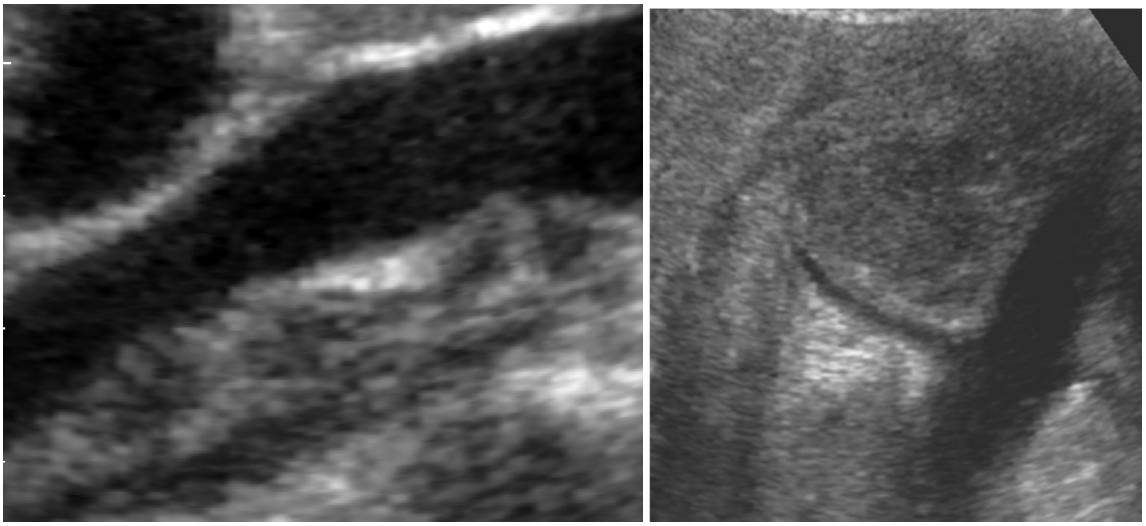

Abb. 4.9.14 a, b retroaortale Lymphadenopathie sowie Zwerchfellschenkelanschnitt und – in einem zweiten Fall – maligne Lymphadenopathie mit Dislokation der ams; OBS l

Abb. 4.9.15 wohl maligne Lymphadenopathie subhepatisch; FS re

Abb. 4.9.16 wohl maligne Lymphadenopathie; Schnitte längs in der linken Axilla (mit farbkodierter sog. power mode Sonographie)

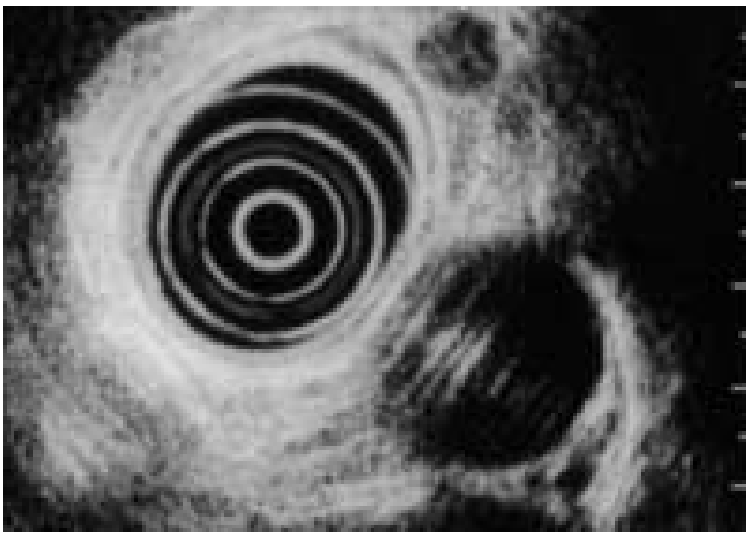

Abb. 4.9.17 Endosonographie mit Lymphadenopathie (klinisch metastasiertes Bronchialkarzinom), normale Aorta thoracalis

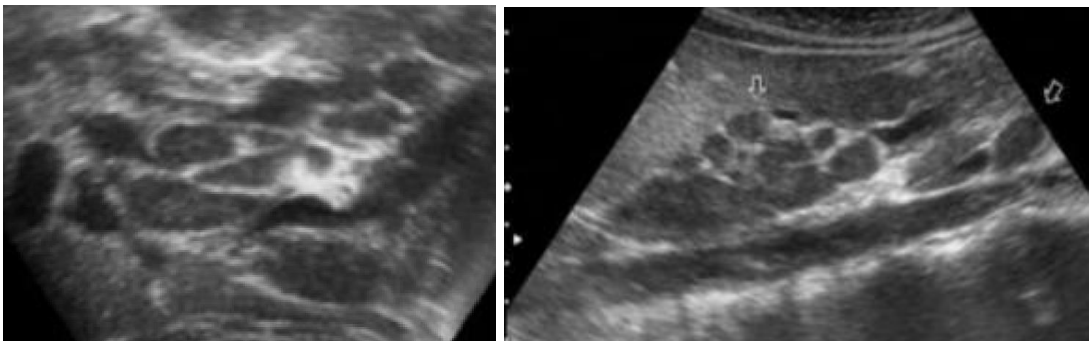

Abb. 4.9.18 a, b wahrscheinlich malignes Lymphom, normales Pankreas; OBS l (a) und q (b)

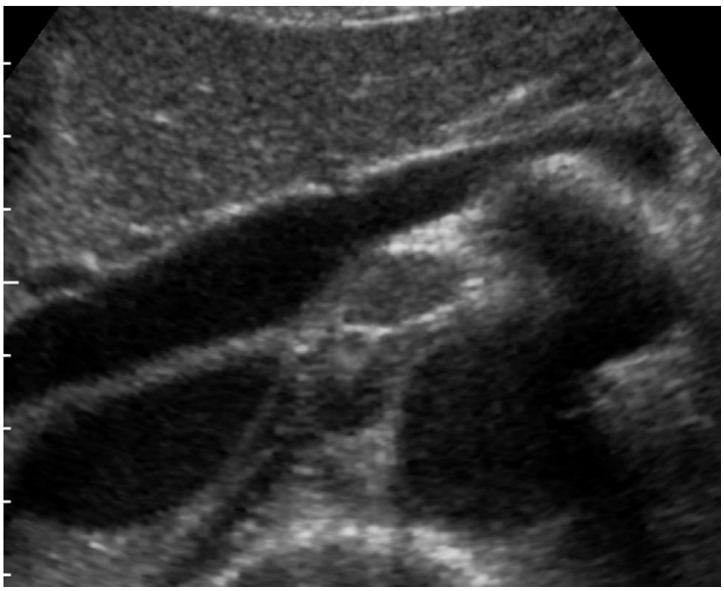

Abb. 4.9.19 CUP-Syndrom mit Lymphom in Aortennachbarschaft; OBS q

Abb. 4.9.20 M. Boeck, unauffälliges Antrum; OBS q

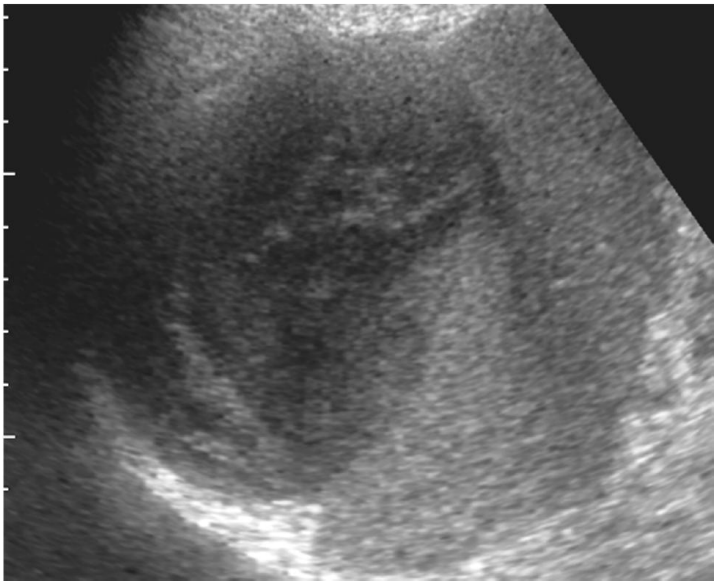

Abb. 4.9.21 scharf begrenzte (wohl benigne) große Milzzyste; FS li

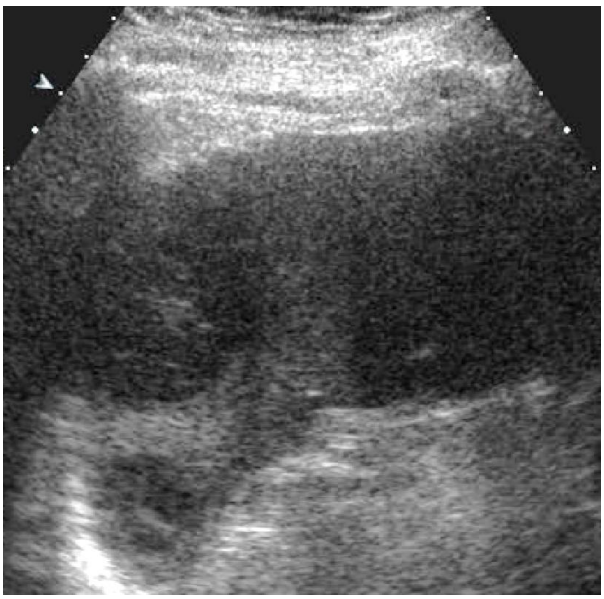

Abb. 4.9.22 unscharf begrenzte (höchstwahrscheinlich maligne) Milzzysten (noch aus der Zeit vor der KM-Verfügbarkeit); FS li

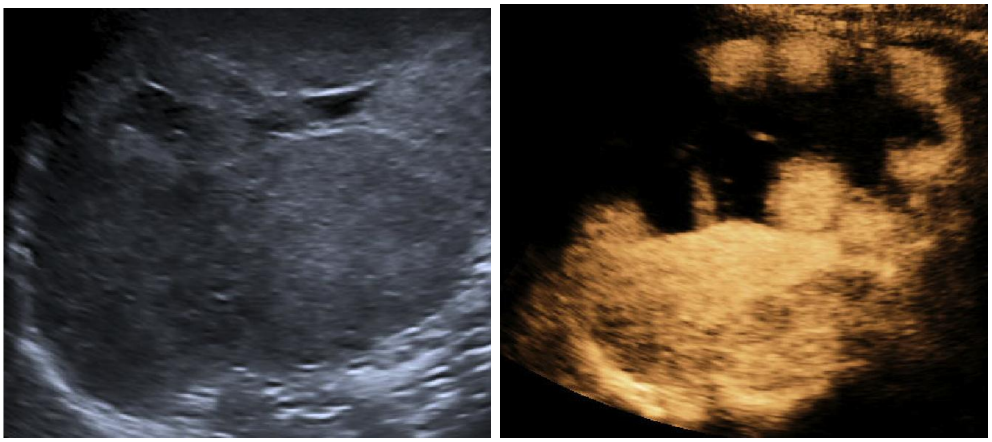

Abb. 4.9.23 a, b wohl großes Milzhämatom, 50 sec. p.i.; FS li (b mit KM)

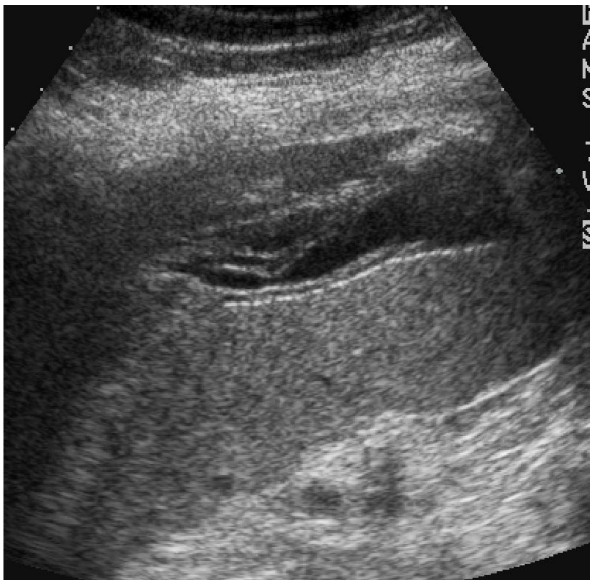

Abb. 4.9.24 posttraumatische Milzruptur; FS li

4.10 Notfallsonographie

Die Sonographie des Notfalles stellt besonders hohe Anforderungen an den/die Untersucher(in) – wovon er/sie sich nicht abschrecken lassen sollte, die sonographische Erstuntersuchung (weitere müssen folgen) durchzuführen. Neben den zahlreichen Normalitätsbefunden – die ja auch ihre Aussage beinhalten – sind in vielen Fällen konklusive oder zumindest Wahrscheinlichkeitsdiagnosen in Beantwortung der klinischen Fragestellungen zu erwarten, die im Einzelnen nicht dargestellt werden können (wir verweisen gerne auf kompetentere Monographien). Weiterhin kann nicht selten auf das CT verzichtet werden, was ja gerade bei jüngeren Patienten wegen der dann entfallenden Strahlenbelastung geschätzt wird. Schätzungen der amerikanischen Gesellschaft für Radiologie induziert jedes 50igste CT ein Malignom.

Immerhin ist zu beachten, dass bei der Notfallsonographie spezifische Gegebenheiten vorliegen können mit einer Erschwernis der Untersuchungsbedingungen. Das mag das ungewohnte oder gar unbekannte Gerät ebenso betreffen wie die eingeschränkten Möglichkeiten der Anamnese, ungünstige Beleuchtungs- und Lagerungsbedingungen und die fehlende oder ungeübte Assistenz (die besonders bei notwendigen Kontrastmittelunter-suchungen und bei interventionell-sonographischen Schritten ins Gewicht fällt).

Dennoch kann der erste Schnittebildblick auf das Abdomen, den Thorax oder die Extremitäten schlaglichtartig die Diagnostik zu beeinflussen, wie dies einzelne willkürliche Beispiele zeigen können.

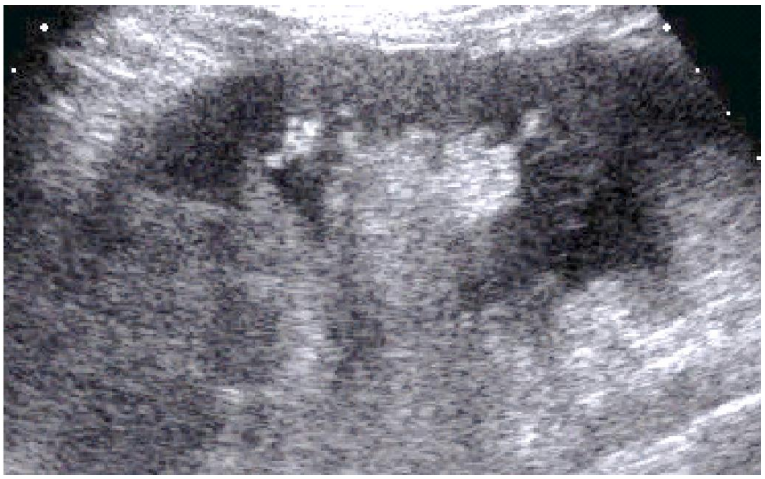

Abb. 4.10.01 Urinom (klinisch plötzlicher Flankenschmerz); FS re

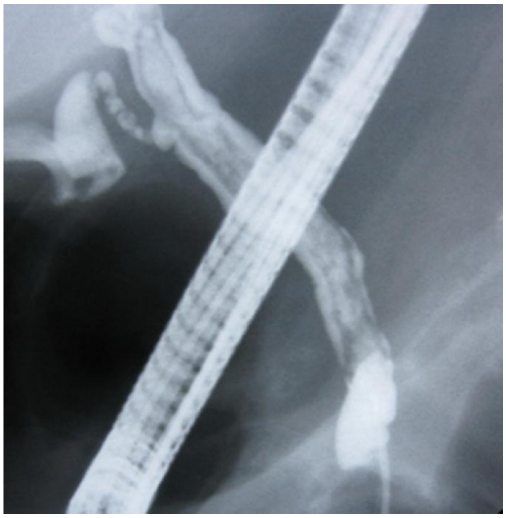

Abb. 4.10.02 a, b Schocknekrose des dhc mit endoskopisch nach EPT extrahiertem Material (a); ERCP (b)

Die Einbindung der klinischen Befunde in die sonographischen Erkenntnisse sei nochmals betont, ebenso die eventuell gegebene Notwendigkeit zu ungewöhnlichen Schnittführungen und der Kombinationsfähigkeit des Untersuchers, der in aller Regel der diensthabende Arzt sein wird.

Abb. 4.10.03 „spontan“ entstandenes Hämatom (bei Marcumar-Therapie mehrere Stunden akute Oberbauchschmerzen, keine Punktionsindikation !)); OBS I

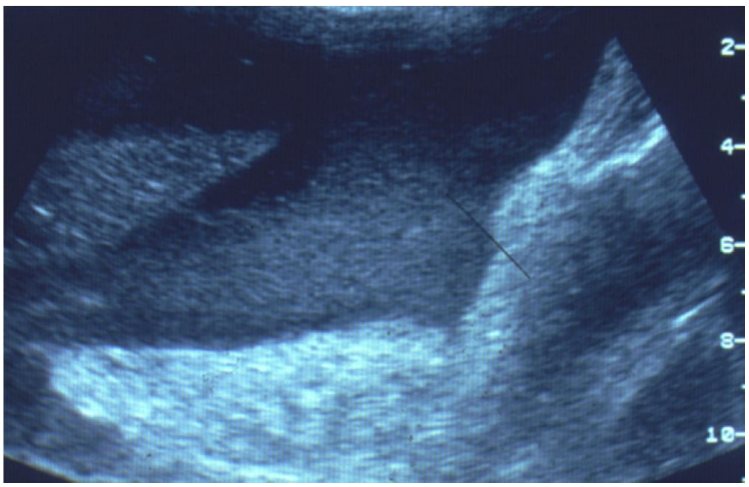

Abb. 4.10.04 Echogenischer (klinisch infizierter) Aszites; UBS l

Abb. 4.10.05 portales Gas (klinisch nach Dickdarmoperation) im (statischen!) CT in typischer Weise fehlgedeutet als Aerobilie); FS re

Abb. 4.10.06 postpunktionelle Einblutung in die Leber; SCS

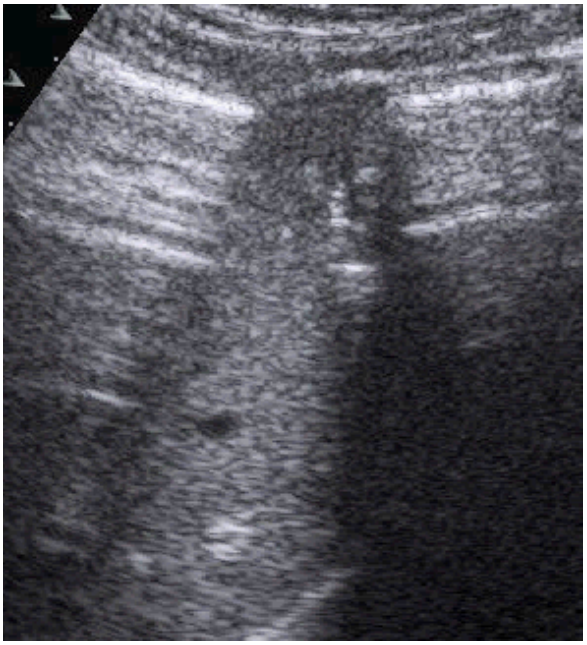

Abb. 4.10.07 freies (links im Bild) und gefangenes (rechts) Gas (vulgo „Luft“) mit typischen Reverberationsartefakten, Leber teilweise überlagert; OBS I

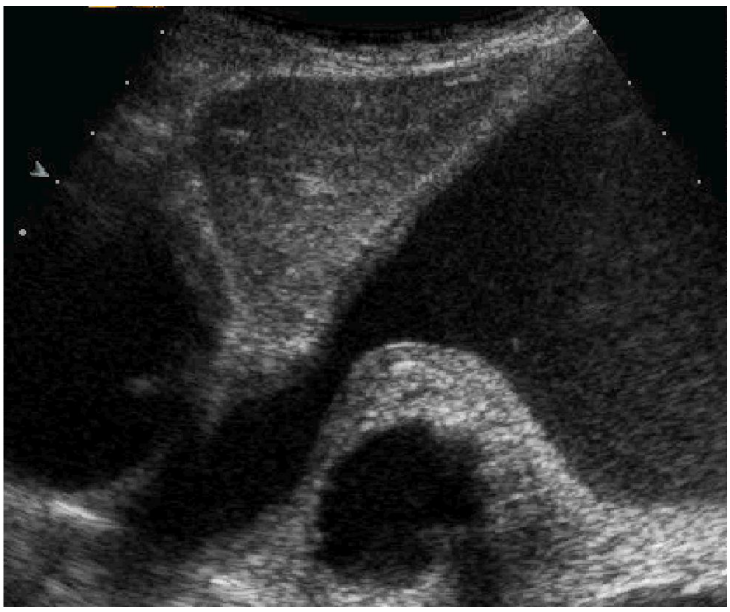

Abb. 4.10.08 Retentionsmagen, Aorta abdominalis, Leber normal; OBS q

Bitte beachten:

- ***Notfallsonographie - immer tun***
- ***mit der Klinik korrelieren***
- ***auch ungewöhnliche Schnittführungen und Regionen***

4.11 Farbkodierte Duplex- sowie Kontrastmittelsonographie

Die Kodierung der Flussrichtung und -intensivität durch verschiedene Farben – Rottöne bei Flussrichtung auf den Schallkopf zu, Blautöne weg vom Schallkopf – stellt eine der erfolgreichsten Bereicherungen der Echtzeitsonographie dar; ihre Entwicklung erfolgte überwiegend in der ehemaligen DDR (Lit. Wermke). Eigene Monografien sind ihr zu Recht gewidmet. Hier soll nur betont werden, dass sie gewissermaßen zum alltäglichen Rüstzeug gehört und dass sie zum selbstverständlichen integrierten Lehrumfang der Sonographie zählt, sowohl was die anatomische Orientierung als auch was die Differenzialdiagnose angeht.

Die „Farbe“ ist mithin – um dies nochmals zu betonen – ein normaler, einfach zuschaltbarer Bestandteil der sonographischen Echtzeituntersuchung, der zwar eine besondere Expertise voraussetzt, aber auch dem Anfänger von Beginn an zur Verfügung steht und der gleich mitgelehrt und -gelernt werden soll.

Dieselben Überlegungen gelten analog für die Kontrastmittelsonographie. Die künstliche intravenöse Gabe von Ultraschallkontrastmitteln – die letzte echte Innovation in der Echtzeitsonographie – soll ebenfalls von Anfang der Untersuchungstätigkeit an oft genutzt und großzügig indiziert werden, und sie soll selbstverständlicher Bestandteil der Echtzeitsonografie sein. Dass hierbei die Kontrastmittelsonographie besonders gelehrt und gelernt werden muss und dass sie eigene Anforderungen stellt, ist bekannt.

Bitte beachten:

- ***dran denken und großzügig einsetzen***
- ***anatomisch oft klärend***
- ***synchron mit der B-Bild-Sonographie lernen und lehren***
- ***korrekte Geräteeinstellung***

4.12 Thorax

Man sollte immer daran denken – kleine Pleuraergüsse etwa sind so in sitzender Position oder beim Aufsitzen des Untersuchten leicht aufzudecken oder echte von Pseudoläsionen zu unterscheiden.

In jedem Falle sind Thorax und Lungen bei klinisch entsprechenden Hinweisen in die sonographische Untersuchung einzubeziehen. Einzelheiten hierzu sind nicht umsonst in eigenen Monographien abgehandelt (Lit.), so dass an dieser Stelle nur summarisch auf die Sonographie des Thorax und der Lungen sowie des Mediastinum (das bekanntlich hervorragend endosonographisch zugänglich ist) hingewiesen wird.

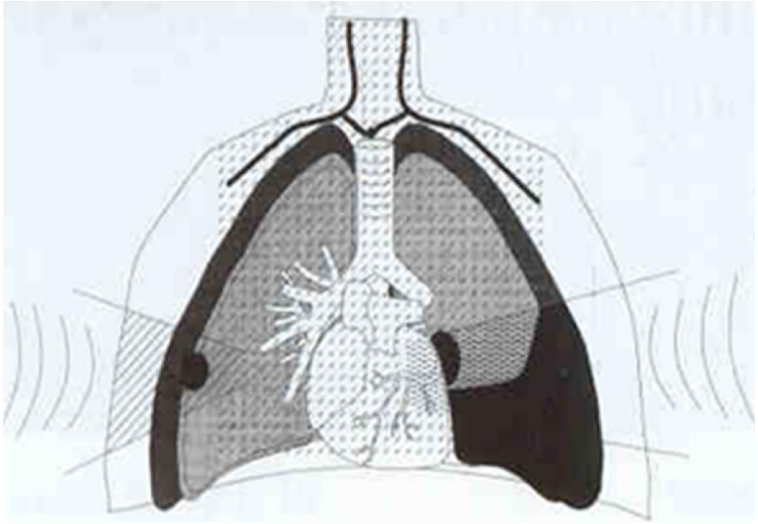

Abb. 4.12.01 Schemazeichnung der Möglichkeiten der thorakalen Sonographie: Lungentumor (pleuraständig) rechts, Erguss und weiterer – dann durch die Atelektase und den Erguss sichtbarer – pulmonaler Tumor und sitzende Untersuchungsposition von dorsal bzw. von lateral

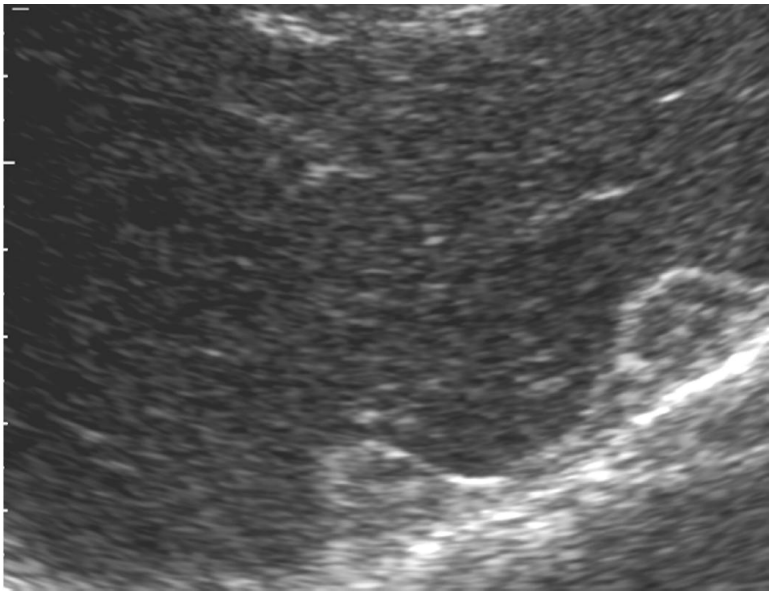

Abb. 4.12.02 Zwerchfellschenkel, keine echt Fokalen Läsionen; FS re

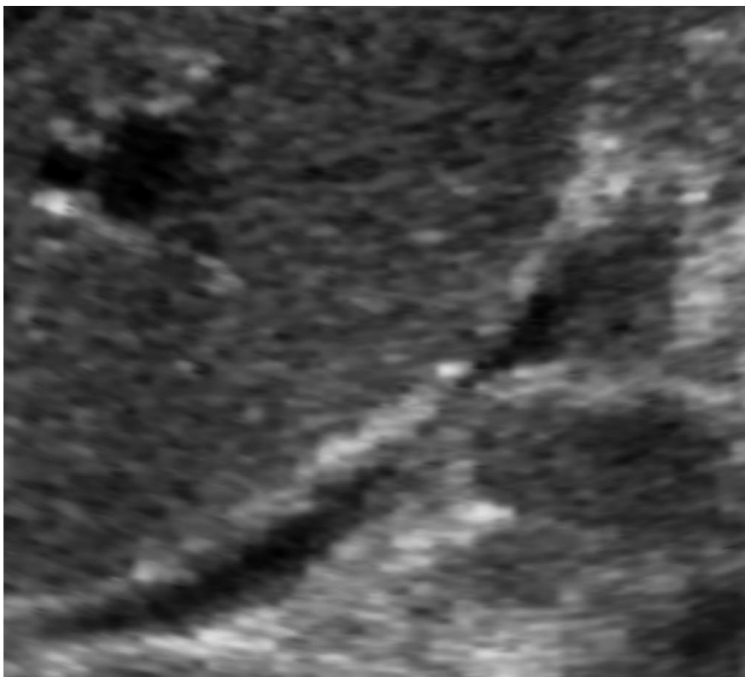

Abb. 4.12.03 kleiner Pleuraerguss im Sitzen mit der Leber eng anliegendem Zwerchfell-Anschnitt; FS re

Abb. 4.12.04 Untersuchung der dorsalen Lungenabschnitte im Sitzen

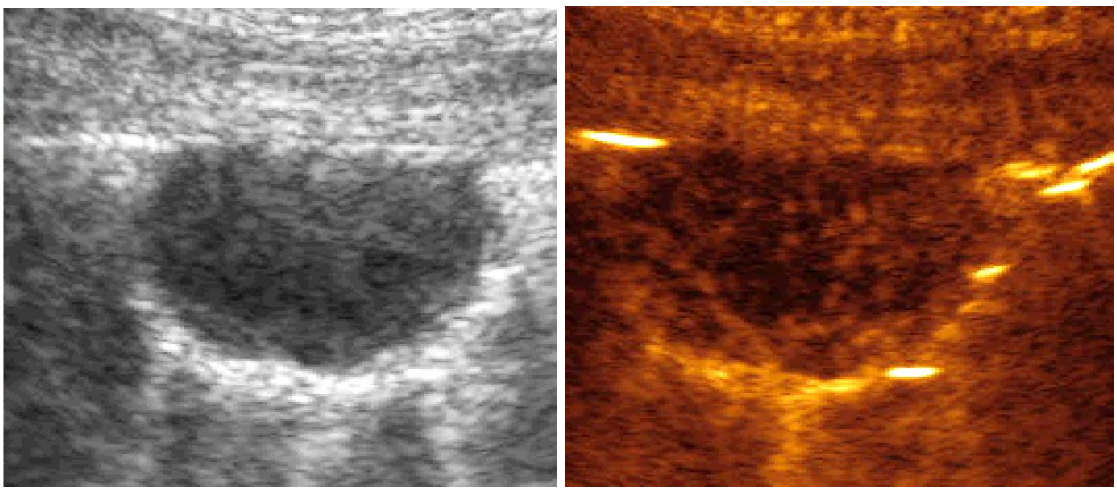

Abb. 4.12.05 kleiner peripherer Lungentumor (klinisch Bronchialkarzinom); thorakale Schnitte, Kontrastmittel in der linken Bildhälfte)

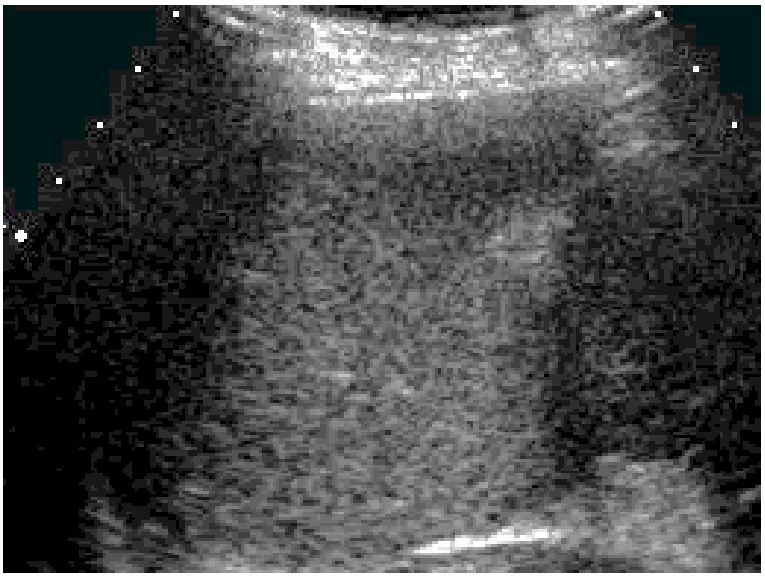

Abb. 4.12.06 Lungentumor (re unten im Bild) und Pleuraerguss (echogen-detritushaltig); ICS

Abb. 4.12.07 echte pleural-diaphragmale RF (klinisch bekannt metastasierendes Bronchialkarzinom); FS re

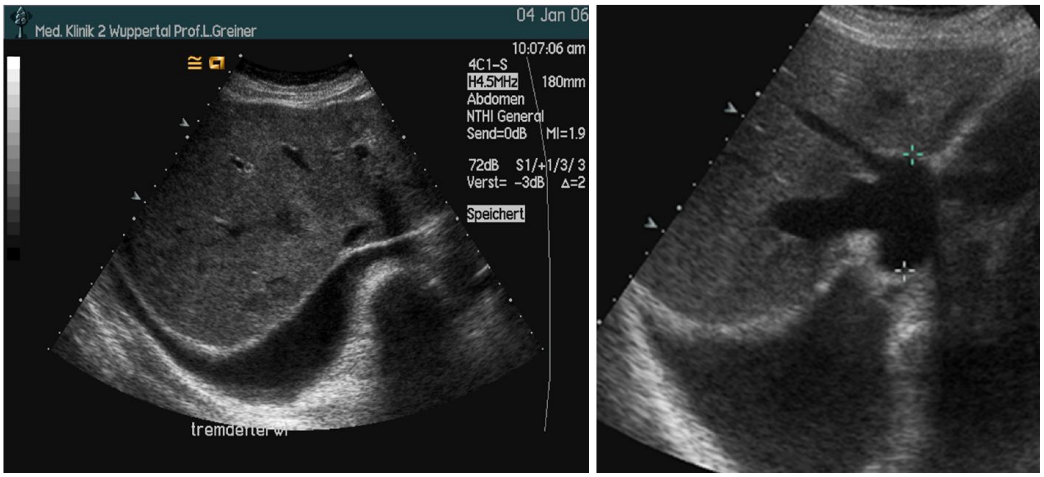

Abb. 4.12.08 a, b kleiner (a) und – in einem weiteren Fall – mittelgradiger (b) Pleuraerguss rechts, FL (a wahrscheinlich Metastasen) (klinisch bekanntes Bronchialkarzinom) (b kardiale Stauung mit Stauung der V.cava inferior, Messkreuze); SCS re (a), thorakale Schnitte (b)

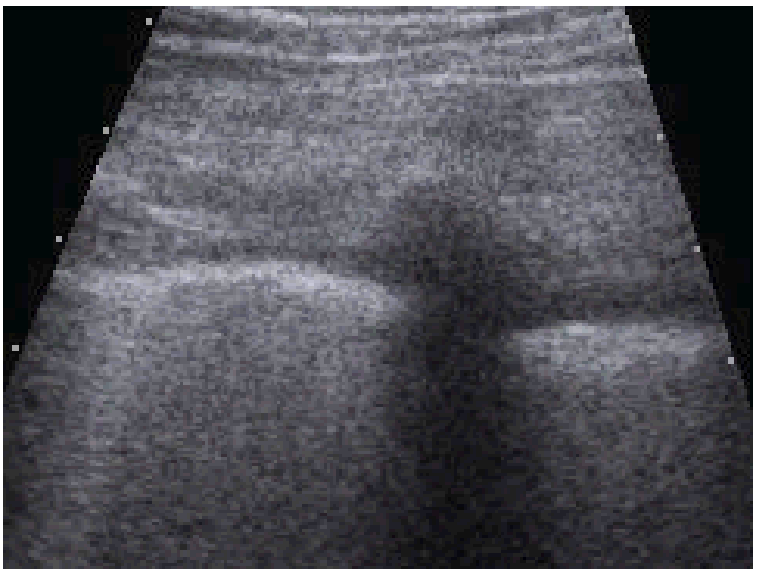

Abb. 4.12.09 kleiner Pleuraerguss (klinisch Bronchialkarzinom), Rippenschallschatten; ICS l

Abb. 4.12.10 Pleuramesotheliom mit Erguss, normal Leber; ICS re

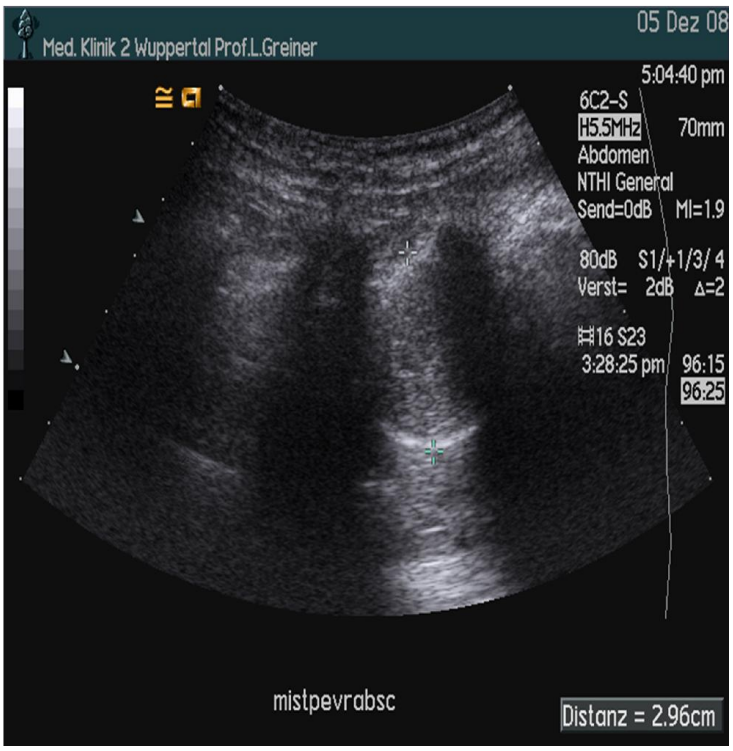

Abb. 4.12.11 wandständiger Lungentumor (klinisch Bronchialkarzinom); re thorakale Schnitte

Bitte beachten:

- ***dankbar bei entsprechender klinischer Indikation***
- ***gut kombinierbar mit Endoskopie (endobronchiale Ultra-Sonographie EBUS)***

4.13 Interventionelle Sonographie

Der Punktionssonographie sind mit Recht ebenfalls eigene Monografien gewidmet. Sie ist in Untersuchungen gut in etwa 2% erforderlich, wobei dank der Farbkodierung und der Kontrastmittelsonographie und dank der zunehmenden Akzeptanz von Hochwahrscheinlichkeitsdiagnosen (mit Verzicht auf die mikroskopische Bestätigung) dieser Prozentsatz in den letzten Jahren stetig abnahm. Bei höherer Indikationsschwelle und einem minimalen Restrisiko der Verletzung und der Tumorzellverschleppung sind die stimmige Indikation und die adäquate Untersuchungstechnik von Bedeutung.

Der kürzeste Punktionsweg ist in der Regel – nicht ganz ohne Ausnahme – der beste und der risikoärmste.

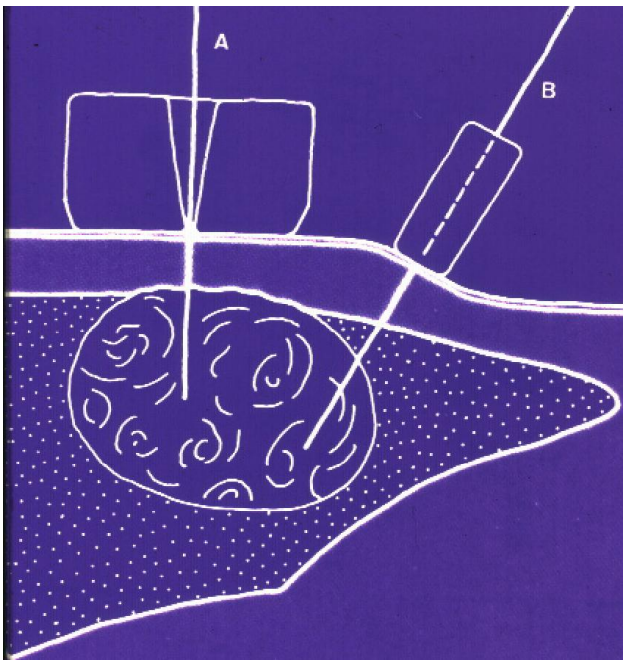

Abb. 4.13.01 direkte, gerade Punktion wegen verletzlicher Fokaler Läsion ungünstiger, Inkaufnahme des risikoärmeren längeren Punktionsweges

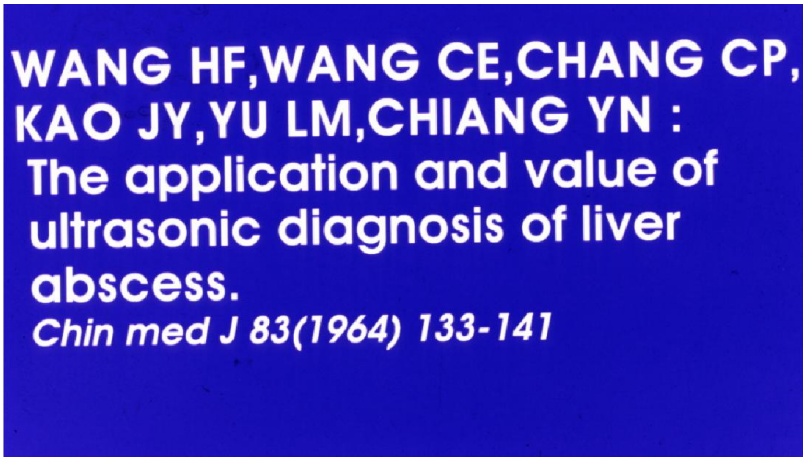

Abb. 4.13.02 erste punktionssonogaphische Veröffentlichung

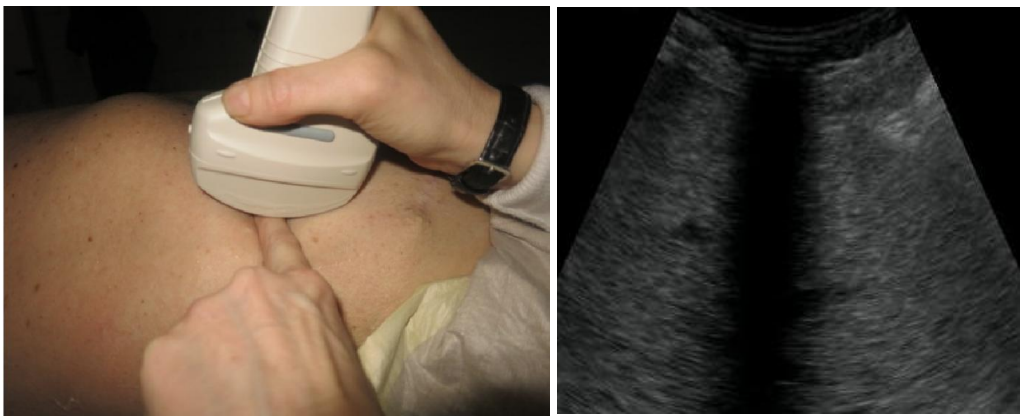

Abb. 4.13.03 a, b FS re und Schallschatten (b) hervorrufender Finger (a) zur Durchführung einer SALP (Sonographisch assistierte Leberpunktion)

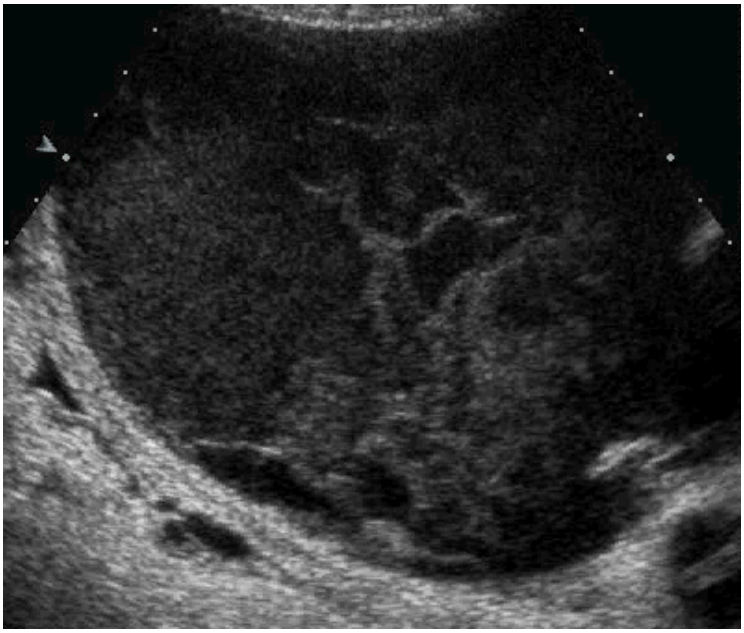

Abb. 4.13.04 großes Hb-wirksames Bauchdeckenhämatom mit Darmschlingenkompression und minimal Aszites, Anschnitt der linken A.iliaca externa, klinisch nach Feinnadelpunktion des Aszites, konservative Heilung; UBS q

Abb. 4.13.05 nach einem Barotrauma (Schussverletzung im Rotlichtmilieu) entstandene ungewöhnliche Pankreaskopfläsion (beobachtende Behandlung, keine OP); OBS q

Die Punktion dient meistens diagnostischen Zwecken und seltener therapeutischen Zielen, wie etwa der Bestätigungspunktion mit wenig (!) Materialentnahme vor einer geplanten Drainageapplikation.

Die Anwesenheit und Unterstützung durch eine erfahrene – pflegerische oder ärztliche – Assistenz ist erforderlich, auch aus eventueller forensischer Sicht.

Abb. 4.13.06 Endosonographiegerät, mit Drainagekatheter bestückt

Abb. 4.13.07 aufwändige Punktions-CT

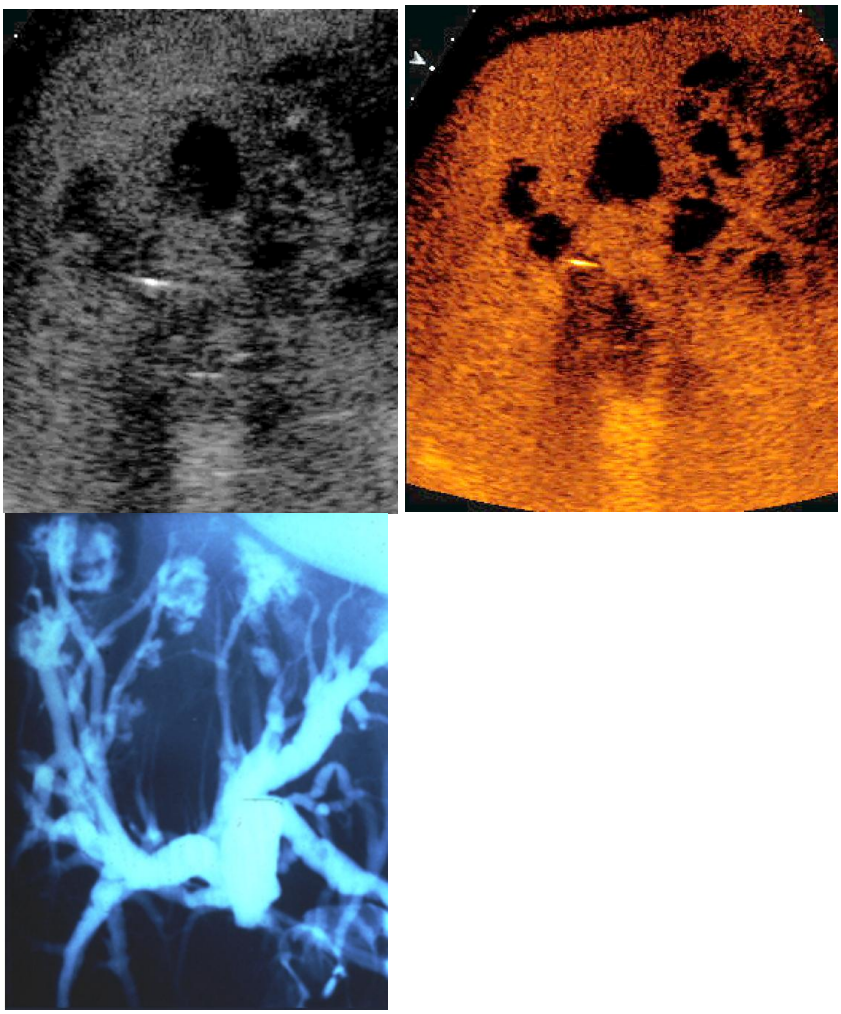

Abb. 4.13.08 a-c hepatische Abszesse; SCS (a mit KM, c ERCP) (verschiedene Fälle); SCS re

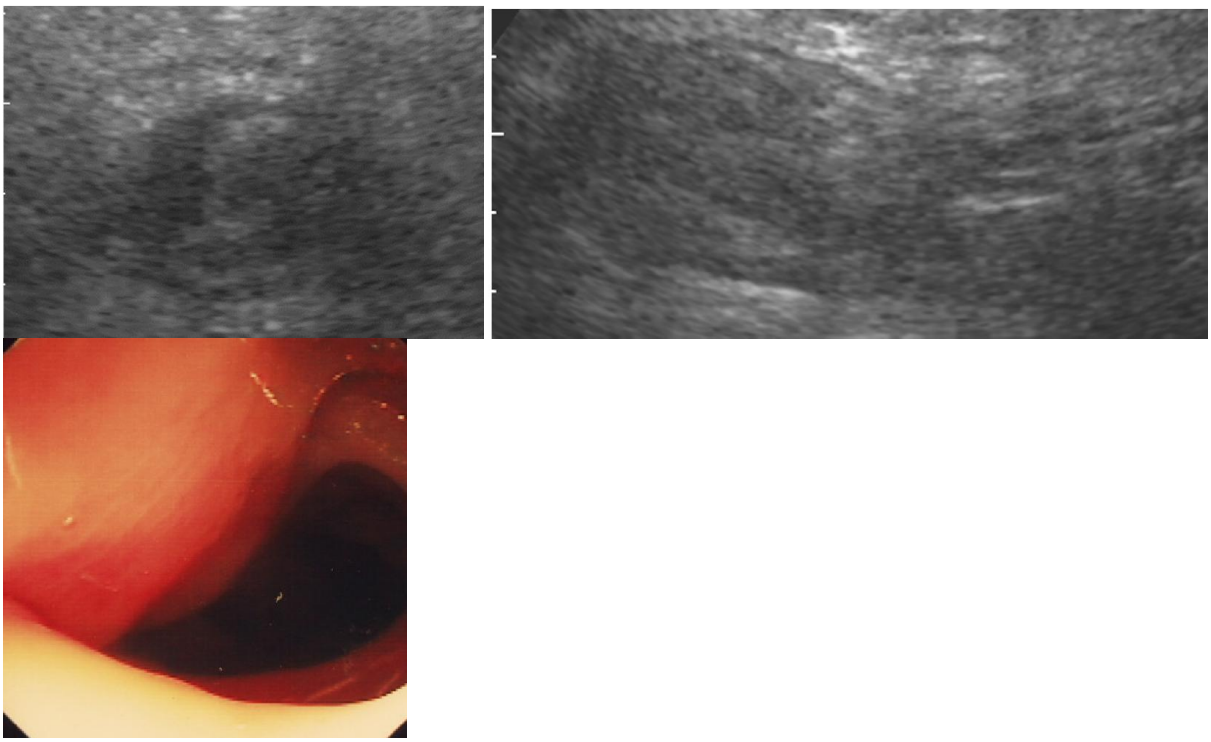

Abb. 4.14.09 a-c weiterer Fall einer Darmwandphlegmonie; UBS l (a und b) und Koloskopie

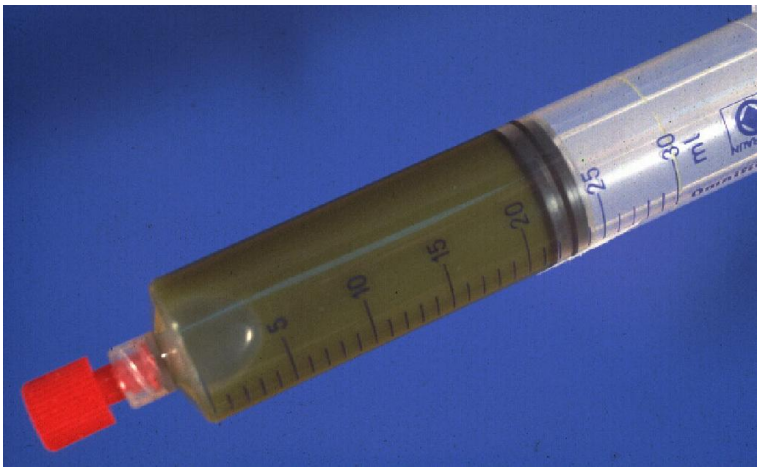

Abb. 4.14.10 Aspirat aus einem Leberabszess

Abb. 4.13.11 a-c Feinnadelpunktion eines subhepatischen Abszesses nach Cholezystektomie (a, nach Einmalevakuation b) und Katheterspitze in einem drainierten Leberabszess (c) (verschiedene Fälle); FS re

Abb. 4.13.12 Gallenblasenfeinnadelpunktion mit Nadelspitze (heller Reflex) und Einblutung (es bilden sich schnell reflexible Koagele bei

komplikativer Einblutung am Blasenboden); Punktion im kritischen freien Bereich der Gallenblase (Mindestabstand zum Leberunterrand 2 cm); FS re

Die Punktionssonographie ist im Einzelfall – z. B. bei der therapeutischen Punktion geeigneter (symptomatischer!) Pseudozysten oder von Leberabszessen – ausgesprochen hilfreich und vermag operative Eingriffe zu ersetzen, sie ist gegebenenfalls integraler Bestandteil der Untersuchung. Ihr Risiko wird oft – besonders in der angelsächsisch dominierten Fachliteratur – überschätzt.

Das geeignete Punktionsbesteck ist auszuprobieren – und beizubehalten: Erprobtes soll nicht ohne Grund verlassen werden. So führen wir beispielweise Eimalpunktionen zu diagnostischen oder zu therapeutischen Zwecken immer mit den steifen und ausgesprochen preiswerten Einmallumbalpunktionsnadeln der Stärke 0,9 mm (gelb) durch (die Wandstärke beträgt etwa 0,15 mm).

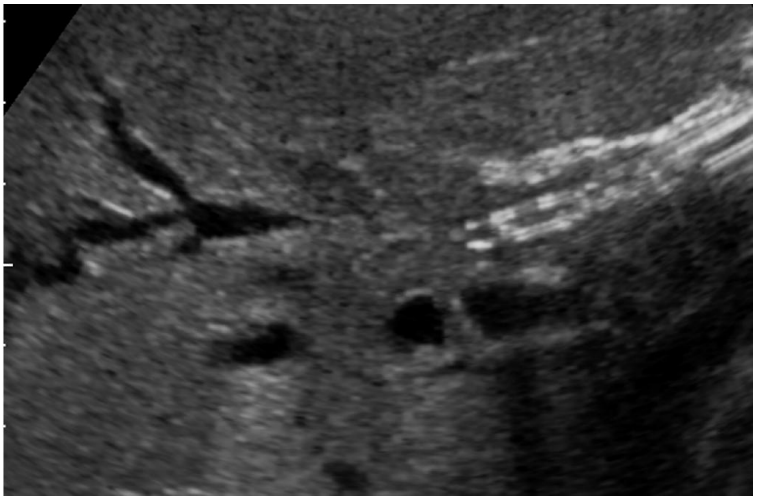

Abb. 4.13.13 diagnostische Punktionssonographie mit sichtbarer Spitze der 0,9 mm Nadel, Stent nach EPT bei Stenose, seltener Fall einer autoimmunen Cholangitis (nachhaltige Besserung und Stententfernung sowie völlige Normalisierung auf 50mg Steroide für acht Wochen); SCS re

Abb. 4.13.14 a, b quantitativ therapeutisch drainierter Bursa Minor-Erguss ausgehend von einer großen retrogastrischen pankreatischen Pseudozyste; OBS q mit zweimal getroffener Drainage; Lipase- und Amylase-haltiges Exsudat (prüfen!); SCS re (b)

Die Bewegung der Nadelspitze erleichtert deren Detektion beim Vorschieben. Nötigenfalls werden auch längere (Spezial-)Feinnadeln verwendet.

Bei Einmalpunktionen wird so viel aspiriert, wie es erforderlich erscheint. Bei geplanter Drainage empfiehlt es sich, wenige diagnostisch erforderliche Milliliter zu aspirieren, um nicht ohne Not den Punktionsbereich zu verkleinern, und damit den Nichtfeinnadelanteil der Intervention unnötig riskant werden zu lassen.

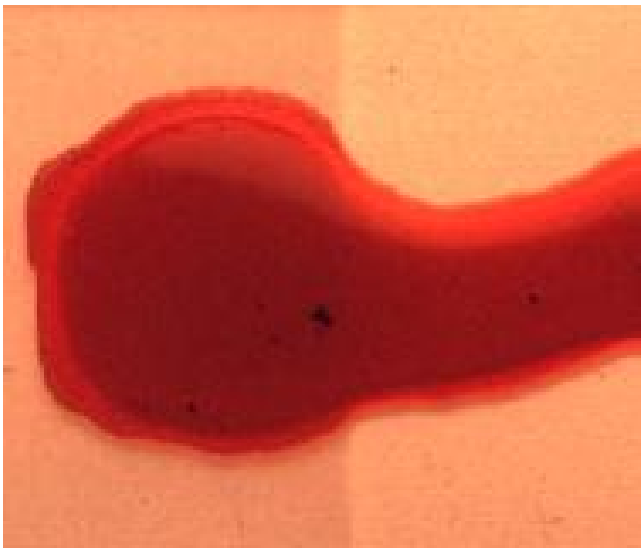

Abb. 4.13.15 makroskopisch beweisend (wegen der schwarzen Partikels) aus einer malignen Melanommetastase stammendes Punktat

Die makroskopische und die mikroskopische Aufbereitung des Aspirates soll ungeteilte Aufmerksamkeit erhalten, und zwar sozusagen mit allen Fünf Sinnen. So soll zum Beispiel eventuell daran gerochen werden oder es sollen großzügig Kulturen (etwa in Blutkulturflaschen) angelegt werden. Hierzu existieren im Einzelfall zahlreiche Literaturempfehlungen.

Abb. 4.13.16 interenterische Abszesspunktion mit Nachweis der Nadelspitze (Pfeil); UBS l

Bitte beachten:

- ***gut indiziert nutzen***
- ***vorher Zweitmeinung respektieren***
- ***stets mit Assistenz***

4.14 Sonstiges

Die Indikation zu extraabdominellen Untersuchungen (z.B. der Schilddrüse oder zur Arthrosonographie) sollte großzügig gestellt werden, etwa bei Abszessverdacht oder bei Raumforderungen unklare Genese.

Abb. 4.14.01 Untersuchung der linken Halsweichteile und des linken Schilddrüsenlappens

Abb. 4.14.02 a-c ungewöhnliche Schallkopfpositionen: perineal (a, b), Arthrosonographie (c)

Abb. 4.14.05 Ulcus mit „Pfützen“ in der Subkutis; Oberarmschnitte

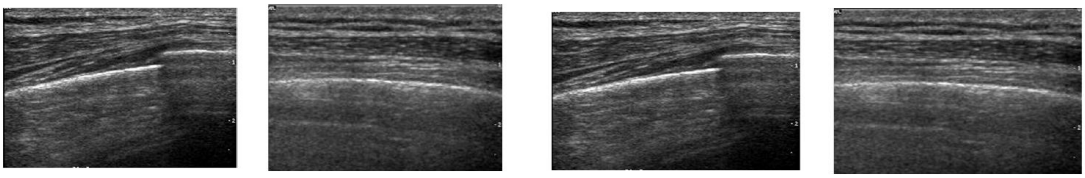

Abb. 4.14.04 a, b juvenile Rippenfraktur (linke Bildhälfte, linker Normalbefund zum Vergleich); thorakale Querschnitte

Abb. 4.14.05 in Resita/Rumänien vor einem Sonokurs beobachtete Reklame für ein Beerdigungsinstitut

5 Nachher – nach dem Absetzen des Schallkopfes

Für die Besprechung der Befunde und die oft unmittelbar aus der Ultraschalluntersuchung abgeleiteten diagnostischen und/oder therapeutischen Konsequenzen – routinemäßiger patientenangepasster Bestandteil unserer Untersuchung – gilt es beispielsweise als nicht sinnvoll, zweifelsfrei neu gefundene Gallenblasensteine (Abb.1.20.) dem Träger zu verschweigen. Bei der nächsten Untersuchung (eine Wiederholung ist ja beim Ultraschall problemlos möglich) werden sie „entdeckt“ und wahrscheinlich benannt, was dann ein schlechtes Licht auf die Professionalität und die Vollständigkeit der Voruntersuchung werfen kann.

Stets ob muss sich der Untersucher fragen, ob er/sie die klinischen Gegebenheiten genügend beachtet hat und sonstige Lernmöglichkeiten (Kongresse, Literatur) und Zweitmeinungen erfahrener Sonographeure beachtet haben. Weiterhin muss genau beachtet werden, wie was wem weiterberichtet wird. Meist werden Berichte an Außenstehende ausführlicher als betriebsinterne Kommunikationen.

Die Dauer der Gesamtuntersuchung bewegt sich bei ca. 6-8 Minuten, wobei diese (erheblich) überschritten werden kann (Doppler-kodierte Duplex-sonographie, Interventionen, KM!), bei allen gezielten Fragestellungen (Mehrfachuntersuchung) kann es (sehr viel) schneller gehen.

Immer soll die relative sonoakustische Differenz bedacht werden als Grundlage des Verfahrens, wenn andere Bildvergleiche – genauer: Vergleiche zu den Abbildungen mit Hilfe anderer Verfahren - angestellt werden. Immerhin ist die Sonographie inzwischen soweit akzeptiert, dass sie ein eigenes nosologisches System beanspruchen kann – oder zumindest könnte.

Die Stellung einer Hochwahrscheinlichkeitsdiagnose ist in aller Regel ausreichend.

Bitte beachten:

- ***daran denken und danach handeln***
- ***Wahrscheinlichkeiten und vor allem Hochwahrscheinlichkeiten genügen meist***

6 Computertomographie (CT) und Sonographie

Entgegen der oft anzutreffenden Auffassung und Praxis handelt es sich hierbei nicht um die bloße Konkurrenz zweier sogenannter Bildgebungsverfahren, sondern um zwei weitgehend verschiedene und damit eigenständige Verfahren – zugegebenermaßen mit oft ähnlichen Indikationsbereichen und Parallelen in der verwendeten Technologie.

Das CT ist gekennzeichnet durch seine Statik (trotz der blätternden Pseudobewegungen), das – besonders koronar – beschränkte Auflösungsvermögen und durch seine gut präsentablen Panoramabilder, die einfach genug bleiben um allgemein verstanden zu werden.

Zu berücksichtigen ist das hohe Strahlenrisiko (malignominduzierend!) des Verfahrens.
Demgegenüber ist die Sonographie ein jede Parenchymstruktur hoch- und höchstauflösendes Echtzeitverfahren. Sie besitzt darüber hinaus den großen Vorteil sofort individuell und situativ angepasst Einsatz zu finden. Angepasst zum Beispiel an eine zunächst nicht vermutete pathologische Situation, wie beispielsweise bei kleiner Menge gefangenen Aszites oder einer ungewöhnlichen Anatomie, die ein prozessuales sofortiges Umdenken erfordern – etwa im Sinne einer punktionssonogaphischen Intervention.

Der Einsatz beider Methoden hat sein Spektrum an Indikationen, und je häufiger und engagierter die unschädliche Sonographie verwendet wird, desto seltener liefert das CT zusätzliche Erkenntnisse. Auffallend ist auch die hohe und vielfaltige Qualität der Sonographieanwendung in Gebieten mit erschwertem Zugriff zum CT oder MR.

Liste der Vorzüge der Computertomographie (etwas augenzwinkernd):

- spart Eigenarbeit
- spart Verantwortung
- spart Zeit
- spart Geld
- ansehnliche Bilder
- immer verfügbare Bilder (PACS !!)
- Panoramabilder
- einfache Anatomie
- einfache Rekonstruktion
- begrenzte Auflösung
- statische Bilder

- Untersucher-unabhängig
- Keine Verpflichtung zur umgehenden Intervention
- technischer Eros
- zahlreiches Personal
- teuer
- neutrale Atmosphäre
- begrenzter Patientenkontakt
- kommunikativ (für Kollegen)
- Warteliste

Liste der Nachteile der Sonographie

- harte Eigenarbeit
- hohes Maß an Verantwortung
- zu schnell
- eigene Ressourcen werden verbraucht
- miese Printer-Bildchen
- Kein PACS
- Anspruchsvolles Zoom der Region des Interesses
- zahlreiche anatomische Abweichungen müssen beachtet werden
- fordernde Rekonstruktion
- Vergrößerungsglas-Auflösung
- dynamisch
- untersucherabhängig
  sofortige Intervention erforderlich
- begrenzter technischer Eros
- ein-Mann- bzw. eine Frau-Show
- billig
- dunkler Raum
- hindernisreiche Kommunikation
- sofortige Verfügbarkeit
- beliebige Wiederholbarkeit

Tab. 6.01 Vorzüge der Computertomographie und Nachteile der Sonographie

Bitte beachten:

- ***wenn es denn sein soll ein CT oder MRT***
- ***die Sonographie als unschädliche real time-Methode ausreizen***

7 Sonopsychologie

Die psychologischen Implikationen, die die Ultraschall-Untersuchung bei Untersuchtem (Patienten) und auch Untersucher hat, sind vielfältig und zahlreich und nur unzureichend beschrieben.

Immerhin ist die Methode – auch in ihrer prinzipiellen Unschädlichkeit und leichten Anwendbar- und Wiederholbarkeit – anerkannt und bekannt genug, wobei dies beginnt bei der geburtshilflichen Anwendung. Sie erfreut sich – in oft grober Kenntnis ihrer prinzipiell hohen Leistungsfähigkeit und auch ihrer Grenzen – allgemeiner Wertschätzung und hat Eingang sogar in Comics u. Ä. erreicht – sowohl in ihrer humanmedizinischen als auch in ihrer veterinärmedizinischen Anwendung.

Die Beziehungen zwischen dem Gerät einerseits und dem Untersucher und zwischen dem Gerät und dem Untersuchten andererseits sind keineswegs einseitig und eindeutig, sie gehen in beide Richtungen – auch der Untersuchte und der Untersucher haben ihr Erwartungen – gar ihre Befürchtungen – an das Gerät selbst, seine Leistungs- und Aussagefähigkeit und das Verfahren selbst. Die kleine Unannehmlichkeit des (bei uns nicht angewärmten) Gels wird in Kauf genommen. Es ist jedem bewusst, dass manch Einer oder manch Eine anders aus dem mystischen Halbdunkel des Untersuchungsraumes herauskam als er oder sie hineingegangen war.

Das Ultraschallgerät ist gerade für den Untersuchten keineswegs neutral – es könnte ja eine unliebsame oder sogar unangenehme diagnostische Konsequenz erwachsen, und den oft unverständlichen bewegten Bildern wird mitunter eine nahezu magische Macht zugeschrieben – obwohl das Gerät sich anscheinend passiv-neutral gebärdet und sicher-objektiv kein Eigenleben entfaltet. Dennoch sind Interaktionen zwischen Untersuchtem, Untersucher und auch Ultraschallgerät – in bilateralem „Dreiecksbezug“ – durchaus die Regel und können unterschiedlich ausgeprägt beobachtet werden.

Der Untersucher – faktisch in seiner Funktion der zunächst Überlegene – ist gehalten diesen Tatsachen Rechnung zu tragen durch sein stets gleichmäßiges Verhalten – Reaktionen der Art „Meine Güte, was sehe ich denn da bloß!“ sind strikt zu vermeiden, und der Untersucher soll sich seiner Rolle stets bewusst sein – die Untersuchten beobachten den Untersucher genau (insbesondere die Mimik und ähnliche nonverbale Äußerungen).

Die Aussagen des Untersuchers, ihr diagnostische Interpretation, muss für den Untersuchten möglichst eindeutig zu sein – wobei durchaus neben den klare

Aussagen über Ja und Nein auch die Angabe durchaus statthaft ist, nicht konklusiv entscheiden zu können und sich anderer – weiterer – Methoden zu bedienen. In jedem Fall soll der Betroffene wissen, ob und wie es handlungsmäßig weiter geht, eine Forderung von allgemeinem Charakter, die nicht nur die Sonographie betrifft. Großzügen und selbstverständlichen Einsatz hierbei sollten die sonographischen Weiterungen finden – echte Hightech-Neuerungen mit real time Charakter (Interventionen, Farbkodierung, Elastographie, Endosonographie, Kontrastmittel usw.), womit der untersuchte Fall in einer Hand bleibt.

Wie es weiter geht – die Befundkonsequenzen sollten bei ihrer Übermittlung durchaus auch einer zweiten Meinung unterzogen werden und berücksichtigen, ob sie gruppenintern oder gruppenextern kommuniziert werden – und im letzteren Fall eventuell nicht unbedingt sonophilen Kollegen besprochen werden.

Je mehr der Untersucher an Details über den betreffenden „Fall“ weiß, desto besser und schneller wird er über den weiteren Verlauf des Patientenschicksals – wobei anfänglich als nebenbedeutend eingeordnete Faktoren überwichtig werden können. Dementsprechend ist die mangelhafte Kenntnis aller klinischen und laborchemischen Details nicht hilfreich – ein Sachverhalt, der beispielsweise die Demonstration eigenuntersuchter Patienten erschwert oder gar verunmöglicht. Der damit verbundenen Subjektivität der Methode muss stets Rechnung getragen werden – als immanentes Moment, nicht unbedingt als Schwäche –, eine Ausweitung der (immer subjektiven) klinischen Untersuchung mit Hilfe einer leistungsstarken Maschine.

Der Untersucher sollte – neben seinem “Pokerface“-Verhalten – stets gleichmäßig freundlich und neutral gegenüber dem Untersuchten (und eventuell seinen Angehörigen!) auftreten und einfühlsam den Schallkopf – besonders bei Anwendungen im Intimbereich – ansetzen. Er tut darüber hinaus gut daran sich stets zu erinnern, dass er eigentlich ein unerwünschter Fachmann und sozusagen ein Zwangspartner des Untersuchten ist (“patients hate the doctor“, sagte einmal ein amerikanischer Kollege).

Selbstverständlich sollten anderweitige Aktivitäten des Untersuchers – beispielsweise das Telefonieren – auf ein Minimum beschränkt werden oder Befund vor dem Patienten diskutiert werden. Gute Kenntnisse – beispielsweise der aktuellen Literatur oder Kongress-vermitteltes Wissen – werden vorausgesetzt. Mit eigentümlicher Bescheidenheit wird im allgemeinen die minder prachtvolle Abbildungsqualität hingenommen – obwohl real time-Verfahren und variable Schnittführung und Bildaussagen durchaus mit

anderweitigen Hochglanz – (Schnittbild-Aufnahmen gut konkurrieren können – etwa bezüglich ihrer höheren Auflösung – und es verdienen würden in täglichen rituellen Besprechungen verwendet zu werden (was noch zu selten der Fall ist, sich aber langsam durchsetzen dürfte).

Bezeichnend ist auch die gerade im angelsächsischen (mit seiner Literturdominanz) anzutreffende Unter-Nutzung des Klinischen Ultraschalles – sie geht bis zur regelrechten Sonophobie und gibt (auch aus Gründen der eher legalistischen Art) anderen Methoden Vorzug, die lediglich als „bildgebend“ aufgefasst werden (wobei der Anspruch des Klinischen Ultraschalles hier in Europa anders verstanden wird – als Fortsetzung der klinischen Untersuchung etwa mit anderen Mitteln).

Dass der Untersucher mit dem (legalisierten) Berühren, dem Anfassen des Untersuchten grenzüberschreitend tätig wird – dieser kleine aber feine Sachverhalt zum nicht-ärztlichen Ultraschall verdient zweifellos gesonderte Beachtung und Erwähnung in Verbindung mit dem sonographischen Blick in das Abdomen (und anderswo).

Diese Darstellung der „Sonopsychologie “ ist naturgemäß laienhaft und unvollständig – sie erhebt keinen Anspruch auf Vollständigkeit oder Richtigkeit. Immerhin ist der Grundgedanke – man macht eben mehr als nur Bilder – reizvoll genug um zumindest ansatzweise charakterisiert zu werden.

Schlussbemerkung

Dieses Buch dient einer etwas ungewöhnlichen Zielsetzung: eine weitgehend subjektive und von Kollegen vermittelte und zudem oft teil-selbständig erlernte Untersuchung, eine beschreibende Echtzeit-Methode wird propagiert – der Klinische Ultraschall. Darüber hinaus wird der Versuch gemacht, eine dynamische Untersuchung gewissermaßen mit statischen Mitteln zu beschreiben – ein sicherlich ebenso kühner wie gewagter Versuch.

Dennoch soll das Buch Anregung geben, die Resultate der klinischen und der ergänzenden sonographischen Untersuchungen ernst zu nehmen. Es erhebt keinen Anspruch auf Vollständigkeit – berechtigte Kritik sowie berechtigte Ergänzungen werden gerne berücksichtigt, wobei ein echter Abschluss kaum zu erreichen sein dürfte – es gilt eher das Motto der “never ending story“.

Der akustisch-wissbegierige Blick in den Körper ist zum Allgemeingut geworden, das ärztlich genutzt und angewendet werden muss.

Lucas Greiner, Wuppertal
Christian Jakobeit, Remscheid
Andreas Erhardt, Wuppertal

Danksagung
Wir verdanken folgenden Kollegen einzelne Abb. und Tab. :

Dr.med. Gabriele Hanenberg und Dr.med. Horst Kinkel, Düren/Germany
Prof. Hubert Zirngibl, Wuppertal/Germany
Professor Mustapha Benazzouz, Ibn Sina Hospital, Rabat/Marokko
Prof. Sattler, Bad Dürkheim
Herrn Dr.med. Schierbrock, Wuppertal/ Germany
Herrn Dr.med. Nazir Ibrahim, Damaskus/Syrien, und Sr. Bärbel, Wuppertal/Germany
Prof. Wolfram Wermke, Berlin/Germany
Prof. Peter Prohm, Wuppertal/Germany
Dr.med. Eugenio Cervesco, Madrid/Spain
Prof. Hussein Okasha, Cairo/Ägypten
Dr. Eugenio Cervezo aus Madrid/Spanien
Herrn Dr.med. Günter Schmidt, Kreuztal/Germany
Herrn Prof. Dr.med. Jan Janssen, Wuppertal/Germany
Dr.med. Stefanie Meyer zu Altenschildesche, Leverkusen/Germany

Abkürzungen

CCC	cholangiozelluläres Karzinom
CEUS	contrast medium enhanced ultrasonography
CT	Computertomographie
EPT	endoscopische Papillotomie
ERC	endoscopische retrograde Cholangiographie
ERCP	endoscopische retrograde Cholangiopankreatographie
ESWL	extracorporale Shockwave-Lithotripsie
EUS	endoskopischer Ultraschall
FKDS	farbkodierte Duplex Sonographie
FL	fokale Läsion
FNP	Feinnadelpunktur
FS	Flankenschnitte
HCC	hepatozelluläres Karzinom
ICS	Interkostalschnitte
KM	Kontrastmedium
LS	Längsschnitte
MRCP	magnetische Resonanz transhepatische Cholangiographie
MS	Mittelschnitte
OBS	Oberbauchschnitte
PACS	picture archiving and communication system
PSC	primäre sklerosierende Cholangitis
PTC	perkutane transhepatische Cholangiographie
SCS	Subkostalschnitte
UBS	Unterbauchschnitte

Literatur

Albrecht T, Bolondi L, et al; EFSUMB Study Group. Guidelines for the use of contras agents in ultrasound. January2004. Ultraschall Med 2004; 25(4): 249256

Braun B, Schwerk L (eds.). Ultraschalldiagnostik. Lehrbuch und Atlas, Ecomed 1993

Braun U, Pospschil A, Pusterla N, Winder C. Ultrasonographic findings in cows with cholestasis. Vet. Rec 1995; 137(21): 537-543

Campbell WL, Ferris JV, Holbert BL, Thaete FL, Baron RL. Biliary tract carcinoma complicating primary sclerosing cholangitis: evaluation with CCT, cholangiography, US, and MR imaging. Radiology 1998; 207 (1): 41-50

Claudon M, Dietrich CF Choi BL, et al. Guidelines and good clinical practice recommendations for contrast enhanced ultrasound (CEUS) in the liver-update 2012: a WFUMB-EFSUMB initiative in cooperation with representatives of AFSUMB, AIUM, ASUM, FLAUS and ICUS. Ultraschall Med 2013; 34 (1): 11-29

D`Onofrio M, Zamboni GC, Tognolini A, et al. Mass-forming pancreatitis: value of contras-enhanced ultrasonography. World J Gastroenterol 2006; 12(26): 4181-4184

Gehmacher O. Ultrasound pictures of pneumonia. Eur J Ultrasound 1996; 3:161-167

Gladisch R. Praxis der abdominellen Ultraschalldiagnostik, 2nd ed., Stuttgart, Schattauer, 1992

Görg C, Bert T, Kring R, Dempfle A. Transcutaneous contrast enhanced sonography of the chest for evaluation of pleural based pulmonary lesions; experience in 137 patients. Ultrschall Med 2006; 25 (5): 437-377

Görg C, Bert T. Contrast enhanced sonography of focal splenic lesions with a second-generation contrast agent. Ultraschall Med 2005; 26 (6): 470-4777

Görg C, Riera-Knorreschild J. Pictorial review: colour Doppler ultrasound flow patterns in the portal venous system. Br J Radiol 2002; 75:919-929

Greiner L. Diagnostische und therapeutische Punktionssonographie in der Gastroenterologie Thieme, Stuttgart (1983)

Greiner L, Münks C, Heil W, Jakobeit C. Gallstone fragments in feces after biliary extracorporeal shock wave lithotripsy Gastroenterology 98 (1990)1620-1624.

Greiner L, Wenzel H, Jakobeit C. Biliäre Stoßwellenlithotrypsie – ein neues Verfahren. Dtsch Med Wschr 112 (1987)1893-1896

Greiner L. Clinical ultrasound examination. Gut 39 (1996)772-773

Greiner L. Quantification of the non-quantifiable: images, imaging, imagination and the real truth. Ultaschal in Med (2005), 26183-184

Heyder N,Günter E, Giedl J Obenauf A Hhnl EG.Polypoid lesions of the gallbladder. Dtsch Med Wochenschr 1990; 15(7) 243-247

Jakobeit C, et al. Probleme der sonographischen Verlaufskontrolle nach ESWL von Gallenblaesensteinen. Ultrascchall Klein Praxis 1989; (Suppl.1): 20

Jakobeit C, Greiner L. Pre-and post-ESWL imaging of stones and fragments – the role of clinical ultrasound. Gastroenterology 98 (1990)258-259

Janssen A. Pulsatility index is better than ankle-brachial Doppler index for non-invasive detection of critical limb ischemia in diabetes. Vasa 2005 34(4):235-241

Janssen J, Johanns W, Lehnhardt M, Jakobeit C, Greiner L. Transkutane Sonographie und Endoskopie des gastroösophagealen Abschnittes. Ultraschall 17 (1996)33

Lorenz MW, Markus HS Bots M, et al. Prediction of clinical cardiac events with carotid intima-thickness: a systematic review and meta-analysis. Circulation 2007; 115:459-269

Mathis G. Lungen- und Pleurasonographie. 2nd.ed. Berlin: Springer, 996
Mogensen CE. Diabetes mellitus and the kidney. Int 1982; 21 (5): 673-675

Rettenmaier G, Seitz K, Eds. Sonographische Differentialdiagnostik. Stuttgart,Thieme 2000

Reuß J. Sonographic imaging of the pleura: nearly 30 years of experience. Eur J Ultrasound 1996; 3: 125-139

Scully RE. Histological typing of ovarian tumours, 2nd ed. Berlin: Springer, 2000

Schmidt G, Greiner L, Nürnberg D. Differential Diagnosis in Ultrasound Imaging, 2nd. Ed., 2014

Schmidt G, Goerg C. Kursbuch Ultraschall, 5th ed. Stuttgart, New York: Thieme 2006

Seitz K, Bernatik T Strobel D, et al. Contrast enhanced ultrasound (CESUS) for the characterization of focal liver lesions in clinical practice (DEGUM Multicentre trial): CEUS v. MRI – a prospective comparison in269 patients. Ultraschall Med 2010; 31(5):292-299

Taniguchi T, Seko S, Azuma K et al. Autoimmune pancreatitis detected as a mass in the tail of the pancreas. Am J Gastroenterol 1995; 90: 1834-1837

STICHWÖRTER

A

Abbruch 213
Abdominalstatus 18
abgedunkelt 8
abklingen 172, 182
ableiten 196
abschrecken 262
Abszess 278-280, 282 u.a.
abszedierend-nekrotiserend 72
Achalasie 233
Adenokarzinom 210
Adenom 161
Adenomyomatose 111, 159, 161
Adhäsion 151, 152
Aerobilie 75, 78, 109, 131, 134, 139, 264
ätiologisch 220
akzessorisch 49, 95
Aleppo 220
Alkoholtoxisch 55, 178
Allgemeinzustand 73
Allgemeinwissen 5
Alleinstellungsmerkmal 21
alkoholtoxisch 55, 78
alterstypisch 113
Alterslipomatose 35
Anastomose 121, 135
Andersverfettung 54, 65
Aneurysmasack 40
angeboren 121, 124
Anamnese 5, 11,26, 108, 228, 233,, 262
Angehöriger 135, 189
antibiotisch 224
Antikörper 233
Anfänger 5, 266
anschubsen 154
Antrumpolyp 217
Antrummukosa 112
Antrumhinterwand 112
Antrumwandtumor 223

Antrumwandverdickung 22
Anwender 5
Aortenaneurysma 38
Aortenintima 40
Aortenprothese 41
Appendix 232, 238, 240
Appendizitis 238-240
Arbeits-Alltag 5
Arterienast 143
Ascaris lumbricoides 145
Assistenz 262, 276, 282
assoziativ 34
Atemahaltemanöver 27
Atembewegung 223
atypisch 41, 89, 182
Aufbereitung 282
Aufdeckung 94
auffallen 26, 286
Auflösung 172, 286, 2970
Aufmerksamkeit 18, 282
Aufsetzen 2, 7, 28
Aufzweigung 35, 42, 99
Ausatmen 12, 17, 28
Ausatmung 16, 26
Ausbreitung 125
Ausdehnung 26
Ausdruck 9, 22, 26
ausfüllen 86
Ausgangslagerung 26
ausgesackt 103
ausgiebig 72, 134
aushaltend 18, 27
auskommen 4
ausleuchten 4
Ausmessung 30
Ausnahme 30, 112, 179, 210, 274
Ausnahmefall 112
ausreichend 112, 129, 285
Aussage 262, 288, 289
Außenstehender 285
Autoimmun 280, 295
autoptisch 80

axial 235

B

Babyflaschenwärmer 21
Bakterien 109
bakteriell 109
Barotrauma 276
Bauchdeckenphlegmone 241
Bauchwand 19, 232
Befall 80, 198
Begegnung 2. 7
Bedeutung 35, 101, 273
Befundbeschreibung 18, 28
Befundkonsequenz 52, 298,
Befundkonstanz 52
Begrenztheit 28
benigne 62, 129, 260
Bertinisäule 198
Beschwerdebild 28
Beurteilungskriterien 20, 22, 94
Bereicherung 266
berühren 9, 290
betonen 26, 266
Bewegungsfreiheit 273
Bewegungsphänomene 273
biduktal 93, 191
bilio-dynamisch 103, 107, 112, 121, 129, 135, 148
Bildausschnitt 28
Bildqualität 33
Bildrand 104, 147
Bildschirm 10, 11
Bildverbesserung 21, 26
Bildverschlechterung 285
Bilharziose 88, 109
biliodigestiv 121, 135
biliodynamisch 103, 112, 129, 135, 148
Binnenreflexmuster 63, 81, 94
Blasenersatzoperation 224
Blasenfistel 211
Blutungsrisiko 95
Blutkulturflasche 282

Boerhave-Syndom 112
Bronchialkarzinom 259, 271-273
Brucella melitensis 85
Budd-Chiari 93
Bulbus duodeni 217

C

Caroli-Krankheit 124, 125
Caroli-Syndrom 1124, 12
Chlonorchis sinensis 123
Cholangiektasie 106
Choledocholithiasis 112, 123, 124, 127, 128, 132, 135, 138, 139, 146, 149
Choledochusfragment 109
Choledochusverschluss 149
Cholelstaseparameter 148, 194
Cholesterolpolyp 159, 1690
Cholezystitis 111, 141, 153-155,157, 158, 163
Clip 22, 103, 125, 138
Colon transversum 154,234, 242
Comic 5, 288
Cuveilhier-von-Baumgarten-Syndrom 44
chronisch-kalzifizierend 158,180

D

darmgasreich 145
Darmgasvermehrung 16
Darmlavage 243
dekompensiert 48, 71, 151
Dekonfiguration 47, 57, 58
dekonfiguriert 46
demaskieren 100
Detektion 281
Diabetes mellitus 141, 179, 294
Dickdarmwandphlegmone 224
Didaktik 22
diensthabend 263
Dissektion 40
Distanzreduktion 175
Divertikulitis 211, 228, 238
Dokumentation 22, 28

Doppelflintenphänomen 74, 102, 116, 142
Doppelniere 201
Doppelureter 204
doppelseitig 106
dosiert 12, 17
Drainage 73, 84, 126, 146, 167, 276, 281
drainieren 107
dramatisch 55
Drehbarkeit 4
Dreidimensional 4
Dreischichtung 216, 250
Druckschmerz 8, 236
Druckerhöhung 101, 135,
Dünndarminvagination 226
dünnwandig 220
Durchatmen 73
Durchmesser 108, 128,
Durchführungsqualität 20
Durchmesser 29, 108, 128, 159
dynamisch-aktiv 2, 11, 26
Dyschezie 249
dyskrin 92
Dysphagie 231, 234

E

ebenbürtig 57, 162, 196, 234, 289
Ebenen-Wählbarkeit 4, 18
echoarm 49, 79, 162, 255
Echinokokkose 52
echodifferent 61
Echtzeitbedingung 4
Einatmung 16
Einbindung 263
Einblutung 212, 265, 279, 280,
Eindruck 103
Einfallsreich 33
Einklemmung 41
einmünden 13
Einsatz 112, 286, 289,
Einschätzung 29, 30, 252,
einstülpen 123

Eisprung 210
einschlägig 233
Einzelorgan 23
Ektasie 106
Elastizität 22
Elastographie 21-25, 94, 98, 194, 289,
Empfehlung 18, 28, 282,
emphysematös 153
entdecken 103
entfallen 262
Enteritis 15, 213, 216, 225, 228, 232,
Entwicklung 103, 173, 266
Entartung 122, 124,
enteritisch 213, 228, 232
entleert 224
Epidydimidis 31
epigastrisch 42
Erfahrener 285
Erfolgreich 233, 266
erforderlichenfalls 28
erfühlen 9
Ergänzung 26, 217, 290
ergiebig 5, 31, 252
erinnern 289
Erkennung 109
Erklärung 94
erlauben 25, 30
Erlernbarkeit 5
ermöglichen 17
Ernsthaftigkeit 20
Erscheinen 173
Erstsonographie 196
Erprobtes 280
Erstuntersuchung 19, 215, 262
erwecken 9
Etage 100
exakt 94, 215
exemplarisch 35, 94
Exitus 55
Exkursion 17
Expertise 266
extrakorporal 109

Extremität 31, 262
Extraktion 146

F

fälschlich 4, 14, 103
Farbe 5, 266
Fachbereich 4
Fachliteratur q10, 280
Faser 1o1, 135
Fehldiagnose 46, 78, 123, 104
fehlerhaft 147-149, 174
feinknotig 46
Feinnadelspitze 51
feinsinnig 124
Fenster 17, 100, 174
Fettstuhl 174
Feststellung 100
Fettleber 43, 49, 56, 67, 68, 81, 92, 94
Fibrose 124, 125
fibrotisch 109
Finger 154, 275
Fistel 107, 211, 231
Flexur 227, 234, 244, 245
Flüssigkeit 13, 31,133, 136, 120, 127, 156, 175, 01, 232
Flüssigkeitsansammlung 30, 31, 173
Flüssigkeitsgefüllt 13, 175
Flüssigkeitsumspülung 133, 201
Flussmessung 159
Fötus 31
Fokusbereich 17, 30
forensisch 276
formatfüllend 10, 11
Formatverschwenden 11
formulieren 28
Formulierung 196
fortgeschritten 73, 88. 108, 227,
Fortsetzung 26, 290
Frieden 30
früh 68, 97, 183, 198
Füllungsphase 68, 198
Funktion 43, 288

G

Gallenblasenstein 11, 143, 156, 160, 285
Gallenblasenkarzinom 57
Gallenblasenkontraktion 142
Gallenblasenperforation 111, 141
Gallenblasenschlick 60
Gallengangsdilatation 109
Gallengangsveränderung 124
Gallengangswand 104
Gallengangswandverdickung 104
Gallensaft 92
Gallenstau 135
Gallensteinileus 124, 233
Gallensteinperforation 109
Gallenwegsabflußbehinderung 119
Gallenwegserweiterung 100
Gallenwegskarzinom 105
Gallenwegsmorphologie 102
Gallenwegsstenose 112
Gallenwegssystem 109, 122
Gallenwegsverzweigung 44
Gasansammlungen 30, 173
gasbildend 109
Gasfüllung 78
Gastritis 221
gedeckt 111, 141, 238
Gefahr 232
Gefäßaufzweigung 35
Gefäßimpression 59
Gefäßinvasion 137, 186
gefäßinvasiv 57, 81, 94
Gefäßinvasivität 94
Gefäßrarefizierung 63, 64
Gefäßstruktur 99
Gelten 5, 159, 267
Generation 158, 293
generell 30, 102
Genese 101, 185, 282
Geräteeinstellung 2, 10, 267
Gesamtatmosphäre 10

Gesamtdiagnose 26
Gesamtgröße 126
Gesamtstrahlenbelastung 196
geschaffen 196
Geschehen 5, 21, 26
geschlechtsumwandelnd
Geschmiere 21
Gesellschaft für Radiologie 262
Gespräch 10
gestört 26
gestreckt 99, 174
glattmuskulär 101, 135
Glisson-Trias 99
Glockenklöppel 151
gravitationsabhängig 142
Grenzflächen 4, 47
Grenzschicht 143
Großhirn 27
Gründlich 10, 18, 45, 206,
Gründlichkeit 45
Gynäkologe 4, 196
gynäkolgisch-obstetrisch 4

H

Hämangiomatose 83
Hämangiomyolipom 202, 203, 263, 275
Hämatom 50, 261,
hämorrhagisch 73
Halbdunkel 288
Halslängsschnitte 233, 234
Halsweichteile 31, 256, 283
Harnblasendauerkatheter 210
Harnblasendivertikel 203, 207
Harnblasenstein 199, 215
harnvoll 206
Harnstau 195, 205, 206, 211, 227
Harnwegtumor 196
Hepatikusast 106
Hepatikusgabelung 99
hepatikusgabelwärts 115
Hepatitis 91, 92

Hepatolithiasis 85
Hiatusgleithernie 215
High-end-Gerät 4
Hilusposition 76, 106, 116
Hilusschnitt 100
Hintergrund 144
hinweisend 92, 112
histologisch 82, 94, 160
hochimpedant 47, 134
hochauflösend 30, 34, 107
hochfrequent 39, 31
Hochwahrscheinlichkeitsdiagnose 273, 285
höchstwahrscheinlich 49, 58, 261
höherfrequent 112
homogen-hochreflexibel 58
Hufeisenniere 204
Hyperbilirubinämie 103
Hyperbilirubinämisch 103, 107
Hydropneumothorax 25
hyperperfundiert 69, 91, 103
Hyperperfusion 103
Hyperperistaltik 233
hypertroph 64
hypovaskulär 67

I

Ileus 30, 124,229, 233,234, 245
imprimieren 44
indolent 18, 27
Indiz 18,27, 173, 267, 282
Infiltration 76, 94
infiltrieren 44, 164, 218, 249
Information 172, 176
infundibulär 140, 156, 165
Injektion 102, 129, 216
Ikterus 124
immanent 289
Innenwand 175
Innovation 267
Inspiration 17, 35, 100, 174, 194, 237
Inspiratorisch 168, 183

intakt 103
integral 280
Integration 22
Interdependenz 144
interenterisch 231, 282
Interpretation 12, 288
interpretieren 94
interventionell 3, 5, 262, 273
Intestinosonographie 233, 250
Intimbereich 289
intravasal 24
intrakavitär 112
Intestinum 2, 216, 217
Invasion 37, 40, 72, 90 137, 186, 192, 153
Inzidentalom 197
isoechogen 58, 74, 86, 89, 106, 137
isoliert 103
Isoreflexibilität 53

J

jahrelang 191
jederzeit 5, 7
jung 52, 122
juvenil 207, 214, 284
juxtapapillär 138, 169

K

Kanal 93, 112, 139
Kardia 235, 271
Katheterspitze 279
Kasuistik 1,5
kavernös 39
Kerckring-Falten 229, 234
Klatskin´s tumour 76, 106, 116, 119, 125
Klippung 148
Knopfologie 10
Koagel 98, 212,297
Kodierung 266, 273, 289
Kombinationsfähigkeit 5,263
komplikativ 121, 124, 280

kompliziert 5, 61, 112
Kokarde 11
Kollateralendarstellung 126
Kolitis 227, 242, 243
Kombinationsfähigkeit 5, 263
komplex 5, 100, 174
kompliziert 5, 61, 112
komprimieren 30, 45, 170, 237
Konfluenz 35, 237
Konsequenz 73, 285, 288, 289
konservativ 40, 224, 275
Konsistenz 21
Kontrastmittelsonographie 45, 67, 68, 102, 179, 198,
252,262, 267, 268, 270, 273,289
Kontaktgelgebrauch 21
Kontrastmittelinjektion 102
Kontrolluntersuchung 106
Kontur 173, 178
konzedieren 29
Kopfpankreatitis 178
Körperregion 4, 5, 17
Korpushinterwand
Korpusläsion
Korpus 171-174, 181, 94, 236, 237
kotgefüllt 207, 208
kranial 174
Krankheits-Entität 122, 172, 233
Krieg 220
Kultur 28, 282
kulturell 28
kundig 21
Kunst 5, 9, 194, 206
kurativ 196
kurzstreckig 106, 112
Kurz-Anamnese 108, 228, 233, 262

L

langjährig 48
langsam 103, 290
laparaskopisch 63, 64, 96, 149
Laugeningestion 221

Leben 108, 196, 220, 288
Leck 38
Leckage 38
Lehrbuch 293
Leichtigkeit 5
Lebensalter 108
Leberabszess 73, 84, 124, 278-280
Leberanschnitt 121
Leberbeteiligung 50
Leberchirurgisch 58
Lebergewebe 106
Leberhilus-Lymphadenopathie 23, 88
Leberhilusstrukturen 107
Leberparenchym 56, 65, 80
Lebersegment 103
Lebersteckschuss 138
Lebertextur 94
Lebervene 14, 43, 59
Leberversagen 55
Leberwert 63, 71, 103
Leberzirrhose 47, 48, 59, 71, 103, 151, 155, 180
Leberzyste 61, 67, 77, 80, 81, 87, 122
lebhaft 78, 225
Lienalvenenthrombose 194
Leisten 7
Leitstruktur 174
Lehrumfang 266
Leistungsfähigkeit 5, 288
leistungsstark 289
Leeraufnahme 138
linitis plastica 218, 236
Linksseitenlagerung 18, 142
Linksverlagerung 33
lipomatös 239
Liste 4, 286, 287
Literatur 3, 10, 167, 280, 285, 293
Literaturempfehlung 282
lithogen 104, 114, 116, 129, 141, 153, 155, 157, 211
lokal 8, 21, 23, 74, 75, 112, 118, 119, 236
Lokalisieren 21
low-dose 196
Luft 78, 165

Lumen 29, 30, 216
luminal 112
Lymphadenopathie 23, 59, 88, 110, 121, 154, 170,185, 204, 205, 254, 256-259
Lymphknotenmetastase 115, 186, 199, 253
Lymphombefall 198
Lymphomdurchsetzung 255

M

Magenantrum 183, 217, 218, 236
männlich 207
mageninvasiv 176
Magenkompression 177
Magentumor 177
Magenhinterwand 222
Magenwandtumor 219, 223, 231
Magenwandvarikosis 19
magisch 288
Mainz-Pouch 224
makroskopisch 35, 281, 282
Malignes Melanom 259
malignomtypisch 81, 128, 130, 135
Malignomverdacht 95
Mammakarzinom 234
martialisch 74
Maßnahme 5
mechanisch 234
Mediastinum 267
membranös 40, 163
Messen 28, 29, 194
Messfehler 29
Messpunkt 29
Messung 22, 29, 30, 99, 159
Messwert 106
Metall-Stent 105
Metastasierung 60
mikronodulär 59, 64
Milztumor 254
Mimik 288
minimal 43, 102, 124, 133, 135, 210, 273, 275
Micky-Maus-Aspekt 87

Mikrolith 134, 154
Milzuntersuchung 21
Mirizzi 117
Mitbewegung 2, 17, 22, 25, 26
Mitbeweglichkeit 25
mitentzündlich 238
mitmachen 27
Mitverschiebung 22
mittelgradig 30, 271
mittelknotig 48
mobil 154, 217
M.Boeck 194
M.Ormond 195
M.Osler 38, 50, 80, 125, 143
Monografie 252, 262, 267
Morisson-Pouch 178, 184, 188
Mukosa 112, 175, 216, 217
Mukozele 232
muskelfrei 101
muskelkräftig 101
Muskularis 217
Myom 111, 159, 161, 208, 219
Myoblastom 248
mystisch 8, 288

N

Nadel 5, 51, 244, 275, 279-282, 292
Näherung 28, 30
näherungsweise 30
Narbe 8, 12, 108, 286, 287
nativ 5, 66
Nativbild 66
natürlich 22, 28, 196
nebenbefundlich 57, 162, 234
Nebenniere 31, 58, 84, 197
Nebennierenlipom 58
Nebennierentumor 84, 197
nekrotisch 179, 239
Nephrektomie 7
Nephrolithiasis 195, 201
neuroendokriner Tumor 60, 62, 65, 96, 178

Neurinom 222
never ending story 290
nichtinvasiv 106
Nichtpulsation 23
Nichtverfettung 65
Nierenanschnitt 12, 255
Nierenarterienaneurysma 202
Nierendystopie 204
Nierenerkrankung 196
Nierentumor 19, 84, 164, 197, 206
Nierenzyste 202-204
nonverbal 288
Normalbefund 21, 29, 35, 87, 88, 106, 122, 208-210, 214, 284
Normalitätsbefund 262
normalkalibrig 14, 39
Norm-Obergrenze 104, 113
Normvariante 58, 202, 203
nosologisch 285
Notfallsonographie 4, 262, 266
nüchtern 11
Nussknacker-Syndrom 41, 193
Nutzung 11, 100, 290

O

Objektivierbarkeit 24, 92
objektivieren 94
Objektivität 94
Oberbauchregion 22
Oberbauchschnitte 292
Oberbauchtumor 34
oberflächlich 96
oberflächennah 94
obligatorisch 18, 27
Obstruktion 74, 118
obstruktiv 205
okkludierend 110
Operateur 172
Operationspräparat 93, 155
Ösophagitis 216
Ösophagus 11, 12 ,32, 37, 42, 88, 211, 217, 231, 233, 234
Operationspräparat 93, 155

Operativ 82, 108, 122, 172, 202, 206, 280
optisch 80, 99, 233
Organabschnitt 23
organthematisch 5
organtypisch 21
orthograd 104, 155, 243, 245
Ovar 30, 212, 246, 247, 253, 285
Ovarialzyste 212, 246, 247
Ovarialkarzinom 212, 253

P

Palpation 2, 20-24, 27, 149, 173
Palpationsschmerz 21
Pankreasbefund 172, 183
Pankreaskopfkarzinom 110, 192
pankreaskopfnah 185
Pankreasschwanztumor 186
Pankreaskopf-Tumor 23, 55, 176, 183-185, 191
pankreasseitig 178
Pankreassonographie 172, 173, 194
Papillotomie 33, 75, 109, 135, 292
Pankreatitis 281
Pankreasschwanzbereich 181
pararektal 247
Parenchymbrücke 203
Partikel 216, 281
passiv-mitgeteilt 22, 288
Pathologe 172
patientenangepasst 285
passiv-pulsatorisch 22, 288
Penisprothesen-Reservoir 214
Perforation 109, 111, 141, 238
Perfusion 34, 77, 103, 161, 179, 197
perineal 31, 283
perioperativ 172
peripher 44, 99, 125, 196, 270
Peristaltik 233, 234, 245
peristaltisch 217, 225
Peritoneum 248
Peritonealkarzinoseknötchen 224
perkutan 73, 112, 236, 292

persönlich 7
Perspektive 98
Pessar 209
Pfortadertransformation 39
Phantasie 5, 34
Phase 7, 68, 126, 198
phlegmonös 221
phlegmonös-eitrig 228
Phrenikusexhairese 33
Phrenikusparese 26
Pfütze 284
pleural 25, 187, 271, 293
Pleuraerguß 30, 50, 95
Pleuraerguß-Volumen 30, 50, 95
plötzlich 103, 262
Pokerface 28, 289
Poltumor 20
polymorph 29
Pommesbude 175
Portalgefäßreflexibilität 88
Portalthrombosierung 126
Portalgefäßverzweigung 99
portalinvasiv 159
portalvenös 35
Portio 208
Positionskonstanz 142
postpunktionell 265
posttraumatisch 25, 73, 91, 206, 261
Powermode 65, 91, 254, 257, 258
Pneumothrax 25
Präkanzerose 159
präpapillär 39, 113, 132, 146, 147, 181, 191
prästenotisch 109
prinzipiell 4, 109, 122, 288
problemlos 7, 100, 285
Processus uncinatus 173
Professionalität 9, 285
Projektil 138
prolabierend 217
prolabierend 217
prominent 99, 123, 198
Prostatakarzinom 199

pseudodilatiert 202
Pseudomyxom 232
Publikation 174, 193
Pulsatil 23, 43, 78, 294
Pulsation 2, 22, 23
pulsieren 125
Punktionsbesteck 280
Punktions-CT 277
Punktionssonographie 273, 280, 293
punktuell-genau 27
purulent 155, 216, 238
Pyloruskanal 112

Q

Qualität 20, 26, 33, 286, 289
quantitativ 281
quasi 174
Querfortsatz 132
Querkolon 174, 175
Quelle 196
Querschnitt 236,33, 72, 174,175 194, 284

R

radiologisch 22, 25, 82, 230,
Raumforderung 57, 109, 177, 282
realtime 27
Rechtsherzversagen 95
Rechtwinkligkeit 174
Reflexibilitätszunahme 53
Reichlich 7, 14, 167
Rektumkarzinom 244
relativ 5, 53, 65, 68, 156, 183, 253, 285
Resultate 4, 290
reflexarm 216
Reflexion 4
Reflexibilität 24, 35, 53, 56,88
reflexreich 91, 97, 194, 216, 254
Regeneratknoten 71
Rekonstruktion 286, 287
relativ 5, 53, 65, 68, 156, 183, 253, 285

Relevanz 112
Renalarterie 41
resektabel 196
residual 126
Respiration 2, 25, 26
respiratorisch-dynamisch
Respirations-Manöver
Respirations-Mitbewegung
respiratorisch 16, 17, 22, 25-27, 46, 84, 231
Restflow 39
Retentionsmagen 266
retroperitoneal 163, 215, 227
Reverberation 134, 247, 265
Reverberationsartefakt 247, 265
reversibel 159
richtig 9, 162, 290,
Riesenhämangiom 52
Rippe 132, 155, 272, 284
Rippenfraktur 284
Rückbildung 191
Röntgenbild 204
Rotlichtmilieu 276
Routine-Diagnostik 11, 17, 27, 172,173, 214, 285
routinemäßig 11, 17 , 27, 172, 173, 214, 285
Rückenlage 12, 18, 26, 27
Rückenlagerung 12
Rückenmark 33
Rüstzeug 266

S

Sachverhalt 45, 94, 289, 290
sakkulär 124
Samenblase 207
Satelliten-Metastasen 127
Scan-Vorgang 4, 10
Schallbarkeit 30
Schallkopfparallel 99
Schallkopfposition 283
scheckig 55
scheitern 29
schematisch 4, 165, 142

Schilddrüsenlappen 233, 234, 283
Schleimhautfalten 219
Schlick 60, 111
Schlussbemerkung 3, 290
Schmerzangabe 18, 27
Schnittbild 4, 290
Schnittführung 31, 34, 100, 194, 263, 266, 289
Schocknekrose 263
Schrägschnitte 11
Schussverletzung 276
schwarz 281
Schwangere 7
Schwangerschaft 158
schwächer 23
Schwanzregion 173
Schwierigkeit 92
Screening-Sonographie 196
segmental 109, 111, 124, 159, 161
Seitenlagerung 12, 18, 28, 142
Sekunden 8, 68
selbstexpandieren 105
selbstverständlich 266, 267, 289
separierend 84, 223
septiert 61, 151, 153
Sichtpalpation 2, 20-22, 24, 27,149
Sichtpalpations-Schmerz 21, 22, 24, 27, 149
Sich-Kenenlernen 7
sichtbar 66, 138, 143, 155, 238, 268, 280
Sichtfenster 100
Sichvorstellen 7
Sigmakarzinom 228
Signifikant 29, 99, 124
Situation 4, 7, 100, 170, 183, 286
Situs inversus 32
sitzen 25, 200, 267-269
sitzend 25, 200, 267, 268
Skepsis 30
sklerotisch 36
sludge 42, 44, 134, 142, 149, 159, 160, 167
solide 109, 127, 252
Sonderklasse 21
sonoakustisch 17, 174, 285

Sonoassistentin 144
sonofreundlich 74
Sonofrust 7
Sonographieambiente 206
Sonographie-Anwendung 4, 5, 10, 286, 288, 289
Sonographieraum 8
Sonopsychologie 3,288,290
sonopsychologisch 9, 21
sonounfreundlch 74
sorgfältig 23,27, 28, 79, 199
Spätmetastasen 234
Spiegelartefakt 87
Speisenrest 233
Spitze 51, 244, 279,280-282
Sprue-Aspekt 225,233
Stamm 281
statthaft 289
Stauung 41, 76, 99, 102, 105, 108, 126, 146, 189, 199, 211, 271
steinbedingt 213
steingefüllt 120, 166
Steinschrumfgallenblase 86, 141
Stenose 23, 103, 129, 149, 191, 280
Stentapplikation 106
Stententerfernung 280
Steroid 280
störend 17, 26, 217, 237
Stolperstein 31
Stoßwellenlithotrypsie 109, 294
Strahlenbelastung 196, 262
Studie 80, 179
Stunde 108, 183, 263
Stuhl 133, 175, 225
subtil 23, 159
subkaval 33
subhepatisch 51, 258, 279
Subjektivität 26, 94, 289
Subkostal 11, 12, 292
Subkostalschnitte 12, 292
Submukosa 216, 217
Suchscheinwerfer 4
summarisch 161, 167
suprarenal 36

symptomlos 18, 87
systematisch 2, 18, 21, 27, 28

T

T-Drainageschenkel 146
teilthrombotisch 89
thorakal 31, 41, 268, 270, 271, 273, 284
Technologie 196, 286
Teilfüllung 143
Teilzerstörung 239
teilkompensiert 102
Telefonat 10
terminal 11, 12, 37, 216
Terminus 26, 74
Textur 49, 63, 81, 94
therapeutisch 5, 73, 276, 280, 281, 285, 293
thorakal 31, 41, 268, 270, 271, 273, 284
Thorotastrose 50
Thrombose-Ausschluss 20
Thrombusmaterial 24
Tochterzyste 52
Toilette 206
torquiert 103
Transducer 112
transkutan 42, 250, 294
transpapillär 107
Transversumtumor 246
tr coeliacus 35
Trigonum vesicae 208, 209
Tumorthrombose 37, 39, 69, 72, 85, 144, 164, 210
Tumorthrombusinvasion 40, 90

U

Überbewerten 30
Überflüssigerweise 77, 158
Überlagerung 181, 217
Überlappung 233
ubiquitär 5, 27
Überraschungsbefund 19
überschreiten 9, 290

übersehen 24, 96, 130, 156
übersehbar 70, 74, 79, 201
Überwässerung 284
Ulcus bulbi 221, 284
Ultraschallerfahrung 29
Ultraschalltechnik 134
Ultraschalluntersucher 156
Umgebung 25, 47, 65, 240
umgekehrt 99, 172,183, 217
Ummauerung 36
umschrieben 9, 18, 27, 103
umschrieben-punktuell 27
unaufmerksam 156
unbedingt 94, 206, 289
unbeschadet 102
unerwünscht 9, 289
unilateral 79, 100, 102, 105, 142
unkompliziert 5
Unschädlichkeit 5, 7, 11, 288
Unterbauchsitus 207
Unterbauchtumor 212
Unter-Nutzung 100, 290
Unterrand 46, 280
unterschätzen 9
unterscheiden 18, 109, 267
unterschiedlich 65, 106, 126, 134, 174, 197, 227, 288
Unterschiedlichkeit 134
Untersucherin 7
Untersuchungserfahrung 112
Untersuchungshorizont 9
Untersuchungsmittel 26
Untersuchungsmöglichkeit 26
Untersuchungschritt 27
untypisch 103
unvergleichlich 21
unvermutet 9, 217
unverzichtbar 172, 196
unwillkürlich 26
unzureichend 17, 66, 288
unzuverlässig 8
Ursache 100, 199
Ureterozele 205

Ureterstauung 199
uringefüllt 213
Uterus myomatosus 288

V

Vagina 205, 207, 209, 215, 226
Valvula Bauhini 226, 230
variant 23, 45, 90, 120, 128, 151, 202, 203
Variante 23, 45, 58, 90, 128, 151, 202, 203
Variabilität 173, 174
Variation 34, 35
Variationsmöglichkeiten 34
Varikosis 19, 215
Varizenkonvolut 13, 42
vaskularisiert 91, 252
Verdachts-Diagnose 94
Verdauungszigarette 175
verdichtet 49, 63, 81
Verfügbarkeit 4, 5, 286, 287
verführerisch 5, 29, 161
verkalkt 73, 159
vertrauen 4, 5, 8
Verkalkung 37, 174
verlaufen 120, 178
Verlaufskontrolle 73, 294
Verlagerung 23, 33, 126, 182
Vermittler 5
vermuten 129
verplumpen 229
Verschiebung 16, 22
versagen 55, 95, 233
verschwinden 92
verschwollen 178
verstopft 105
Vertrauen 4, 5, 8
vertrauensbildend 5
Verwachsung 22
Verweis 7, 33,252, 262
Verzicht 21, 29, 95, 161, 172, 196, 262, 273
verzichten 21, 29
veterinärmedizinisch 288

vielfältig 15, 288
Vieldeutigkeit 94
vierdimensional 27
Virus-Hepatitis 91, 92
Visuell 29, 30
Vollständigkeit 5, 20, 285, 290
Volumen 29, 30
Vorliegen 9, 21, 109, 202, 262
vorrangig 196
Vorsicht 45
Vorteil 5, 22,27, 286

W

Wachstum 125
Wahrheit 29
Wahrnehmen 9
Wahrnehmung 35, 99
Wahrscheinlichmachung 15
wandintern 125
Wandschicht 219
Wandstärke 280
wandstablisierend 216
Wandverdickung 104, 140, 153, 155, 220, 228,
wandzart 207, 233
wassergefüllt 218
wechselseitig 7
wegtrocknen 21
wegweisend 18, 27
werten 10, 28, 30, 103, 180
wertschätzen 28
Wertung 18
westlich 28
Wiederholbarkeit 7, 287, 288
willkürlich 26, 262
Wirbelkörper 12, 13
wirksam 103, 112, 129, 275
Wissen 5, 135, 289
Wohlbefinden 71, 253
Wortwahl 9

Z

zählbar 28
Zählung 161
zentral 46, 49, 247
Zentrum 217
zervikal 233, 234
zirkumskript 125
zirrhosetypisch 47
Zökalpol 238
Zonal 54
Zufallsbefund 15, 20, 94
zufriedenstellend 30
zuordnen 21
Zustand 7, 73, 99
zuverlässig 8, 127
zweidimensional 4, 27
Zweituntersuchung 10
Zwerchfellbeweglichkeit 26
Zwerchfellmetastase 61
Zwerchfellschenkel 70, 257, 268
Zunahme 94, 216
Zweifellos 28, 290
Zwangspartner 289
Zweitmeinungsuntersuchung 173
Zwirnsfaden 158
Zwischenwirbelscheibe 12
Zystenniere 204
Zystikusstumpf 128, 131, 169
zystisch 96, 124, 208, 212